This is a digital copy of a book that was preserved for generations on library shelves before it was carefully scanned by Google as part of a project to make the world's books discoverable online.

It has survived long enough for the copyright to expire and the book to enter the public domain. A public domain book is one that was never subject to copyright or whose legal copyright term has expired. Whether a book is in the public domain may vary country to country. Public domain books are our gateways to the past, representing a wealth of history, culture and knowledge that's often difficult to discover.

Marks, notations and other marginalia present in the original volume will appear in this file - a reminder of this book's long journey from the publisher to a library and finally to you.

Usage guidelines

Google is proud to partner with libraries to digitize public domain materials and make them widely accessible. Public domain books belong to the public and we are merely their custodians. Nevertheless, this work is expensive, so in order to keep providing this resource, we have taken steps to prevent abuse by commercial parties, including placing technical restrictions on automated querying.

We also ask that you:

+ *Make non-commercial use of the files* We designed Google Book Search for use by individuals, and we request that you use these files for personal, non-commercial purposes.
+ *Refrain from automated querying* Do not send automated queries of any sort to Google's system: If you are conducting research on machine translation, optical character recognition or other areas where access to a large amount of text is helpful, please contact us. We encourage the use of public domain materials for these purposes and may be able to help.
+ *Maintain attribution* The Google "watermark" you see on each file is essential for informing people about this project and helping them find additional materials through Google Book Search. Please do not remove it.
+ *Keep it legal* Whatever your use, remember that you are responsible for ensuring that what you are doing is legal. Do not assume that just because we believe a book is in the public domain for users in the United States, that the work is also in the public domain for users in other countries. Whether a book is still in copyright varies from country to country, and we can't offer guidance on whether any specific use of any specific book is allowed. Please do not assume that a book's appearance in Google Book Search means it can be used in any manner anywhere in the world. Copyright infringement liability can be quite severe.

About Google Book Search

Google's mission is to organize the world's information and to make it universally accessible and useful. Google Book Search helps readers discover the world's books while helping authors and publishers reach new audiences. You can search through the full text of this book on the web at `http://books.google.com/`

A propos de ce livre

Ceci est une copie numérique d'un ouvrage conservé depuis des générations dans les rayonnages d'une bibliothèque avant d'être numérisé avec précaution par Google dans le cadre d'un projet visant à permettre aux internautes de découvrir l'ensemble du patrimoine littéraire mondial en ligne.

Ce livre étant relativement ancien, il n'est plus protégé par la loi sur les droits d'auteur et appartient à présent au domaine public. L'expression "appartenir au domaine public" signifie que le livre en question n'a jamais été soumis aux droits d'auteur ou que ses droits légaux sont arrivés à expiration. Les conditions requises pour qu'un livre tombe dans le domaine public peuvent varier d'un pays à l'autre. Les livres libres de droit sont autant de liens avec le passé. Ils sont les témoins de la richesse de notre histoire, de notre patrimoine culturel et de la connaissance humaine et sont trop souvent difficilement accessibles au public.

Les notes de bas de page et autres annotations en marge du texte présentes dans le volume original sont reprises dans ce fichier, comme un souvenir du long chemin parcouru par l'ouvrage depuis la maison d'édition en passant par la bibliothèque pour finalement se retrouver entre vos mains.

Consignes d'utilisation

Google est fier de travailler en partenariat avec des bibliothèques à la numérisation des ouvrages appartenant au domaine public et de les rendre ainsi accessibles à tous. Ces livres sont en effet la propriété de tous et de toutes et nous sommes tout simplement les gardiens de ce patrimoine. Il s'agit toutefois d'un projet coûteux. Par conséquent et en vue de poursuivre la diffusion de ces ressources inépuisables, nous avons pris les dispositions nécessaires afin de prévenir les éventuels abus auxquels pourraient se livrer des sites marchands tiers, notamment en instaurant des contraintes techniques relatives aux requêtes automatisées.

Nous vous demandons également de:

+ *Ne pas utiliser les fichiers à des fins commerciales* Nous avons conçu le programme Google Recherche de Livres à l'usage des particuliers. Nous vous demandons donc d'utiliser uniquement ces fichiers à des fins personnelles. Ils ne sauraient en effet être employés dans un quelconque but commercial.

+ *Ne pas procéder à des requêtes automatisées* N'envoyez aucune requête automatisée quelle qu'elle soit au système Google. Si vous effectuez des recherches concernant les logiciels de traduction, la reconnaissance optique de caractères ou tout autre domaine nécessitant de disposer d'importantes quantités de texte, n'hésitez pas à nous contacter. Nous encourageons pour la réalisation de ce type de travaux l'utilisation des ouvrages et documents appartenant au domaine public et serions heureux de vous être utile.

+ *Ne pas supprimer l'attribution* Le filigrane Google contenu dans chaque fichier est indispensable pour informer les internautes de notre projet et leur permettre d'accéder à davantage de documents par l'intermédiaire du Programme Google Recherche de Livres. Ne le supprimez en aucun cas.

+ *Rester dans la légalité* Quelle que soit l'utilisation que vous comptez faire des fichiers, n'oubliez pas qu'il est de votre responsabilité de veiller à respecter la loi. Si un ouvrage appartient au domaine public américain, n'en déduisez pas pour autant qu'il en va de même dans les autres pays. La durée légale des droits d'auteur d'un livre varie d'un pays à l'autre. Nous ne sommes donc pas en mesure de répertorier les ouvrages dont l'utilisation est autorisée et ceux dont elle ne l'est pas. Ne croyez pas que le simple fait d'afficher un livre sur Google Recherche de Livres signifie que celui-ci peut être utilisé de quelque façon que ce soit dans le monde entier. La condamnation à laquelle vous vous exposeriez en cas de violation des droits d'auteur peut être sévère.

À propos du service Google Recherche de Livres

En favorisant la recherche et l'accès à un nombre croissant de livres disponibles dans de nombreuses langues, dont le français, Google souhaite contribuer à promouvoir la diversité culturelle grâce à Google Recherche de Livres. En effet, le Programme Google Recherche de Livres permet aux internautes de découvrir le patrimoine littéraire mondial, tout en aidant les auteurs et les éditeurs à élargir leur public. Vous pouvez effectuer des recherches en ligne dans le texte intégral de cet ouvrage à l'adresse `http://books.google.com`

A 414106


1817
ARTES
VERITAS
SCIENTIA
LIBRARY OF THE
UNIVERSITY OF MICHIGAN
TUEBOR
SI QUÆRIS PENINSULAM AMŒNAM
CIRCUMSPICE
MEDICAL LIBRARY

610.5
P3
06

RECUEIL

D'OPHTHALMOLOGIE

RECUEIL
D'OPHTHALMOLOGIE

PARAISSANT QUATRE FOIS PAR AN

SOUS LA DIRECTION DE

XAVIER GALEZOWSKI
Professeur libre d'ophthalmologie à Paris.

AVEC LE CONCOURS DE MM.

RICHET
Professeur à la Faculté de Paris.

CUIGNET
Médecin-pricipal à l'hôpital de Lille

LOURENÇO
Professeur libre d'ophthalmologie à Rio-Janeiro.

COLLABORATEURS PRINCIPAUX :

GOSSELIN, professeur à la Faculté de Paris.
GUENEAU DE MUSSY, médecin de l'Hôtel-Dieu.
GARIEL, professeur agrégé à la Faculté de Paris.
DAGUENET, médecin major à Besançon.
BOGGS, de la Faculté de Paris, membre du collége Royal de Londres.
L. LABBÉ, chirurgien de la Pitié.
Alf. FOURNIER, médecin de Lourcine.
TRÉLAT, professeur à la Faculté de Paris.
Louis THOMAS, professeur à Tours.
HACHE, docteur de la Faculté de Paris.
CUSCO, chirurgien de l'Hôtel-Dieu.

2e SÉRIE. — ANNÉE 1875.

TOME II.

ON S'ABONNE A PARIS
Chez P. ASSELIN, successeur de BÉCHET jeune et LABÉ
LIBRAIRE DE LA FACULTÉ DE MÉDECINE
Place de l'École-de-Médecine

1875

Medical
Gottschalk
6-8-39
37169

RECUEIL

D'OPHTHALMOLOGIE

Janvier 1875.

HOPITAL DE LA CHARITÉ

SERVICE DE M. TRÉLAT.

Observation recueillie par M. E. ORY, interne.

PLAIE CONTUSE DE LA RÉGION DU SOURCIL, COTÉ DROIT. — PHLEGMON DE L'ORBITE. — FRACTURE DE LA VOUTE ORBITAIRE. — AMAUROSE LE 4e JOUR. — ATROPHIE RÉTINIENNE. ECTROPION LIMITÉ. — SUTURE DES PAUPIÈRES. — ADHÉRENCE PROFONDE DE LA PAUPIÈRE SUPÉRIEURE A L'ARCADE DU SOURCIL.

Le 4 avril 1874, la nommée X., âgée de 18 ans, tomba dans un escalier, le front porta sur un fragment de verre, ce qui déterminа une plaie d'environ 2 centimètres à la partie externe de l'arcade sourcilière. Il se produisit alors une hémorrhagie abondante, mais la vision restait intacte. Le médecin, appelé, arrêta l'hémorrhagie, fit des sutures (3 épingles), qui restèrent deux jours en place, mais un gonflement œdémateux inflammatoire se manifesta, et l'on dut retirer ces points de suture. Le gonflement était tel à la partie interne de la paupière que le médecin fit en ce point une petite incision peu profonde, qui ne donna issue qu'à une faible quantité de pus. L'état local s'aggravait de plus en plus, malgré l'application constante des cataplasmes, mais l'état général restait très-satisfaisant. La malade demanda alors son admission, et fut reçue à la salle Sainte-Rose, n° 18, service de M. le professeur Trélat.

9 *avril.* Outre les renseignements qui précèdent, la malade peut donner des détails sur son état de santé habituel, elle répond bien aux questions, car sauf une fièvre modérée, l'état général paraît très-bon. Cependant, du côté de l'orbite, on constate un gonflement considérable avec œdème rouge bleuâtre, et tendance au sphacèle, une exophthalmie notable, de la fluctuation orbitaire. Le globe de l'œil, à part un peu de congestion et d'œdème de la conjonctive bulbaire, a conservé l'aspect normal, mais il y a immobilité de la pupille, qui est modérément ouverte. La malade déclare ne plus voir de cet œil depuis le 4e jour de l'accident. La cornée est transparente mais insensible.

Tel était l'état de la malade à la visite du soir. Dans le but de calmer les douleurs orbitaires dont se plaint la malade, et pour faciliter l'écoulement du pus accumulé en dehors de la capsule de Ténon, je fais, à la limite du gonflement, à la partie la plus déclive, *une incision* paralèlle au rebord de l'orbite à peu près à 3 centimètres du bord libre de la paupière inférieure tuméfiée. Cette incision est longue de plus de 2 centimètres, au moyen d'une sonde cannelée, je pénètre au-dessous et en dehors du globe de l'œil; de la sérosité purulente s'écoule en abondance.

Le lendemain matin, M. Trélat approuve mon intervention, mais il la complète en introduisant, non sans peine, un tube à drainage, entrant par la plaie du sourcil, sortant par la plaie de la paupière inférieure et qui, dans l'orbite, se trouve placé sur le côté externe du globe de l'œil. C'est alors qu'un stylet introduit dans la plaie du sourcil fait constater la présence d'un trajet oblique de haut en bas, d'avant en arrière et de dehors en dedans, trajet dans lequel le stylet rencontre une portion d'os dénudé, à surface irrégulière, sans mobilité.

Un tube à drainage est plongé dans ce trajet, il pénètre à 3 centimètres environ.

Les jours suivants l'écoulement du pus s'effectue régulièrement, et par ces 2 tubes, deux fois par jour, furent faits des lavages avec l'alcool phéniqué étendu d'eau. Malgré la diminution rapide du gonflement, le sphacèle de la paupière supérieure ne put être évité, et, à la chute de l'eschare, il y eut sur la pau-

pière une plaie bourgeonnante de a grandeur d'une pièce de 1 franc.

Malgré la persistance de l'exophthalmie, l'établissement de la suppuration, et des accidents locaux qui, vu leur siége, font porter au début un pronostic sérieux, la malade conserve tout le temps sa gaîté, l'état général n'est en rien altéré.

Le 24 avril. Elle se lève; outre des pansements d'alcool phéniqué, on établit sur l'œil une compression méthodique.

Le 28. M. Trélat fait enlever l'anse du tube à drainage; l'exophthalmie a beaucoup diminué.

Le 30. Diminution notable du gonflement.

Le 4 mai. OEdème des paupières, la malade dit avoir lu beaucoup la veille.

Le 7. L'amélioration a repris sa marche progressive, l'œdème a presque entièrement disparu, la conjonctive bulbaire n'est plus injectée, le globe de l'œil est mobile, encore un peu saillant, la cornée transparente à peine légèrement dépolie, la pupille toujours dilatée, insensible aux impressions lumineuses.

Le 13. Légère cautérisation du cul-de-sac de l'angle externe pour réprimer une hypertrophie de la muqueuse en ce point. On remarque aussi un début d'ectropion du 1/3 externe de la paupière inférieure, ce point correspond à la bride cicatricielle du trajet du tube à drainage, et à la cicatrice de l'incision faite sur la paupière inférieure; cette incision, après la disparition de l'œdème, est à moins de 1 centimètre du rebord palpébral.

Le 15. L'*examen ophthalmoscopique* est pratiqué : on constate un aspect tomenté, un peu louche des contours de l'image du fond de l'œil; cet aspect est dû à une lésion de nutrition de la cornée, reconnaissable d'ailleurs par l'éclairage oblique. Les milieux de l'œil sont transparents, ce qui permet de voir la papille dans toute son étendue et de noter une atrophie papillaire partielle nettement limitée, à droite de l'observateur, par une plaque blanche de forme triangulaire, occupant environ le 1/5 de la papille, le reste de la papille a conservé ses caractères physiologiques. Les vaisseaux y sont petits mais nombreux.

Cet état de la papille explique l'amaurose survenue le

4e jour de l'accident. La malade reconnaît depuis quelques jours, la lumière et la nuit, sans plus.

Le 18. Exagération de l'ectropion.

Le 20. Suture de la moitié externe des paupières; 3 points de suture métallique; pansement glycérine.

Le 23. On retire 2 points de suture.

Le 25. On retire le 3e, la réunion est produite.

L'occlusion des paupières permet cependant, avec quelques difficultés, de voir le fond de l'œil.

Le 29. Nouvel examen ophthalmoscopique, même état, pas de rogrès dans l'atrophie, la kératite ponctuée est moins marquée.

La malade quitte l'hôpital le 2 juin.

5 décembre 1874. On revoit la malade qui vient demander la désunion de ses paupières; admission salle Sainte-Rose, n° 16, le 5 décembre.

Voici l'état de l'œil à cette époque, 8 mois après l'accident.

La paupière supérieure est plissée et retractée en partie au niveau de la partie externe du rebord orbitaire; il y a là une cicatrice adhérente à l'os.

Cette cicatrice ne cause pas actuellement d'ectropion, mais il y a une légère diminution dans la hauteur du voile palpébral supérieur. Quant à l'ectropion inférieur, il a été heureusement combattu par la suture des paupières pratiquée le 2 juin 1874. Aussi, M. Trélat opère la désunion le 10 décembre.

A cette époque, un nouvel examen de l'œil permet de constater : l'absence d'atrophie du globe oculaire, l'immobilité de la pupille, l'anesthésie de la cornée, la persistance dans la transparence des milieux de l'œil, sauf toutefois une kératite ponctuée très-peu intense mais très-nette. Enfin, on constate tous les signes d'une atrophie papillaire, surtout marquée à la partie interne (image renversée), à bords nets, avec un aspect fibroïde blanc nacré caractéristique. Il y a donc eu là une atrophie papillaire, causée par une névrite descendante.

Réflexion. Les complications multiples qui ont été la conséquence de la plaie du sourcil, sont des faits bien connus, et qui peuvent être prévus de tous.

Dans cette observation, il est à noter : l'absence presque absolue de symptômes généraux pendant toute la durée du phlegmon orbitaire, l'absence de complications cérébrales. L'intervention chirurgicale active et précoce qui a été mise en usage ici, doit y être pour beaucoup ; malheurement, l'ectropion a été une conséquence tardive, de l'incision de la paupière inférieure, et du trajet d'induration du tube à drainage. Cet accident a été utilement arrêté par la suture des paupières.

L'amaurose dont est victime la malade, présente peut-être plus de difficultés dans l'explication de son mode d'apparition. Elle a été constatée le 4e jour de l'accident au moment où l'exophthalmie était intense, où l'anesthésie de la cornée était complète. Pour l'expliquer, on pourrait invoquer ici : un déplacement osseux et la compression du nerf optique au niveau du trou optique ; en faveur de cette opinion, dans ce cas, il faut noter l'existence de la fracture de la voûte de l'orbite constatée par le stylet, et le fait que le nerf optique paraît seul lésé ?

L'élongation du nerf optique suite de l'exophthalmie, et consécutivement de l'accumulation du pus et des liquides en dehors et en arrière de la capsule de Ténon ?

La compression du nerf optique et des vaisseaux dans l'orbite, d'abord uniquement par les liquides de la suppuration, et plus tard liée à un travail de transformation et de rétraction progressive des tissus enflammés dans le voisinage des gaînes nerveuses, sorte de sclérose dont M. Panas publia un bel exemple à la Société de chirurgie 1874.

Cette dernière explication très-justifiée dans le cas de M. Panas, non seulement par la marche progressive de accidents, mais encore par l'examen histologique, serait peut-être applicable ici ; mais nous ferons remarquer que la perte de la vue a été rapide et absolue, que l'on a constaté une fracture de la voûte orbitaire, que les autres nerfs paraissent sains, bien qu'ils se trouvent également au milieu des mêmes tissus enflammés.

De ces considérations, il me semble que l'étiologie la plus probable de cette amaurose est la compression par un fragment osseux et l'exophthalmie, ces deux causes s'unissant pour

altérer le nerf optique et déterminer une atrophie papillaire par névrite descendante.

DE L'AMAUROSE

DÉTERMINÉE PAR LE VENIN D'UN SERPENT.

Par le Dr José Lourenço de Magalhaes (de Rio-de-Janeiro).

Dans un vaste pays comme le Brésil, couvert de plaines immenses, et avec ses forêts impénétrables, il sera très-difficile, sinon impossible, tant que la population sera aussi disséminée, de détruire les serpents qui y abondent et s'y reproduisent à l'infini.

Il n'y a donc pas lieu d'être surpris qu'il s'y présente de nombreux cas de personnes mordues par des serpents, dans les lieux isolés qu'elles parcourent, et l'on s'étonnerait plutôt que ces cas fâcheux ne fussent pas plus fréquents, si l'on ne savait que parmi les cent espèces de serpents classifiées par les naturalistes, à peine douze sont vénimeuses dans ce pays.

En effet, le plus grand nombre de ces morsures ne cause pas de résultats désastreux, car, pour la plupart, elles sont faites par des serpents non vénimeux, bien qu'on en attribue la cure à l'imaginaire efficacité de moyens inertes ou extravagants auxquels le vulgaire accorde une entière et aveugle confiance.

Parmi ces cas, et en dépit de la proverbiale et bien connue timidité des serpents, même des plus vénimeux, qui tous fuient à l'approche de l'homme, lorsqu'ils ne sont pas irrités, il s'en produit, toutefois, de mortels, et d'autres qui provoquent des états morbides prolongés, ou sont la cause de difformités plus ou moins accusées.

Il n'entre pas dans mes vues de traiter largement ce sujet, mais bien de me circonscrire dans les limites du titre de mon travail, et de signaler, en passant, la notable discordance qu'on observe quelquefois entre les effets locaux, et les phénomènes généraux résultant du venin d'un serpent.

Quelquefois, non-seulement les tissus mous de la région

mordue par un serpent se gangrènent, se sphacèlent, et se détachent, mais encore l'os lui-même subit cette décomposition, même lorsque les symptômes généraux sont insignifiants.

J'ai eu l'occasion d'examiner une jeune fille de 11 ans qui, ayant été mordue par un serpent à sonnettes (*crotalus horridus*), à l'extrémité inférieure de la jambe gauche, avait successivement perdu le pied et les tissus mous jusqu'au milieu de la jambe, à tel point qu'une partie du tibia s'est trouvée découverte; cependant, chez la malade, les phénomènes généraux étaient peu inquiétants.

Dans d'autres cas, ce sont, au contraire, ceux-ci qui dominent, tandis qu'on n'observe rien de notable dans la partie affectée, et que même, quelquefois, la douleur est presque insignifiante.

Je ne veux pas dire en cela qu'il n'y ait pas de cas dans lesquels les uns et les autres (symptômes généraux et locaux) ne se révèlent et ne se développent dans une égale proportion; toutefois, est-il certain que, dans ces cas, les symptômes généraux prédominent toujours?

Les symptômes généraux de l'intoxication par le venin des serpents sont bien connus; il y a même entre eux une certaine affinité qui les caractérise : découragement, faiblesse musculaire, anxiété, désordres gastro-intestinaux, trouble des sens et de l'intelligence, qui à peine varient d'intensité.

Toutefois, malgré les symptômes qui sont communs à l'intoxication de semblable origine, il y en a d'autres qui peuvent également se manifester, et complètent ce cadre; je citerai, par exemple, l'hémorrhagie de toutes les muqueuses.

J'ai déjà vu un malade dans ces conditions; c'était un homme robuste de 24 ans, mordu au pied par un serpent qui avait immédiatement disparu. Appelé à examiner le sujet une demi-heure après, je l'ai trouvé sans connaissance, et j'ai constaté que toutes les muqueuses exsudaient du sang. Le malade vomissait le sang, en perdait aussi par les narines, et avait des déjections sanguinolentes; les conjonctives étaient également le siége de pertes sanguines.

Malgré la gravité de cet état, je suis parvenu à sauver la ma-

lade au moyen de l'ammoniaque, en potions prises à des intervalles très-rapprochés.

Dans certains ouvrages de pathologie, l'amaurose n'est que vaguement citée parmi les accidents consécutifs.

Le docteur Amaral, un de nos collègues de grand talent, avec qui j'ai eu l'occasion de m'entretenir au sujet de l'empoisonnement par le venin du serpent, me disait que dans sa province (le Para), où les cas de semblables empoisonnements sont fréquents, il n'était pas rare de voir la cécité se produire dans ces circonstances.

Il y a peu de temps, j'ai observé un cas dans lequel l'amaurose complète est survenue à la suite de la morsure d'un serpent, et comme je crois que cette observation n'est pas sans intérêt scientifique, je vais vous faire part de mes remarqnes :

Le 26 mai de cette année, est entré dans une des salles de la maison de santé du Dr Evras, où je dirige un service ophthalmologique, un nègre de 24 ans, d'un tempérament robuste, et se disant complètement aveugle. Il me déclara qu'il y a un an, se trouvant dans un champ à garder les troupeaux, il fut mordu au gros orteil du pied gauche par un serpent à sonnettes qu'un de ses compagnons tua immédiatement.

N'ayant aucun secours à sa portée, il voulut retourner chez lui, mais il ne tarda pas à se sentir tout le corps pris d'une si grande défaillance, qu'il lui fut impossible de marcher, et qu'il perdit l'usage de ses sens.

Il ne se rendit nécessairement pas compte de ce qui s'en est suivi, ni du temps pendant lequel il resta sans connaissance, ni des moyens qu'on employa pour combattre l'empoisonnement; ce qu'il put savoir depuis, c'est qu'il avait été apporté chez lui par plusieurs personnes, qu'il avait vomi du sang, et qu'il en avait rendu par le nez.

Le malade croit être resté sans connaissance pendant 24 heures ; aussi ne recueillons-nous des indications précises et plus cohérentes qu'à partir du moment où il a repris ses sens.

Il nous dit qu'il fut alors en proie à une forte douleur de tête dont il a souffert pendant un mois; cette douleur était accompagnée d'insomnie. Il ajouta qu'il s'était bientôt aperçu que sa

vue était devenue trouble, ce qu'il attribua à la faiblesse générale et aux douleurs de tête.

Cependant, au bout d'un mois, toutes les souffrances cessèrent, et il ne lui resta plus qu'un obscurcissement de la vue, lequel parut avoir diminué.

Peu de temps après, on arriva à s'apercevoir que les yeux étaient spécialement affectés, car les douleurs de tête avaient disparu, le malade se sentait très-fort et dormait bien, et cependant chaque jour sa vue s'affaiblissait de plus en plus.

Le malade nous dit, en outre, qu'au commencement, l'affaiblissement de la vue était plus sensible; mais que pendant quelques mois, la maladie était restée stationnaire; toutefois, dès cette époque, il ne lui fut plus possible, attendu la faiblesse de sa vue, de retourner à son travail journalier qui consistait à réunir et garder les troupeaux dans les champs.

Il passa un an dans ce même état pathologique, et fut alors envoyé à Rio-de-Janeiro, où il arriva, voyant encore un peu. Quelques jours après, il fut atteint d'une pleurésie, et pendant le cours de cette maladie qui dura plusieurs jours, il perdit complètement le reste de la vue, au point de ne plus distinguer le jour de la nuit.

Voici le résultat de l'examen que nous avons fait : Le gros orteil du pied gauche était déformé, assez enflé et inerte; le malade prétendait que c'était à cet orteil qu'il avait été mordu par le serpent. Ses yeux se mouvaient incessamment dans toutes les directions, comme s'il cherchait à les fixer sur un point quelconque, mais il n'y avait pas de nystagme (*nystagmus*); ce qui était notable, c'était la rapidité avec laquelle les yeux exécutaient ces mouvements en divers sens.

Les conjonctives étaient dans leur état normal, et les pupilles, régulièrement dilatées, et immobiles; les paupières accomplissaient bien leur mouvement; les symptômes qui appelaient plus particulièrement l'attention étaient les mouvements incessants des yeux, lesquels avaient lieu en dehors, en dedans et du haut en bas.

En procédant à l'examen à l'aide de l'ophthalmoscope, je me trouvai embarrassé dans la constatation de l'état des tissus in-

ternes de l'œil, tant était grande l'inconstance des positions de cet organe; en outre, il n'y avait aucune orientation, quel que fût le moyen employé pour obtenir du malade qu'il fixât les yeux; cependant, je pus apercevoir la papille, qui se montra congestionnée, au lieu d'être pâle ou blanche; en dilatant les pupilles, j'ai, en effet, vérifié l'hyperémie, non-seulement du réseau capillaire de la papille, mais encore des veines de la rétine, tandis que les artères centrales présentaient leur volume ordinaire et normal.

Dans la région de la *macula*, je n'ai rien trouvé d'anormal, autant qu'il m'a été permis de l'observer durant cet examen qui fut plus ou moins entravé par les mouvements de l'œil; je suis donc porté à croire que les autres tissus intra-oculaires étaient sains.

Comme on le voit, cet examen ne pouvait me satisfaire, et mon embarras était d'autant plus grand que je ne savais comment expliquer la cause d'une semblable cécité absolue. Je dois confesser qu'en présence de ces complications, il me vint à l'idée que j'avais devant moi une maladie simulée, mais cette pensée s'évanouit après les épreuves auxquelles je soumis le malade, qui, en outre, se plaignait d'une surdité complète de l'oreille droite. Que faire alors?

L'état congestif des papilles, l'interruption complète de la fonction des nerfs optiques, et cette surdité me firent suspecter une compression à la naissance de ces mêmes nerfs, et pour cela, je soumis le malade à une médication révulsive et en même temps sudorifique, au moyen de bains de pieds, répétés de deux en deux jours, pendant une semaine.

Je commençai ensuite à administrer au malade de petites doses de calomel, et chaque jour, je faisais répéter le bain de pieds; j'employai, en outre, des vésicatoires derrière les oreilles, et sur la nuque.

Le malade suivait ce traitement, lorsqu'un jour je rencontrai dans la maison de santé le docteur Hilario de Gouvêa, à qui je communiquai le cas, en le priant d'examiner le sujet. Il y consentit, et trouva les papilles des nerfs optiques dans leur

état normal, l'état hyperémique ayant cédé devant le traitement employé, et continué pendant 15 jours.

Il est inutile de mentionner que pendant toute la période de la maladie, j'ai répété plusieurs fois le même examen, sans que mon opinion antérieurement conçue pût être modifiée d'une manière quelconque.

Cependant, après l'examen fait par le docteur Hilario de Gouvêa, je pus apercevoir une fois une tache arrondie et noire, placée du côté supérieur et externe de la papille de l'œil gauche; cette petite tache présentait des bords bien accusés, et par sa couleur me parut être hémorrhagique, mais ancienne.

Je fis succéder à ce traitement des préparations iodées que j'employai pendant l'espace de 2 mois, sans qu'il s'opérât dans la fonction des yeux la moindre modification; la cécité complète persistant toujours.

Quatre mois d'inutiles efforts s'étaient écoulés, lorsque le malade fut attaqué de la variole; obligé de sortir de la maison de santé, et d'aller se faire soigner dans un autre endroit de la ville, il vint à succomber peu de temps après, ainsi que j'en fus informé quelques jours plus tard.

DE L'ALTÉRATION DE LA VUE

DANS CERTAINS CAS D'HYPERMÉTROPIE.

Par le Dr Cuignet (de Lille).

Dans ces derniers temps, un de nos confrères, M. le Dr Abadie, a ramené l'attention des ophthalmologistes sur une altération de la vision qui accompagne très-fréquemment l'hypermétropie, et qu'il a nommée l'amblyopie congénitale des hypermétropes. Avant lui elle avait été décrite par Sichel père sous le nom d'amblyopie presbytique. Desmarres la désignait sous celui d'amblyopie des yeux paresseux. De Graefe a publié sur ce sujet un mémoire qui n'a pas fait autorité, car les auteurs qui ont écrit après lui ne le citent guère, excepté M. Wecker qui se borne à indiquer le sens très-général de ce travail. Quant à

M. Abadie, il admet que l'altération visuelle est primitive, congénitale et d'un degré qui ne peut ni diminuer, ni sans doute s'accroître, et il le rattache, hypothétiquement aussi, à une insuffisance numérique des fibres nerveuses de la rétine, dont il prétend apercevoir la preuve dans un certain aspect de la papille.

En un mot la littérature spéciale est assez pauvre sur ce sujet qui, cependant, ne manque pas d'un certain intérêt théorique et pratique. En théorie, il s'agit de savoir ce qu'est précisément cette altération de la vision, quels sont ses rapports avec l'hypermétropie, quelle est sa cause; en pratique, il est bon de savoir en quoi cette amblyopie présumée se distingue des autres affaiblissements de vision, comment elle se rapporte au strabisme, si elle est curable, et comment on peut l'atténuer ou la faire disparaître, etc... En outre, dans l'état militaire et spécialement pour le service des conseils de révision, on a besoin de vérifier l'existence réelle de cette amblyopie, ainsi que son degré, et de légitimer la décision qu'elle doit entraîner par rapport à l'aptitude pour le service.

Une circonstance toute récente vient de rappeler notre attention snr cette singulière altération de la vue qui complique souvent l'hypermétropie. Elle nous a décidé à joindre quelques-unes de nos observations anciennes aux plus nouvelles pour chercher à faire connaître les véritables caractères de cette altération visuelle.

DE L'AFFAIBLISSEMENT VISUEL PROPRE A L'HYPERMÉTROPIE.

On sait que, par un hasard qui a été souvent remarqué, les maladies se présentent quelquefois par séries; ainsi le même médecin, qui avait passé plusieurs mois sans observer telle ou telle affection, en rencontre tout à coup plusieurs exemples successifs ou simultanés, même lorsque cette affection est extrêmement rare. Alors l'attention se reporte de nouveau sur elle, et l'esprit s'en occupe avec un intérêt et quelquefois un avantage fondés sur le souvenir des cas semblables examinés auparavant, sur les idées qu'on s'en était faites et sur la comparaison et la

discussion de ces idées avec celles qui naissent d'une occasion plus récente.

C'est par une série de cas d'hypermétropie compliquée vus à peu de jours d'intervalle que j'ai été ramené à m'occuper de cette anomalie visuelle. Les réflexions qu'elle suggère sont nombreuses et fort complexes, en raison même des phénomènes multiples et variés qui caractèrisent et accompagnent ou suivent l'hypermétropie ; mais, comme plusieurs de ces cas étaient relatifs à des conscrits arguant de leur infirmité oculaire pour se faire exonérer du service militaire, c'est principalement dans le sens de leur affaiblissement visuel que j'ai porté et soutenu le cours de mes réflexions.

Je me propose donc, dans ce court travail, de dire ce que je crois qu'est cette amblyopie, ou plutôt cette altération de la vue, en fondant toutes mes assertions sur des observations recueillies avec soin. J'ai lieu de penser qu'il y a encore plusieurs erreurs et inexactitudes d'appréciation à relever, et surtout beaucoup d'insuffisance dans les opinions avancées par les différents auteurs. Ainsi, je ne puis admettre le mot d'amblyopie et encore moins celui d'amblyopie congénitale, comme titre général de l'infirmité de vision qui complique souvent l'hypermétropie, et je remplace ce terme impropre par celui d'affaiblissement visuel qui comprend l'impuissance d'accommodation, l'affaiblissement *corrigeable* par les verres appropriés, et l'amblyopie vraie. D'autre part, je signale avec plus de précision, et sans en omettre aucun des principaux, si je ne me trompe, les caractères de cet affaiblissement dans ses différents degrés.

Voici, dans un relevé succinct, les cas assez différents entre eux qui ont composé cette série.

Obs. I. — *Hypermétropie compliquée.* — C'est un enfant de 2 ans 1/2 qui a un strabisme convergent habituel à gauche, mais alternant ; quand l'enfant veut regarder à sa gauche sans se tourner, c'est l'œil droit qui louche en dedans. La vue est encore bonne, car, quand on met un baudeau sur l'œil droit, il reconnaît des bonshommes et des animaux de petite dimension dessinés sur un papier. Mais cet œil est impressionnable à la

lumière, et il paraît se fatiguer plus vite que l'œil droit. Le fond de l'œil est vu très-nettement à gauche avec le miroir seul, un peu moins nettement à droite. C'est à peu près le seul moyen de constater l'hypermétropie chez les très-jeunes enfants.

Ainsi donc il y a ici strabisme interne et impressionnabilité à la lumière et à l'exercice trop continué, mais sans altération visuelle proprement dite.

Obs. II.—Conscrit qui déclare ne pas voir de son œil gauche. Il lit difficilement le n° 16 de Jæger : à peine s'est-il appliqué qu'il a des éblouissements et que la vue se trouble complètement. Avec un convexe n° 4, il lit facilement le n° 3 de Jæger. Le fond de l'œil gauche est vu très-nettement avec le réflecteur seul, et il offre tous ses éléments rapetissés par cet examen. Pas de complication autre.

Donc hypermétropie prononcée, avec affaiblissement habituel de l'œil gauche, mais se corrigeant à l'aide d'un fort verre convexe. Il n'y a par conséquent pas d'amblyopie.

Obs. III.—Conscrit annonçant une faiblesse extrême de l'œil droit. — De cet œil il compte les doigts à 1 mètre 1/2 et il lit seulement le n° 18 de Jæger. Mais avec un convexe n° 4 il lit le n° 5 de l'échelle. Pas d'autre complication. Le fond de l'œil est aperçu très-net de près avec le miroir seul.

Ici la faiblesse de vision est plus grande que dans le cas n° 3 ; mais elle se neutralise en grande partie à l'aide d'un verre. Donc pas d'amblyopie, ou amblyopie commençante très-légère.

Obs. IV. — Jeune soldat à strabisme convergent de l'œil gauche et vue très-faible. — De cet œil il ne peut compter les doigts à aucune distance, parce que, quand on lui présente la main ouverte, il ne voit pas les trois doigts du milieu. Il a donc une hémiopie centrale très-prononcée. Mais avec une lentille 2 1|4, il arrive à épeler et à lire le n° 15 de l'échelle. Les vaisseaux du fond sont très-nettement aperçus avec le miroir seul, ainsi que la papille.

Donc : hypermétropie compliquée de strabisme convergent, d'hémiopie centrale, de fatigue rapide avec éblouissements; correction incomplète avec un fort convexe; mais l'exercice

améliorerait sans doute. On ne peut encore dire qu'il y a amblyopie absolue.

Obs. V. — Conscrit déclarant son œil droit très-mauvais. Il compte péniblement les doigts à peu de distance; il ne peut lire le n° 20 de l'échelle. L'effort le fatigue de suite et lui donne de l'éblouissement et du vertige. L'emploi de la loupe n'améliore la vue en aucune façon. Fond d'œil très-distinct à l'aide du miroir seul, sans aucune altération.

Là il y aurait véritablement une amblyopie compliquant l'hypermétropie.

On voit déjà, par ces quelques exemples, qu'il y a des cas d'hypermétropie avec complication de strabisme, mais sans diminution de la vision; il y en a d'affaiblissement visuel léger, pouvant être corrigé par des verres; il y en a d'affaiblissement plus prononcé, pouvant peut-être encore se corriger par l'exercice avec des verres; enfin il y en a un qui est un affaiblissement radical amblyopique. On ne peut, on ne doit donc pas employer uniformément la dénomination d'amblyopie hypermétropique pour ces différents degrés d'affaiblissement. Peut-on, doit-on ajouter uniformément le qualificatif de congénital? Nous ne le pensons pas non plus, car chez l'enfant du n° 2 il y a déjà complication de strabisme et pas encore d'amblyopie.

Remarquons aussi que, dans ces cinq exemples en série, nous avons noté ici du strabisme, là de l'hémiopie centrale, ailleurs de la photophobie, de l'éblouissement, de la fatigue plus ou moins rapide. Ce sont là autant de signes caractéristiques de l'affaiblissement visuel qui complique souvent l'hypermétropie. Nous allons les étudier dans d'autres exemples cliniques plus détaillés qui nous montreront, en effet, que l'affaiblissement n'est pas toujours congénital, non plus que l'amblyopie; d'autre part que, soit l'affaiblissement, soit l'amblyopie sont tantôt, et le plus souvent, caractérisés par de l'obnubilation, de l'hémiopie centrale, tantôt, et plus rarement, par de l'hémiopie périphérique, mais que, plus rarement encore, l'amblyopie est générale et assez prononcée pour être une amaurose absolue. Je compléterai ma première vue d'ensemble en disant que, dans un

seul cas, j'ai observé chez un hypermétrope l'amblyopie et, finalement, l'amaurose successive des deux yeux.

L'hypermétropie est un défaut qui se rencontre très-souvent. D'après une présomption fondée sur des souvenirs, plus que sur des chiffres, nous sommes porté à croire qu'un tiers à peu près des hypermétropes ont ce défaut à l'état simple, c'est-à-dire se corrigeant de suite et complètement au moyen d'un verre convexe approprié, tandis que les deux autres tiers offriraient la complication d'une altération visuelle ne se corrigeant pas de suite, ou ne se corrigeant pas complètement à l'aide d'un verre approprié, ou ne se corrigeant plus du tout.

Or, cette altération de la vision offre d'abord quelques caractères généraux à noter.

Premièrement, elle n'existe que dans un œil, bien que les deux yeux soient hypermétropes chez la même personne. Je n'ai observé qu'une seule exception à cette règle.

En second lieu, elle peut exister dans des cas d'hypermétropie peu prononcée.

En troisième lieu, elle frappe d'habitude celui des deux yeux qui est le plus hypermétrope.

Quatrièmement, elle s'accompagne très-souvent de strabisme convergent, rarement de divergent, et il est moins commun de la voir exempte de toute déviation spontanée.

Cinquièmement elle m'a paru être progressive, ainsi qu'on le verra par quelques observations de malades.

Sixièmement, je ne pense pas qu'elle soit congénitale.

Chacun de ces points trouvera sa confirmation dans les détails principaux qui accompagneront les observations que nous allons transcrire.

Quant aux caractères particuliers de l'altération visuelle hypermétropique, nous les trouverons d'abord dans ces observations mêmes et nous les résumerons ensuite.

Examinons quelle est la nature de l'affaiblissement visuel; nous verrons ensuite s'il est congénital, et enfin s'il s'explique par une altération matérielle appréciable à nos moyens d'investigation.

A. NATURE DE L'ALTÉRATION VISUELLE.

Avant que l'affaiblissement visuel soit suffisamment prononcé et constant, il y a une période que l'on pourrait appeler prodromique; c'est celle où l'altération n'est encore que fugitive. En voici un exemple, entre un très-grand nombre d'autres.

Obs. VI. — M. B..., étudiant en médecine, offre un strabisme convergent habituel à l'œil gauche, passant à l'œil droit quand il veut regarder à sa gauche sans tourner la tête. Les deux yeux sont hypermétropes, le gauche plus que le droit. L'œil droit peut lire et fixer longtemps ; l'œil gauche peut aussi lire des petits caractères ; mais, au bout d'une ou de quelques minutes, il se fatigue et il se brouille au point de ne pouvoir plus lire que le n° 15 de Jæger. Si, à ce moment, je lui donne à lire un mot très-allongé et du même numéro, il dit ne pas voir les lettres du milieu, mais seulement celles des extrémités de ce mot. En outre, cet œil est très-sensible à la vive lumière, et le sujet le ferme ou le cache sous le bord de son chapeau ; faute de quoi il est tout ébloui et larmoyant.

Si j'appose un verre convexe neutralisant l'hypermétropie, M. B... lit plus facilement et fixe plus longtemps ; mais au bout d'un certain temps il ressent de nouveau la brouille de vue, l'éblouissement et la fatigue. S'il cligne fortement, ou s'il cesse un moment de s'appliquer, la vue lui revient comme avant l'épreuve. Il n'a cependant que de l'hypermétropie simple, absolument dénuée d'astigmatisme, exempte de toute altération matérielle de l'œil.

Voilà donc un cas où l'obnubilation est passagère ; remarquons qu'elle a déjà le caractère d'hémiopie centrale.

Dans nos observations II et III nous avons des exemples d'une obnubilitation devenue permanente, mais se corrigeant complètement au moyen d'un convexe approprié ou devant se corriger au moyen de ce convexe et d'un certain temps d'exercice. Dans ces deux cas, l'obnubilation est générale.

Mais, le plus souvent, elle affecte la disposition d'hémiopie centrale plus ou moins complète, c'est-à-dire plus ou moins

obscure et plus ou moins étendue et qui n'est facile à constater que quand elle est appréciable par le malade lui-même; ainsi, quand on lui offre la lecture d'un mot allongé et qu'il dit qu'il ne voit pas la lettre ou les lettres sur lesquelles il porte son regard, mais qu'il aperçoit celles qui sont avant et après; de même lorsqu'on place la main bien ouverte devant son œil et qu'il dit qu'il ne voit pas le ou les doigts du centre, mais seulement le petit doigt et le pouce.

Cette complication de l'hypermétropie nous fait entrer dans la variété des cas avec amblyopie. Nous ne pouvons cependant pas dire que l'hémiopie est un signe certain d'amblyopie, car dans quelques cas nous avons vu cette obnubitation centrale disparaître complètement à l'aide d'un verre convexe approprié.

Obs VII. — Le nommé M..., zouave au 1er régiment, porte un strabisme convergent gauche hypermétropique. Lorsque je le fais lire, avec cet œil, le mot *sincèrement* du n° 18 de l'échelle de Jæger, il aperçoit *sincè...*, il ne voit pas *re* et il revoit *ment*. Pour un texte plus petit il lit en se contournant de manière à voir par côté les lettres qu'il ne voit pas en face. Quant à la main, il n'aperçoit pas le doigt du milieu quand on la présente ouverte devant son œil gauche. Enfin, lorsqu'on lui dit de regarder un objet menu, ainsi le nez au milieu de la figure, il louche pour voir en côté de cette hémiopie centrale.

D'autres ont cette obnubilation plus étendue, mais moins intense; ils disent qu'ils voient toutes les lettres, tous les doigts de la main ouverte, mais moins bien que les lettres ou les doigts des extrémités droite et gauche du mot ou de la main. Il en est qui l'ont très-intense et très-large et qui, de toute la main tenue devant leur l'œil, ne voient absolument que le pouce et le petit doigt. A un degré plus prononcé le malade n'aperçoit plus un peu que par le côté externe. Enfin, que ce soit par suite du progrès de l'hémiopie centrale en étendue et en intensité, ou par suite de l'affaiblissement général de la rétine, comme dans l'observation V, la vue peut s'éteindre complètement. En voici un exemple.

Obs. VIII. — Le nommé P..., caporal infirmier, que nous

avons eu en observation pendant plusieurs années à l'hôpital militaire de Lille, porte un strabisme convergent de l'œil droit, très-accentué et fixe. Il dit que sa vue est tout à fait éteinte et que cette infirmité lui est venue peu à peu, depuis son enfance, sans douleur, ni rougeur aucune. Il se souvient fort bien qu'étant jeune il louchait déjà, que son œil droit était plus faible que le gauche, mais qu'il en voyait. Il a 25 ou 26 ans à l'époque où je l'examine. Il ne distingue absolument rien, pas même le jour de la nuit, ni la vive lumière d'une lampe approchée de son œil. Il ne sent que la chaleur.

Les phosphènes ne sont plus accusés. Il n'y a absolument aucun signe de maladie cérébrale ni oculaire. Le fond de l'œil est très-bien vu avec le miroir seul ; à part ce défaut de réfraction, tout est sain dans cet organe. Il est donc simplement hypermétrope.

J'ai dit plus haut que j'avais observé un cas d'amaurose double par hypermétropie? Je n'oserais garantir l'exactitude absolue de ce diagnostic : mais on en jugera par l'exposé suivant.

Obs. IX. — Le soldat D..., âgé de 24 ans, du 37e d'infanterie, entre à l'hôpital du Dey se plaignant de sa vue. Il dit qu'elle a toujours été plus faible à l'œil droit qu'au gauche. De plus, il loucha de l'œil droit jusqu'à 18 ou 20 ans, à l'imitation de plusieurs de ses parents. On l'appelait *guide à gauche;* il ne pouvait supporter la vive lumière ; au soleil il était complètement ébloui et ne pouvait se conduire. A 10 ans, il prit des verres grossissants. A l'époque où je l'examine, juin 1868, il ne supporte pas la lumière ; il louche encore parfois quand il fixe, quand il est ému, quand il a bu du vin ou de l'eau-de-vie ; son œil droit converge d'abord, puis il se met en divergence, et il y a tour à tour des images homonymes et croisées. De cet œil il lit le n° 20 à 80 cent., et le 19 à 30 cent. Cette diplopie était bien plus accentuée dans la jeunesse : preuve que l'affaiblissement visuel a été en augmentant. Les verres convexes n'améliorent plus la vision de cet œil.

L'œil gauche ne lit, sans verre, que le n° 11 de Jæger ; mais avec convexe n° 12 il lit le n° 2 à distance ordinaire et le n° 20 à

18 pas. L'examen ophthalmoscopique indique que les vaisseaux du fond des deux yeux sont très-nettement aperçus, ainsi que la papille et la choroïde à l'aide du réflecteur seul, voilà tout; il n'y existe absolument aucune trace d'altération matérielle. La santé générale est très-bonne, sans aucun signe d'affection cérébrale, ni de la moelle épinière. Il ne s'agit donc que d'une hypermétropie à effets progressifs, comme on en rencontre tant. Le strabisme précoce, la diplopie, l'éblouissement, l'amélioration par des verres grossissants, la neutralisation tardive de l'œil droit, l'état actuel de l'œil gauche, tout le prouve.

Pendant plus de six semaines, l'œil droit est soumis à des électrisations et à des exercices avec des verres convexes : on n'obtient absolument rien, il reste très-amblyope.

L'année suivante, le 22 mai 1869, D... rentre à l'hôpital, ne voyant plus du tout de son œil droit; il n'a plus ni phosphènes, ni image de Purkinje, et l'œil gauche s'est affaibli. Cependant ni l'un ni l'autre n'offrent trace d'altération aucune. L'œil gauche a ses phosphènes et accuse la belle image de Purkinje; son champ visuel est complet; il n'y a pas d'hémiopie centrale; mais il ne reconnaît plus les personnes qu'à 5 ou 6 mètres; il ne peut plus lire que le n° 15 à 30 cent.; il lui faut une lentille convexe 2 1[4 pour lire le n° 5 en rapprochant à 15 cent. Les révulsifs, les électrisations, l'huile de foie de morue, la strychnine, l'iodure de potassium, tout est tenté, et rien ne réussit contre cette amblyopie croissante. Au 15 août, ce malheureux est complètement aveugle. Je le revois en janvier 1870 dans le même état, sans qu'aucune altération de la santé générale, ni des yeux explique cette double amaurose, si ce n'est l'hypermétropie elle-même.

L'hémiopie centrale est quelquefois divisée en plusieurs portions, comme dans cet exemple.

Obs. X. — Le nommé G..., du 1er régiment de zouaves, âgé de 26 ans, offre un strabisme convergent et un affaiblissement prononcé de l'œil droit. Il compte les cinq doigts de ma main; mais il annonce qu'il y en a deux, non voisins, qui lui paraissent plus obscurs. Il lit le n° 18 à distance ordinaire et le n° 20

à 80 cent. seulement. Il a tous les caractères de l'hypermétropie. Quand il lit un mot allongé, tel que le mot *sincèrement* du n° 18 de Jæger, il place le livre très-obliquement, sans quoi ce mot lui paraît avoir des lettres en moins. Ainsi il voit *si* et il passe *nc*, puis il voit *cè* et il perd *rem* pour apercevoir les trois dernières lettres *ent*. Il ne peut lire le n° 16 ni le 17 dont les lettres sont trop menues ponr son hémiopie. Elle est donc incomplète et à brisures.

D'autres fois l'hémiopie n'occupe plus absolument le centre; mais des points voisins du centre, et notamment la partie centro-interne du champ visuel. On la reconnaît de suite par ce caractère, que quand on présente la main ouverte devant l'œil affecté, le sujet déclare ne voir que le ou les doigts les plus externes et pas du tout les internes. Ainsi, de son œil droit il aperçoit le petit doigt et l'annulaire de la main gauche, tenue ouverte devant lui, et non le médius, ni l'indicateur, ni le pouce; mais si l'on déplace la main un peu en dedans, le pouce est vu, ce qui prouve que l'hémiopie n'est pas étendue jusqu'aux confins internes du champ visuel.

Lorsque, dans les hémiopies centrales, on montre la main ouverte, ou un mot allongé dans le sens perpendiculaire, le malade accuse un défaut de perception pour le doigt ou pour les lettres du haut, ainsi que pour le doigt ou les lettres du bas. L'hémiopie est donc arrondie. Cependant, elle a quelquefois des irrégularités, des brisures de contour, de même que nous lui avons trouvé des brisures centrales.

Plus rarement, l'hémiopie est centro-latérale externe. En voici un exemple.

Obs. XI. — M. le lieutenant L..., âgé de 34 ans, s'est aperçu en tirant à la cible qu'il ne voyait pas bien de son œil droit. Quand j'offre ma main gauche bien ouverte à 50 cent. de cet œil, il n'en voit que le pouce; mais si je la porte plus en dehors il finit par apercevoir le petit doigt. Il ne peut lire que le n° 18 de Jæger à distance de 30 cent. et le n° 20 à 1 mètre. Quand il veut lire le mot *sincèrement*, il le fait passer de dehors en dedans devant son œil, sans quoi il ne voit que les 3 premières

lettres. En regardant de plus près, il lit *sincère*... les lettres devenant de plus en plus obscures à mesure qu'elles sont vers la droite du mot; les deux lettres *en* disparaissent complètement; mais le *t* final est distingué à l'extrême droite.

Ainsi donc l'hémiopie centrale est habituellement ronde, ou à peu près, et elle se renforce de sa périphérie à son centre, mais quelquefois d'une manière inégale. Enfin, nous venons de la voir centro-externe, ou centro-interne. Elle peut tout aussi bien être centro-supérieure ou centro-inférieure. Dans l'un, comme dans l'autre cas, le caractère spécial et très-vite reconnu est le suivant que, pour lire ou pour compter, ou voir plus distinctement un objet, l'individu place sa tête ou son œil en déviation telle qu'il aperçoit soit par le bord interne, soit par l'externe, par le supérieur ou l'inférieur de son hémiopie centrale.

J'ai eu occasion de rencontrer des hémiopies et des amblyopies périphériques compliquant également l'hypermétropie. Tel le cas suivant.

Obs. XII. — Le nommé Van..., âgé de 31 ans, soldat au 2e escadron du train des équipages, dit que jusqu'à l'âge de 22 ans il a joui d'une bonne vision; il tirait fort bien à la cible de son œil droit à 900 mètres en épaulant à droite. A cet âge, il subit une diminution instantanée de vision, prétend-il, par suite du passage d'un boulet entre sa figure et celle d'un sous-officier, avec qui il causait.

Quand je l'examinai, il lisait seulement le n° 9 à distance ordinaire et le n° 20 à sept pas. Mais avec un convexe n° 12 il peut lire le n° 3 à 8 pouces et le n° 20 à 18 pas. Pour l'ophthalmoscope les vaisseaux du fond de l'œil sont très-nettement vus et assez fins avec le réflecteur seul. Il est donc hypermétrope.

Mis devant le tableau, il voit assez bien le signe central à fixer, mais il ne distingue pas ceux que je forme dans la zone moyenne, ni dans la zone la plus extérieure. Cette amblyopie périphérique se retrécit un peu quand le sujet regarde avec un convexe n° 12, mais elle reste pour le moins limitée à toute la moitié circonférentielle du champ visuel. Le malade se rend bien compte de l'état de sa vue; il affirme qu'elle avait, jusqu'à l'âge de 22 ans,

possédé l'acuité et l'étendue normales. Ce serait donc un cas d'amblyopie périphérique, tardive et probablement progressive, car à l'œil droit ces caractères sont un peu plus accentués qu'à gauche.

Nous ne nous arrêterons pas à chercher et à discuter les causes de ces altérations générales ou simplement centrales, ou périphériques de la vision chez les hypermétropes; nous dirons seulement que leurs hémiopies centrales nous paraissent se rattacher aux effets de la photophobie dont ils sont presque tous affectés; que les amblyopies latérales ou périphériques seraient des modes d'exclusion progressive des perceptions débutant par le contour et se propageant lentement vers le centre. Mais ce n'est pas là la question dont nous avons à nous occuper maintenant.

Il doit nous suffire d'avoir établi que la diminution de vision chez les hypermétropes est tantôt passagère et se corrigeant spontanément, tantôt permanente et se corrigeant à l'aide de verres convexes appropriés, cas dans lesquels elle ne peut recevoir la dénomination d'amblyopie; que, d'autres fois, l'affaiblissement visuel ne se corrige plus et qu'il revêt alors la physionomie des véritables amblyopies ou même de l'amaurose, et qu'il en existe deux variétés principales, l'une dans laquelle l'obnubilation est générale, l'autre où elle est partielle, cette dernière revêtant trois types principaux que nous avons signalés sous les noms d'hémiopie centrale, d'amblyopie latérale et d'amblyopie périphérique.

B. CETTE ALTÉRATION DE LA VISION EST-ELLE CONGÉNITALE?

Sans aucun doute l'hypermétropie existe dès la naissance; mais nous avons la conviction que l'altération visuelle qui en découle si fréquemment ne commence, dans un certain nombre de cas, qu'à dater des premières années de la vie, à l'époque où se montrent tous les signes de la photophobie, c'est-à-dire l'attitude de la tête, le clignement, le larmoiement et l'irritation des paupières au grand jour, enfin le strabisme et, plus tard, l'hémiopie centrale ou l'amblyopie périphérique; que, dans d'autres cas, l'affaiblissement réel est tardif et progressif. Nous allons démontrer l'exactitude de notre sentiment.

Il est pour le moins très-rare de trouver des enfants de 3 ou 4 ans atteints d'affaiblissement visuel de l'œil qui louche par hypermétropie. Je n'en ai jamais rencontré un seul. Ce n'est que vers l'âge de 8 à 10 ans que l'obnubilation réelle se montre et se constate par les épreuves.

Une amblyopie native ne s'explique guère; elle devrait être accompagnée, dès les premiers jours de la vie, par le strabisme, tandis que si on l'attribue à la collision qui se forme entre l'hypermétropie et la lumière, on comprend que toutes les complications de ce vice de réfraction ne se montrent qu'au bout d'un certain temps d'exercice de la vision.

Les strabiques par hypermétropie accusent assez souvent de a diplopie dans le jeune âge, preuve que l'œil dévié a des perceptions assez nettes pour apercevoir les objets et en donner une image extérieure; mais, plus tard, la diplopie s'efface, tant par neutralisation instinctive que par formation d'une amblyopie, preuve que l'affaiblissement visuel n'est pas natif, mais tardif et progressif.

Un assez bon nombre de mes examinés m'ont affirmé et m'ont donné des preuves que leur vision était meilleure, parfois même aussi bonne d'un œil que de l'autre pendant leur jeune âge et leur adolescence, même un peu plus tard; celui-ci me déclare qu'ayant eu mal à l'autre œil à l'époque de ses études, il se servait de l'œil strabique pour lire; celui-là qu'il a tiré au pistolet et au fusil, même qu'il a chassé et visé avec l'œil droit, malgré sa déviation; et pourtant, quand je les ai examinés l'un et l'autre, quelques années plus tard, l'œil était très-affaibli et ne servait plus guère à ces exercices de lecture ou de tir à la cible.

On voit par les observations XI et XII, notamment, que les individus qui en sont l'objet ont beaucoup mieux vu quelques années auparavant et même que le sujet de l'observation IX a subi en une année et sous nos yeux cette déchéance tardive et progressive.

Si l'amblyopie était native, et non le produit de circonstances ultérieures, elle existerait souvent dans les deux yeux hypermétropes de la même personne. Loin de là; il est extrêmement

rare que les deux yeux soient altérés simultanément, même dans un âge avancé.

On sait que, chez les hypermétropes, il y a fréquemment du strabisme convergent d'un œil et que cet œil est le plus faible, le plus mauvais des deux; que souvent il est très-amblyopique, que parfois même il est complètement amaurotique.

Or, dans un travail antérieur, je me suis attaché à prouver que ce strabisme n'était point du tout, comme l'a dit Donders et comme on l'a tant répété après lui, sans y regarder plus, qu'il n'était point dû à l'intention, à l'effort pour mieux voir, mais bien à l'intention, à l'effort pour ne plus voir.

En témoignage de cette explication du strabisme convergent hypermétropique, j'ai apporté les preuves suivantes : que c'était toujours l'œil le plus hypermétropique qui louchait, tandis que l'autre ne se déviait jamais de lui-même pour le besoin de la vision; que cet œil strabique est annulé; qu'il va toujours s'affaiblissant, qu'il se dévie parfois au point que sa pupille est complètement cachée dans le grand angle; qu'assez souvent cet œil finit par ne plus rien voir; que c'est alors seulement qu'il se redresse spontanément; que si l'autre œil vient à se perdre par accident, l'œil strabique se redresse pour voir, à moins qu'il ne soit affecté d'hémiopie centrale permanente; que, s'il se déviait pour mieux voir, il donnerait toujours des images doubles; qu'il verrait par un point éloigné de la macula, c'est-à-dire très-mal; que l'œil strabique s'annule par hémiopie centrale, par amblyopie avérée, par rétrécissement de la vision.

Il louche donc pour s'annuler en fuyant les perceptions, en se nichant dans le grand angle de l'œil. Eh bien! ce besoin d'annuler un œil gênant trouve d'autres procédés que la déviation; il trouve la neutralisation progressive, commençant souvent par le centre visuel qui est le plus vif et le plus gênant. Dans les premières années, cette obnubilation n'est pas absolue; elle disparaît par l'emploi et par les exercices des verres convexes; plus tard elle ne se corrige plus par aucun moyen; elle devient amblyopie effective et même amaurose. Ce n'est donc pas un état congénital. On voit que tous les phénomènes qui se rattachent à l'hypermétropie et qui la compliquent sont pro-

gressifs et qu'ils s'accroissent avec l'âge; ils ne sont pas natifs. L'altération visuelle décrite sous le nom d'amblyopie congénitale est de cet ordre : elle est plus ou moins précoce, mais progressive et non native.

C. Y A-T-IL UNE ALTÉRATION MATÉRIELLE ?

Enfin cette altération fonctionnelle, quand elle existe, s'explique-t-elle par une altération matérielle perceptible par nos moyens d'observation, si délicats qu'ils soient? Nous ne le pensons pas. On n'en avait, si je ne me trompe, accusé aucune que par supposition simple, lorsque notre confrère Abadie est venu déclarer que l'examen ophthalmoscopique des yeux à amblyopie hypermétropique lui révélait un état papillaire indiquant une insuffisance des fibres sensitives de la rétine dans la région de la macula. Or, malgré nos recherches les plus attentives, nous n'avons jamais pu reconnaître que la papille de l'œil le plus affaibli offrît la moindre différence avec celle de l'œil resté simplement hypermétrope. Cet aspect, que M. Abadie caractérise, autant qu'il m'en souvient, par une pâleur locale de la papille et une certaine disposition de ses vaisseaux, cet état existât-il positivement, qu'on ne serait pas encore autorisé à l'expliquer par une insuffisance des fibres sensitives, ni à lui faire signifier cette insuffisance même. L'étude microscopique aurait fourni des témoignages plus positifs; mais elle n'indique rien de semblable dans la macula. Enfin, si l'amblyopie n'est réellement pas congénitale, mais plus ou moins tardive et progressive, il est évident qu'elle ne se rattache pas à une diminution primordiale des éléments perceptifs.

Notre théorie de l'action génante et dépressive de la lumiére sur la rétine des hypermétropes explique d'une manière bien plus satisfaisante toutes les complications qui surviennent chez les personnes affectées de ce défaut de la réfraction, et elle s'accorde avec tous les faits qui se rapportent à ce même défaut.

D. D'après tout ce que nous venons de dire, on pressent que nous n'adoptons pas, non plus, le sentiment de notre confrère sur l'impossibilité de corriger certains affaiblissements visuels au moyen de verres appropriés et d'exercices à l'aide de ces

verres. Les cas où cette gymnastique peut réussir sont tous ceux où l'amblyopie n'est pas encore constituée. On peut présumer du succès lorsque tout de suite l'affaiblissement est neutralisé par un verre convexe ; ainsi, quand un hypermétrope ne peut, de son œil seul, lire le n° 15 ou 18, mais qu'à l'aide d'un convexe en général assez fort, il peut, en rapprochant ou sans rapprocher, lire le no 2 de l'échelle typographique ; de même lorsque après quelques jours d'exercice avec des verres appropriés il réussit à distinguer assez nettement de près et de loin, tandis qu'auparavant il comptait à peine les doigts à 1 ou 2 mètres. Dans ces cas on est en droit d'espérer le retour de l'activité visuelle, non pas au même degré, ni surtout avec des verres de même numéro que de l'autre côté, mais enfin à un degré satisfaisant, et qui peut permettre la vision binoculaire avec des verres proportionnellement différents.

Tous les auteurs pensent de même. En effet, tous recommandent des exercices isolés de l'œil affaibli, et il est certain que tous comptent et peuvent rapporter des succès. Pour moi, j'en ai obtenu quelques-uns qui m'ont encouragé à toujours tenter l'effet de cette thérapeutique spéciale dans les cas de cette nature. En voici un exemple entre autres :

Obs. XIII.— Mlle E..., âgée de 13 ans, se présente, le 23 mai 1873, à ma consultation, offrant un strabisme convergent habituel à l'œil droit, par hypermétropie double, plus prononcée à cet œil. Sans verre elle ne lit que le n° 15 de Jæger à la distance de 30 cent. Avec un convexe n° 6 elle lit le n° 4 à la même distance. Pour voir au loin, elle a besoin d'un + 18. Elle a un commencement d'hémiopie latérale interne.

Je prescris des exercices deux fois par jour avec un n° 6 convexe pour voir de près et un n° 16 pour voir au loin de l'œil droit, le gauche étant couvert. Je diminue la force des verres à mesure de l'amélioration et, au bout de quelques mois, cette jeune personne, qui annulait de plus en plus son œil droit, lisait le n° 5 à distance de 30 cent. sans aucun verre et le n° 2 avec un convexe n° 18. Elle voyait très-bien au loin avec un + 36. D'un autre côté elle n'offait plus trace de l'hémiopie latérale interne accusée lors des premiers examens.

Terminons cette étude en indiquant, ainsi que nous l'avons annoncé plus haut, les caractères particuliers de l'altération de la vision chez certains hypérmetropes, pour faire suite aux caractères généraux déjà signalés :

Le premier en date est une gêne à la lumière, une photophobie qui force à cligner, modifie l'attitude de la tête et provoque le strabisme convergent au bout d'un certain temps d'exercice de la vision.

Le deuxième est un trouble avec fatigue, qui se produit quand le sujet veut soutenir sa vue fixée pendant trop longtemps sur un objet; ce trouble affecte surtout le centre visuel, mais il n'est d'abord que passager.

Le troisième est une annulation, une neutralisation permanente de la vue qui peut se corriger, pendant un temps, avec des verres convexes appropriés.

Le quatrième est une obnubilation qui ne se corrige que très-difficilement, ou ne se corrige plus par aucun moyen, et devient une véritable amblyopie, même une amaurose. Cette amblyopie est elle-même caractérisée par la diminution visuelle du centre à la périphérie, ou de la périphérie au centre.

Ces degrés d'altération de la vision nous ont toujours paru être successifs et progressifs dans les divers individus examinés.

En résumé, nous croyons avoir établi cliniquement que l'altération de la vision chez des hypermétropes n'est pas congénitale, ni amblyopique, ni irrésistible; mais bien qu'elle est plus ou moins précoce ou plus ou moins tardive, qu'elle ne revêt que dans certains cas la forme amblyopique ou amaurotique et enfin qu'elle peut assez souvent se corriger, principalement si on commence dans le jeune âge la thérapeutique nécessaire.

OPACITÉS DE LA PARTIE POSTÉRIEURE DE LA CAPSULE DU CRISTALLIN COMPLIQUANT LA CATARACTE SÉNILE ORDINAIRE.

Par le Dr Xavier Gorecki.

Il est généralement reconnu que les opacités de la capsule du cristallin sont le résultat d'un travail morbide, de nature

inflammatoire, différent de celui qui amène d'habitude l'opacification de la lentille.

Tantôt ce sont des dépôts qui succèdent à la résorption de cataractes cystiques et forment les cataractes *arido-siliqueuses;* tantôt ces opacités apparraissent sur la cristalloïde antérieure sous l'aspect de plaques crayeuses proéminant en forme de pyramides (*cataractes pyramidales*); ou bien elles sont circonscrites, occupent le pôle postérieur de l'œil, et dépendent d'une affection profonde de cet organe. Lorque la cataracte capsulaire complique la cataracte lenticulaire, elle affecte en général l'aspect crétacé, et se trouve le plus souvent sur des cristallins qui ont dépassé la maturité, ou chez des individus ayant subi des inflammations de l'iris ou de la choroïde. Alors le pronostic de l'opération devient beaucoup plus mauvais, car il est nécessaire non-seulement d'extraire le cristallin, mais encore d'enlever avec soin les débris de la capsule qui s'opposeraient au passage des rayons lumineux, et fourniraient presque certainement une cataracte secondaire.

Mais s'il est possible, dans la grande majorité des cas, de prévoir ces difficultés, lorsque la partie antérieure de la capsule est le siége de l'opacité dont la blancheur et l'aspect sont caractéristiques, il est impossible de s'y attendre si elle se trouve à sa partie postérieure, derrière le cristallin cataracté.

La cataracte capsulaire compliquant la cataracte sénile ordinaire, indépendante de tout phénomène morbide du côté de l'iris où de la choroïde, et surtout siégeant sur la cristalloïde postérieure n'est pas admise par tous les ophthalmologistes. Les deux cas dont je rapporterai l'observation ont dissipé mes doutes à cet égard, et maintenant que mon attention se trouve éveillée sur ce point, il me semble que la fréquence des altérations plus ou moins complètes de la capsule est plus grande qu'on ne le pense d'habitude, et que dans bien des opérations qui ne donnent qu'un résultat médiocre, malgré une bonne réussite apparente, il faut tenir compte de cette influence.

M. N...., âgé de 71 ans, se présente à ma clinique, le 29 septembre 1874 :

Œil gauche, cataracte sénile ordinaire, gros noyau, vision perdue depuis 3 ans.

Œil droit, cataracte moins avancée, noyau petit, vision perdue depuis 2 ou 3 mois.

D'aucun côté, il n'y a d'opacité capsulaire.

Le *champ visuel* mesuré avec une lampe dont la lumière est affaiblie, ne présente ni défectuosité ni diminution d'étendue, la vue s'est perdue graduellement et sans douleur, ainsi que chez son père qui, lui aussi, a eu la cataracte et a été opéré avec un résultat imparfait; enfin l'atropine dilate complétement et facilement les deux pupilles.

Tout s'annonçait donc bien pour l'opération qui me paraissait devoir être normale.

L'œil gauche est opéré le 1er octobre, par l'extraction linéaire combinée (méthode de Graefe), l'opération est complètement régulière, le noyau très-gros a une certaine peine à sortir, le sphincter de l'iris rentre seul et je cherche à évacuer les dernières portions de corticale, par de petites manœuvres à travers les paupières.

Mais malgré ces manœuvres, je remarque que le fond de l'œil au lieu d'être noir, est resté uniformément grisâtre, et c'est à peine si je parviens à faire sortir des quantités infinitésimales de corticale que je supposais rester encore et former l'opacité. Décidé à faire le possible pour ne rien laisser dans l'œil, j'introduis d'abord profondément une curette, à deux reprises sans succès. Je ne ramène rien et l'opacité persiste. Je reconnais alors que j'ai affaire, non pas à des flocons divisés, mais à une trame continue, d'une nuance uniformément grise, sans tache, sans apparence d'aucun dépôt et obstruant complètement la pupille naturelle, tandis qu'elle ne paraît pas exister à l'endroit de la pupille artificielle faite à la partie supérieure. J'introduis à deux reprises encore une pince à iris courbe avec laquelle je réussis à attirer la membrane à la partie supérieure du champ pupillaire. Mais je sens une résistance relativement considérable, et elle se rompt au moment où j'allais la sortir de la plaie; la partie inférieure seule se trouve dégagée, tandis que

la pupille artificielle que je viens de pratiquer se trouve alors cachée à son tour par la membrane.

A ce moment, il y avait déjà trente-cinq minutes que duraient ces manipulations, et le corps vitré se présentait à la plaie. Je ne crus pas prudent de continuer plus longtemps, d'autant plus que la pupille était débarrassée d'une façon suffisante à la partie inférieure et que le malade comptait les doigts facilement. Le bandage fut appliqué à la manière ordinaire et maintenu très-scrupuleusement pendant 4 jours. A chaque pansement, j'instillai quelques gouttes de solution de sulfate d'atropine, et tout se passa sans la moindre trace de complication.

Le cinquième jour, j'examine l'œil opéré, la plaie est complètement cicatrisée, la pupille est obstruée à sa partie supérieure par des opacités qui ne laissent entre elles aucun intervalle. En bas, au contraire, on voit des tractus fibrillaires laissant entre eux des espaces libres, noirs, perméables aux rayons lumineux.

La vision est assez satisfaisante et s'améliore de plus en plus; huit jours après l'opération les doigts sont facilement comptés à 4 mètres. Puis de jour en jour les opacités diminuent en se rétrécissant, les interstices noirs de la pupille deviennent plus nets. Le malade reste à la maison de santé pour y subir l'opération de l'autre œil, et le 18 octobre, jour de son départ, avec le verre convexe n° 3 il voit l'heure à une montre, et avec le n° 5 il se conduit facilement.

J'avais été surpris de trouver une opacité aussi notable après l'extraction de la cataracte, et je me demandais si elle était due réellement à la partie postérieure de la capsule, ou simplement à des portions de corticale. Je ne pouvais guère admettre cette dernière supposition, car, d'une part, ces parties corticales auraient été entraînées par ma curette, et, d'autre part, elles ne se seraient pas détachées en masse pour se porter à la partie supérieure lorsque je m'étais servi des pinces. Il fallait donc, en tout cas, admettre que ces parties corticales étaient adhérentes à la capsule, ce qui, au point de vue de la pratique, revenait au même que si l'opacité avait eu pour siége la capsule elle-même. Je pensais du reste retrouver les mêmes inconvénients dans l'autre

œil, et je prévins le malade que peut-être une seule opération ne lui rendrait pas complètement la vue.

La seconde opération a lieu le 13 octobre, mais ayant affaire à un noyau plus petit, je fais l'incision moins périphérique, ce qui me donne une plus petite iridectomie.

Le kystitome est introduit deux fois, et la capsule aussi largement ouverte que possible, la corticale, encore un peu laiteuse, et le noyau sortent facilement. Après cette sortie et celle de quelques parties corticales demi-transparentes qui cèdent facilement aux manœuvres ordinaires, il reste une membrane finement réticulée, grise, de même aspect que celle de l'autre œil, et obstruent complètement la pupille. Sachant qu'il s'agit d'une membrane et non de simples flocons, j'introduis de suite des pinces capsulaires, mais sans résultat. Alors je prends un crochet pointu, et j'accroche l'opacité à la partie inférieure de la pupille, je tourne deux fois le crochet sur lui-même afin de tordre la partie saisie et je retire l'instrument; mais je ne parviens qu'à arracher la partie supérieure qui se détache en forme de croissant. Une goutte de corps vitré qui s'écoule à la suite m'oblige à me contenter de ce résultat. Du reste, à ce moment il y a un contraste frappant entre la partie supérieure de la pupille qui est d'un noir absolu, et la partie inférieure qui est grisâtre, ces deux parties sont très-nettement délimitées. Immédiatement les doigts sont parfaitement comptés, et l'opéré déclare voir beaucoup mieux qu'après la première opération. Les soins consécutifs ont lieu comme pour l'autre œil, bandage et atropine, et la guérison de la plaie s'effectue normalement. Le 18 octobre, la pupille paraît obstruée par une opacité blanchâtre ayant l'aspect de matières floconneuses gonflées; même la partie supérieure si noire au moment de l'opération est complètement envahie.

La vision s'exerce cependant un peu, mais beaucoup moins bien qu'immédiatement après l'opération. Comme l'œil droit ne présente aucun symptôme d'inflammation et que le gauche lui suffit pour se conduire, le malade repart dans son pays où sa guérison s'achève sans accident. La vue s'est améliorée, mais je n'ai pu savoir jusqu'à quel point, et me rendre compte

si l'opacité après avoir augmenté a diminué dans la suite comme cela a eu lieu pour l'œil droit.

En tout cas, il est permis d'espérer qu'une discision ou une iridectomie faite à un endroit convenable permettront d'améliorer beaucoup le résultat (1).

MYOPIE PROGRESSIVE

GUÉRISON SPONTANÉE PAR ABSORPTION DU CRISTALLIN.

Observation recueillie à la Clinique du Dr Xavier GORECKI.

M. Bridoux, commissionnaire, âgé de 52 ans, se présente pour la première fois à ma clinique le 10 octobre 1874. Il y a quinze jours environ que son œil droit, dont la vision est abolie depuis plus d'une année, est devenu le siége d'une rougeur périkératique considérable accompagnée de larmoiement, de céphalalgie et de douleurs ciliaires violentes qui l'obligent à réclamer un secours qu'il a négligé de demander plus tôt, malgré les nombreux désordres survenus successivement dans ses yeux et dont il me fait l'historique.

Il a toujours été très-myope, son père et sa mère avaient une bonne vue, mais ses grands-parents, deux de ses frères, sur sept enfants, ainsi que quelques-uns de ses oncles et de ses tantes sont atteints de la même affection. De tout temps, il s'est servi de préférence de l'œil droit, penchant la tête de ce côté lorsqu'il voulait lire ou écrire. Vers 30 ans, époque de son arrivée à Paris, il était obligé de porter des verres concaves n° 3, afin de pouvoir distinguer les numéros des maisons. Deux ans après, il dut prendre le n° 2, deux ans plus tard le n° 1, de plus il remarqua que vers 1840 son œil gauche s'était perdu complètement.

Effrayé, avec raison, des progrès de sa maladie et craignant de devenir complètement aveugle, ou du moins de ne plus trouver de verre convenable pour sa vue, il résolut de se passer complètement de lunettes, et, malgré des inconvénients de

(1) Depuis, j'ai reçu des nouvelles de ce malade, qui est très-satisfait de sa vision, aussi bien de l'œil droit que de l'œil gauche, il peut vaquer à toutes ses occupations, et lit facilement les caractères de grandeur ordinaire.

toutes sortes dus à sa myopie excessive, il continua son pénible métier de commissionnaire au milieu des rues de Paris, se faisant heurter, renverser, risquant sa vie à chaque instant et se cognant souvent, me dit-il, à la région oculaire droite.

Les choses en restèrent là jusqu'en juin 1873, lorsqu'à cette époque, il remarqua, un soir, qu'en portant ses yeux dans une certaine direction, il apercevait la bougie qui l'éclairait avec une couleur bien plus blanche qu'il ne la voyait d'habitude.

S'il changeait la direction de son regard, il voyait encore la flamme, mais avec une couleur plus rouge aussi qu'elle lui paraissait d'ordinaire jusqu'alors. Plusieurs fois, il répéta cette expérience, et il reconnut : qu'en se plaçant devant un réverbère à une distance de 10 mètres environ, il apercevait deux lumières, l'une blanche qui disparaissait lorsqu'il couvrait l'œil gauche et qui était placée plus à sa gauche qu'une autre rougeâtre, placée à droite, et qu'il ne distinguait plus en fermant l'œil droit. Si au lieu de regarder un bec de gaz à la distance de 10 mètres, il se plaçait devant une bougie à un mètre d'elle, il distinguait de même deux flammes, l'une blanche à gauche, l'autre rougeâtre à sa droite, distantes seulement de 5 centimètres; la blanche disparaissait rapidement du champ visuel pour peu qu'il changeât la direction de son regard ou qu'il fermât l'œil gauche. Il y avait évidemment alors de la diplopie homonyme, ce qui n'est pas surprenant dans ces circonstances.

En même temps que la vision revenait partiellement et graduellement dans l'œil gauche, celle de l'œil droit disparaissait peu à peu et il finit par n'avoir plus que le gauche pour se conduire.

Mais cette vision ainsi rétablie dans l'œil gauche était profondément modifiée : une transformation complète, me dit-il, s'était opérée dans ma manière de voir. La myopie avait disparu (en réalité il en restait encore), et je ne voyais plus rien avec les verres qui, auparavant, me permettaient de voir les numéros des maisons, chose indispensable pour me permettre d'exercer mon métier.

Tel était l'état de M. Bridoux lors de sa présentation à ma clinique.

L'œil *droit*, pour lequel surtout il réclame mes conseils, est

atteint d'*iritis* dont la cause est bien manifeste. En effet, le cristallin est opacifié et présente tous les caractères d'une cataracte molle, l'iris est poussé en avant par le gonflement de cette cataracte floconneuse sans strie apparente, ressemblant absolument à une cataracte du jeune âge, traitée par la discision et en voie d'absorption. Dans ce cas, on le sait, le gonflement des masses cristalliniennes amène souvent l'iritis.

Outre des traces d'anciennes kératites, on remarque, à l'*éclairage oblique*, des synéchies postérieures nombreuses dont une, située à la partie interne et inférieure, ne cède pas à l'action de l'atropine. L'œil présente, de plus, tous les autres symptômes de l'iritis, ainsi que je l'ai dit plus haut.

L'*œil gauche* paraît sain au premier abord; en l'examinant au point de vue de la force visuelle et de la réfraction, on trouve :

Myopie $^1/_{12}$.

Force visuelle $^1/_4$ (lit 4 à 13' avec — 12). Son *champ visuel* est extrêmement rétréci, surtout en dehors et en haut presque réduit à la partie centrale.

L'*accommodation* est absolument nulle; ainsi, tandis qu'il lit assez facilement les lettres 4 1/2 de Snellen à 12 pouces (35 centim.), avec + 20 il lit à 7 pouces 1/2 (22 centim.), avec + 16 à 18 centim., etc., et une variation de 1 ou 2 centim. suffit pour l'empêcher de distinguer. A l'*éclairage oblique*, la cornée, la chambre antérieure et la pupille sont absolument saines, cette dernière se contracte sous l'influence de la lumière, mais au moindre mouvement du globe oculaire, on voit l'*iris* osciller comme dans les yeux opérés de cataracte, et la flamme d'une bougie ne donne aucun reflet capsulaire.

A l'*ophthalmoscope*, on reconnaît la présence de corps flottants de grand volume dans le corps vitré. On en voit en forme de membrane plissée se mouvoir lentement lorsqu'on fait exécuter des mouvements à l'œil. Le fond de l'œil est complètement changé d'aspect, au lieu de sa teinte rouge habituelle, il est devenu presque blanc par suite d'une atrophie généralisée de la choroïde étendue presque à tout l'hémisphère postérieur et sans limites précises, la place de la papille ne se reconnaît qu'à l'émergence des vaisseaux de la rétine

amincis et atrophiés eux-mêmes, çà et là on distingue quelques amas de pigment choroïdien.

Malgré ces lésions si considérables, la force visuelle centrale est encore relativement satisfaisante; cela tient certainement à ce que la rétine n'a participé que pour une faible part aux désordres qui ont atteint les autres parties de l'œil : choroïde, corps vitré et cristallin.

De tout ce qui précéde, il est aisé de conclure ce qui a dû se passer pour l'œil gauche, et ce qui se passe en ce moment devant nous pour l'œil droit :

Les progrès de la myopie ont amené en même temps que les altérations du fond de l'œil, une opacification du cristallin pendant laquelle le malade a perdu la vue de l'œil gauche, puis le cristallin opacifié a été absorbé, et son influence de concentration ayant disparu avec lui, la myopie excessive a en partie guéri.

La situation du malade est en effet bien plus avantageuse qu'auparavant, malgré le rétrécissement du champ visuel, malgré l'absence d'accommodation. En effet, sa myopie $^1/_{12}$ est relativement faible, et, même sans lunette, il peut facilement se conduire. Il voit distinctement à 35 ou 40 centimètres, reconnait même les petits objets à cette distance. Enfin, il lui suffit d'un verre convexe n° 20 pour pouvoir lire, à une distance de 22 centimètres environ, des caractères d'imprimerie suffisamment forts, et en tout cas pour relire son écriture qui est devenue fort grosse, tandis qu'auparavant il était obligé de se rapprocher tellement du papier que son nez effaçait ce qu'il venait d'écrire.

Quand même l'explication que nous donnons ne résulterait pas forcément de ce que nous venons de raconter, il nous suffirait de jeter un coup d'œil sur ce qui se passe dans l'œil droit pour être convaincu que telle a dû être la marche de la maladie. La seule différence entre les deux yeux, c'est que le travail de dissolution du cristallin, se faisant à un âge plus avancé, a provoqué un gonflement plus considérable et enflammé l'iris. Maintenant, l'iritis a complètement disparu sous l'influence du traitement ordinaire, l'atropine a détruit presque toutes les

synéchies sauf une seule qui s'est allongée considérablement et sera bientôt rompue, la résorption du cristallin avance beaucoup, et la vision de la lumière est bien plus forte que lorsque le malade est venu me trouver pour la première fois.

Cet exemple, dont il existe peu d'analogues, surtout dans de semblables circonstances, ne viendrait-il pas à l'appui de l'opinion que, dans les cas de myopie considérable et progressive, l'extraction du cristillin est le véritable moyen d'empêcher la perte complète de l'œil?

DES AFFECTIONS OCULAIRES

CONSÉCUTIVES A LA SUPPRESSION DES RÈGLES.

Par le Dr Galezowski.

La fonction menstruelle joue un très-grand rôle dans la santé de la femme; lorsqu'elle s'accomplit régulièrement, elle n'est accompagnée que de malaises insignifiants. Chez beaucoup de femmes, pourtant, la menstruation est accompagnée de symptômes fébriles, de malaise général, de maux de tête, de l'inappétence, de douleurs dans le bas-ventre et les reins, etc., et tous ces symptômes se dissipent d'eux-mêmes dès que la menstruation reprend son cours habituel.

Mais il arrive assez souvent que les impressions morbides ci-dessus indiquées se dissipent plus lentement et deviennent même très-graves, lorsque cette fonction est restée très-longtemps suspendue, qu'il y ait une dysménorrhée ou même une aménorrhée complète. L'organisme de la femme s'habitue difficilement de cette perturbation, et, pourvu que cela se prolonge, on voit survenir des accidents plus ou moins graves, des congestions et des hémorrhagies dans différents organes.

Que de fois n'avons-nous pas vu des jeunes filles, arrivées à Paris bien portantes, qui perdent leurs règles au bout d'un ou deux mois? Cet accident tient évidemment aux conditions hygiéniques, mais aussi au changement du lieu de résidence, comme l'a très-bien démontré Trousseau.

La suppression des règles peut se déclarer aussi à la suite des émotions morales très-vives, de frayeur surtout, lorsqu'elle a lieu au moment même de l'époque menstruelle ou un peu avant l'époque.

L'aménorrhée consécutive au changement du climat et de ville de résidence est ordinairement de peu de gravité ; elle donne lieu à quelques douleurs, des malaises généraux, quelquefois des épistasis. La nature elle-même vient souvent à bout de ces accidents, et les règles reviennent, quoique irrégulièrement.

Mais il n'en est pas de même lorsque la suppression des règles a été brusque ; la nature s'accommode alors beaucoup plus difficilement de cet accident, et le sang se porte alors dans un sens à l'autre et amène des congestions, soit du côté des poumons, d'où l'hémoptysie, les bronchites, etc.; soit du côté du cerveau, en donnant lieu aux hémorrhagies cérébrales ou méningées, etc.; soit enfin du côté de l'œil en y occasionnant des épanchements de sang dans le corps vitré, des iritis, des choroïdites, des névrites optiques et des rétinites. Examinons successivement tous les accidents oculaires, et voyons ce qu'ils présentent de particulier.

§ 1er. Choroïdite atrophique sans ou avec iritis.

Cette affection apparaît le plus souvent chez les jeunes filles dans les premières années de leurs fonctions menstruelles ; lorsque ces dernières n'ont point apparu ou qu'elles ne se font que d'une manière tout à fait incomplète. La constitution lymphatique et strumeuse prédispose beaucoup à cette affection ; tandis qu'un grand nombre de jeunes filles fortes et robustes qui habitent les grandes villes supportent leur dysménorrhée ou même aménorrhée sans aucun accident morbide ; d'autres, au contraire, se plaignent de troubles nerveux, gastriques, etc., d'autres enfin accusent des symptômes inflammatoires du côté des yeux et notamment des choroïdites atrophiques.

Cette affection se traduit habituellement par les mêmes symptômes que les choroïdites atrophiques en général ; les ma-

lades se plaignent d'abord d'une fatigue des yeux pour le travail, par moment elles aperçoivent des taches fixes, sortes de scotômes, sur les objets qu'ils fixent. Ils ne sont pas permanents et changent de place d'un jour à l'autre. Par moment elles voient passer des étincelles, des éclairs ou des taches rouges, bleues, jaunes et vertes. Tous ces phénomènes ne sont que les résultats de congestion et de gonflement de la choroïde, qui comprime la rétine et provoque des phénomènes d'irisation et de chromatopsie.

Cette affection est rarement accompagnée de douleurs intenses, surtout au début, mais il existe presque toujours une tension douloureuse dans les yeux; les mouvements des globes sont souvent douloureux. Quelquefois l'œil semble être gros et comme s'il était propulsé en avant. J'ai vu des malades qui se plaignaient constamment de sensations de démangeaison des plus pénibles, au bord des paupières, et qui n'ont duré que pendant la période congestive de la choroïdite atrophique. Si on ajoute à ces symptômes d'autres qui sont propres aux choroïdites atrophiques en général, tels que photopsies, mouches volantes, photophobie, etc., on aura une idée exacte de la maladie.

La choroïdite atrophique disséminée des jeunes filles occupe habituellement le segment postérieur du globe, mais, chose digne de remarque, c'est qu'il arrive le plus souvent que la maladie s'étend sur une surface plus ou moins large, tandis que la macula reste intacte pendant un temps suffisamment long, pour qu'on ait le temps nécessaire à arrêter le progrès du mal.

Voici une observation à l'appui :

Observation. — Mademoiselle T..., âgée de 21 ans, vint me consulter au mois de janvier 1866 pour un affaiblissement notable de la vue qui s'est déclaré pour la première fois à l'âge de 17 ans, époque de l'apparition des règles. Cette fonction physiologique n'est venue que d'une manière très-irrégulière; elle manquait souvent pendant plusieurs mois consécutifs. Tous les traitements qu'on lui a fait subir sont restés sans résultat. Au moment où elle est venue me consulter, j'ai pu constater des taches atrophiques disséminées très-nombreuses, occupant le segment postérieur du globe. La malade se plaignait d'un trouble marqué de la vue et d'une sorte de brouillard épais devant

les yeux. Pourtant la macula elle-même a pu rester intacte, malgré la durée de la maladie pendant sept ans consécutifs. Elle pouvait lire en effet de l'œil droit le n° 1 de l'échelle typographique, et le n° 2 de l'œil gauche, où les taches étaient plus rapprochées de la tache jaune.

La dysménorrhée ou l'aménorrhée peut survenir chez les femmes adultes sous l'influence d'une cause accidentelle quelconque, il y aura alors les mêmes phénomènes morbides du côté des yeux que chez la jeune fille. La choroïde pourra s'enflammer et cette inflammation prendra la forme d'une choroïde atrophique disséminée, que rien ne pourra arrêter si ce n'est le rétablissement de fonctions menstruelles.

L'observation suivante peut servir d'exemple que la choroïdite disséminée occasionnée par la dysménorrhée peut être améliorée par un rétablissement plus ou moins complet du flux menstruel.

Observation. — Madame ..., âgée de 30 ans, demeurant à Paris, vint me consulter le 17 janvier 1868 pour un affaiblissement de deux yeux ; l'œil gauche était malade depuis deux ans, et l'œil droit depuis un an. Depuis le début de sa maladie, elle n'a cessé de se soigner sous la direction d'un oculiste de Paris, mais sans aucune amélioration. Mon examen m'a permis de constater une choroïdite atrophique disséminée gauche, avec flocon du corps vitré, et une choroïdite moins développée dans l'œil droit. La vue était affaiblie au point que de l'œil gauche elle lisait à peine le n° 7 de l'échelle typographique et de l'œil droit le n° 2. Les renseignements que j'ai pu recueillir sur les antécédents de la malade m'ont permis de rapporter la cause de la maladie à une suppression presque complète des règles. En effet, depuis deux ans la malade est à peine réglée, tandis qu'auparavant le flux menstruel était des plus abondants et venait très-régulièrement. Prenant en considération cette cause, j'ai conseillé à la malade d'appliquer à la fin de chaque époque menstruelle de deux à quatre sangsues à la partie supérieure et externe des cuisses. Ce traitement et quelques moyens topiques ont été appliqués assez exactement par la malade pendant plusieurs mois consécutifs, et le résultat satisfaisant a été le fruit de ce traitement. Déjà, le 12 mai, j'ai pu constater que la madade pouvait lire, quoique difficilement, de l'œil gauche le n° 2 de l'échelle et le n° 1 de l'œil droit. Les règles sont devenues plus abondantes et plus régulières.

On voit d'après ces observations que la choroïdite atrophique

qui a résisté à tous les moyens topiques pendant plusieurs années consécutives et suivait sa marche progressive, a pu être, au contraire, enrayée assez promptement par les applications périodiques de sangsues en haut des cuisses. Ces déplétions sanguines ont eu un effet des plus favorables sur le rétablissement des fonctions menstruelles, suivi de très-près d'une amélioration des plus sensibles de la vision avec un arrêt complet de la maladie.

Une choroïdite atrophique peut être accompagnée d'une iritis plus ou moins intense, et quelquefois même d'une kératite. La maladie devient alors plus sérieuse et dure relativement plus longtemps. Les synéchies postérieures qui s'ensuivent peuvent obstruer la pupille, si on n'intervient pas d'une manière énergique.

Mais il y a des cas où l'iritis séreuse se déclare d'emblée, soit dans un, soit dans les deux yeux; l'inflammation devient alors excessivement grave et surtout très-douloureuse; des névralgies périorbitaires prennent quelquefois une telle intensité, que rien ne peut les calmer, si ce n'est les injections hypodermiques de morphine répétées deux ou trois fois par jour.

Nous avons soigné avec MM. les docteurs Chéron, Cusco et Charcot une jeune Brésilienne, dont l'histoire présente le plus grand intérêt, et que je dois rapporter ici, comme le fait le plus remarquable et le plus difficile au point de vue du diagnostic et du traitement.

Observation. — Madame S..., âgée de 23 ans, perdit son enfant au moment où elle avait son retour des règles. Celles-ci se sont immédiatement supprimées, et la malade est prise des attaques nerveuses cataleptiques auxquelles elle était sujette avant son mariage; une iritis séreuse avec des flocons dans le corps vitré envahit les deux yeux, et pendant six semaines elle souffre des martyrs. Nous décidons avec M. Chéron de faire des injections hypodermiques deux ou trois fois par jour et des frictions mercurielles dans les articulations, dans la probabilité de quelques accidents syphilitiques, que M. Chéron avait observés précédemment chez cette malade. L'application des sangsues faite aux parties internes des cuisses, à chaque période, fait revenir lentement les règles, et avec elles la vue revient peu à peu, les deux yeux se guérissent, et c'est à peine s'il reste quelques rares synéchies postérieures.

§ 2. — Névrite optique.

La névrite optique est une des affections rares qui se développent quelquefois sous l'influence de la suppression des règles. Je l'ai vue apparaître chez les jeunes femmes aussi bien que vers l'âge de 48 à 50 ans, au moment où cette fonction physiologique disparaissait régulièrement, mais d'une manière un peu plus brusque que cela n'a lieu généralement.

La névrite optique aménorrhéique se présente sous trois formes : dans la première, il existe une névro-rétinite, soit monoculaire, soit binoculaire, mais qui est suivie d'une oblitération d'un ou de plusieurs vaisseaux rétiniens. Dans la seconde variété l'inflammation est limitée au nerf optique d'un seul œil. Enfin, dans la troisième variété, il y a une névrite optique binoculaire qui peut se terminer par une atrophie des papilles.

I. *La névro-rétinite* se déclare d'emblée et plus souvent dans un seul œil; un brouillard très-épais recouvre la partie centrale de la vision, et une sorte de scotôme central empêche la vision. Les malades se plaignent de voir constamment des éclairs et des cercles lumineux. Par moments ce sont des cercles de différentes couleurs, rouge, vert, bleu, etc., qui apparaissent devant les yeux. L'œil est endolori, et le malade ressent comme si cet organe devait sortir de l'orbite.

Examen ophthalmoscopique.— Il est rare que cette névrite optique se déclare dans les deux yeux, et même dans ce dernier cas elle se présente sous des formes et à des degrés différents, et, tandis qu'un œil présente tous les signes d'une névrite optique, dans l'autre on ne trouvera que de légères infiltrations séreuses rétiniennes.

Les signes de la névrite optique ne diffèrent que très-peu de ceux que nous observons dans la névrite cérébrale; la papille infiltrée, œdématiée, ses contours se perdent au milieu de l'infiltration ; mais l'exsudation péripapillaire est peut-être un peu plus étendue sur la rétine, et suit ses vaisseaux.

Les vaisseaux rétiniens sont tortueux, variqueux, et, par places, recouverts par une exsudation blanchâtre. Lorsqu'on com-

prime le globe de l'œil avec le doigt, on s'aperçoit que les artères qui se trouvent du côté de la plus grande masse exsudative, ne donnent pas de pulsation. C'est de ce côté, en effet, qu'on trouvera plus tard, après la résorption d'exsudations, une branche artérielle oblitérée.

Pour compléter ce tableau, je dois dire qu'on trouve, chez quelques-unes des malades, des phénomènes nerveux généraux, de l'insomnie, des douleurs de sein, des nausées et des vomissements.

Comme on le voit, ces derniers symptômes peuvent faire croire à l'existence d'une affection cérébrale, ce qui rendra le diagnostic encore plus difficile, et il est bon naturellement d'avoir une notion exacte sur la cause de la maladie.

Cette forme de névrite optique n'est pas fréquente, si je dois juger par la statistique que j'ai pu tirer de ma propre clientèle.

C'est ainsi que sur plus de 120 névrites optiques en général, je l'ai rencontré trois fois. En voici un de ces cas :

Observation. — Mademoiselle A...., âgée de 40 ans, demeurant à la Maison-Laffitte, fut prise vers les premiers jours du mois de mai 1873, tout d'un coup, d'une perte notable de la vue de l'œil droit et d'un affaiblissement léger de l'œil gauche. Elle vint me consulter le 14 du même mois, et j'ai pu constater chez elle une amblyopie tellement prononcée qu'elle pouvait à peine lire de l'œil droit les caractères n° 50, de l'œil gauche le n° 2, mais avec fatigue.

Examen ophthalmoscopique. La papille est très-infiltrée, ses contours se perdent dans une infiltration séreuse, et vers la région de la macula on aperçoit une large hémorrhagie. La partie périphérique de la rétine est saine. Dans l'œil gauche, je constate une périnévrite optique peu accentuée.

Les renseignements fournis par la malade nous ont permis de rapporter cette affection à la suppression des règles. Elle nous déclare, en effet, que, jusqu'à l'âge de vingt-quatre ans, elle était bien réglée, quoique jamais très-abondamment. A partir de cette époque sa menstruation devint très-irrégulière, et enfin au commencement de la dernière année elles se sont complètement arrêtées. Depuis cette époque, elle éprouvait constamment des malaises, des nausées et même des vomissements accompagnés de très-fortes douleurs de tête. Ces accidents revenaient presque tous les mois et se passaient sans aucune suite, lorsque la dernière période du commencement du mois de mai a été suivie de cet accident du côté de l'œil. Il s'agissait là

d'une névro-rétinite double avec hémorrhagie rétinienne. J'ai résolu d'agir contre la cause de la maladie, et j'ai prescrit d'appliquer tous les mois, vers l'époque menstruelle. de deux à quatre sangsues en haut des cuisses, près des grandes lèvres. A l'intérieur, iodure de potassium. Sous l'influence de ce traitement, nous avons obtenu une guérison complète de l'œil gauche, dont le malade lit le n° 1 facilement. Dans l'œil droit toutes les exsudations se sont résorbées, la papille et ses contours sont devenus clairs, mais il est resté un vaisseau du côté externe et inférieur oblitéré, ce qui a fait diminuer le champ visuel en haut et en dedans dans une étendue triangulaire. L'œil pourtant peut aujourd'hui lire les caractères n° 5 de l'échelle typographique.

II. La *deuxième variété* de névrite optique sans rétinite se rencontre relativement plus souvent, mais elle est presque toujours monoculaire.

Elle peut se rencontrer chez les personnes nerveuses, hystériques, lorsqu'une de ces crises survient au moment de la période menstruelle. Il en résulte souvent la suppression de cette fonction, et au bout de quelque temps on remarque des accidents morbides, soit du côté de l'œil, soit du côté d'autres parties du corps. C'est ainsi qu'on trouve des névrites optiques que l'on rapporte à l'hystérie, et qui ne sont en réalité que les accidents consécutifs à la suppression des règles.

Dans un autre travail (1), j'ai rapporté l'histoire d'une malade de M. Hérard, qui a été prise deux fois d'attaques d'hystérie, et à la suite de la seconde crise, les règles se sont arrêtées, d'où les accidents du côté de l'œil gauche. La vue s'est troublée par suite de la névrite optique grave, qui a persisté pendant tout le temps qu'avaient duré l'hystérie et l'aménorrhée.

Mais il arrive des cas peut-être plus fréquents encore, dans lesquels la suppression des règles est suivie de névrite optique monoculaire, sans que les malades présentent des symptômes d'hystérie, et alors il ne peut y avoir de doute que l'affection oculaire est le résultat de la suppression des règles. On comprendra facilement que, pour combattre une maladie qui est le résultat direct de l'aménorrhée, il est de toute nécessité de chercher

(1) Sur les altérations du nerf optique dans les maladies cérébrales. Paris, 1866, p. 123.

à rétablir la fonction menstruelle. L'observation suivante prouve d'une façon remarquable, combien est puissante l'action des déplétions topiques employées dans le but de ramener le sang vers les parties inférieures du corps, même lorsque la suppression des règles est physiologique, dépendant de l'âge avancé, mais qui néanmoins amène des accidents de névrite optique.

Observation. — Madame G..., âgée de 52 ans, demeurant à Vinhanaps (Orne), vint me consulter le 22 avril 1874, pour une perte de la vue de l'œil gauche. La malade est forte et bien constituée, et toujours bien portante; elle ne souffre que des maux de tête depuis deux ans et demi, époque à laquelle les règles se sont supprimées complètement. C'est à partir de ce moment que la malade a commencé à voir la vue de l'œil gauche s'affaiblir de plus en plus. Elle y éprouvait à chaque instant des phénomènes de photopsie, surtout pendant la nuit. L'œil est devenu sensible et douloureux dans ses mouvements. L'acuité visuelle était affaiblie au point que la malade pouvait lire difficilement les caractères n° 30; le champ visuel n'était nullement diminué. A l'examen ophthalmoscopique, nous avons constaté une névrite optique des plus caractéristiques, pareille à celle que l'on trouve dans les affections cérébrales, et notamment dans la méningite.

L'infiltration péripapillaire était très-peu prononcée, et les vaisseaux centraux moins tortueux et variqueux que dans les affections cérébrales.

N'ayant trouvé aucune autre cause que celle de suppression des règles, j'ai cru nécessaire d'attirer le sang vers les parties inférieures du corps, et c'est dans ce seul but que j'ai fait appliquer, tantôt six sangsues à l'anus, tantôt quatre sangsues aux parties internes des cuisses, au voisinage des grandes lèvres, une fois tous les mois, à peu près à la même époque où les règles venaient régulièrement. Dans l'intervalle, nous avons fait prendre des purgatifs salins, une ou deux fois par semaine, alternés avec l'iodure de potassium de un gramme par jour. Contre les douleurs de tête, des vésicatoires volants appliqués de temps en temps à la nuque. Sous l'influence de ce traitement, un mieux sensible ne tarda pas à se manifester, et déjà le 24 juin, nous avons pu constater une diminution des symptômes de névrite optique: la malade pouvait déjà lire le caractère n° 2.

20 juillet. — La névrite optique a presque complètement disparu. Le même traitement est continué jusqu'au 7 septembre, époque à laquelle j'ai pu constater une guérison complète.

III. La *névrite optique double* cérébrale, constitue la troisième

forme de névrite optique aménorrhéique. Elle est la plus rare de toutes celles que l'on voit se produire à la suite de la suppression des règles et n'est que la conséquence des altérations survenues dans le cerveau ou les méninges : c'est pourquoi cette forme de névrite optique ne diffère en rien de toutes celles qu'on observe dans les affections cérébrales, ou du moins s'il y a une différence, elle est si peu marquée, que nous ne pouvons point l'apprécier, ni par les symptômes fonctionnels, ni au moyen de l'ophthalmoscope. Elle est plus particulièrement concentrée dans le nerf optique et occupe les deux yeux à la fois; les autres nerfs crâniens peuvent être pris en même temps, ce qui tient naturellement et au siége et à l'étendue de la lésion cérébrale. Jusqu'à présent, il ne m'a pas été donné de vérifier par les autopsies les lésions cérébrales, mais si je compare les symptômes cérébraux qui accompagnent la névrite optique dont nous nous occupons actuellement avec ceux de la méningite hémorrhagique, je n'hésite pas à déclarer qu'il s'agit ici d'altérations analogues dans les méninges, et que la névrite optique n'est qu'une suite d'hémorrhagies qui se reproduisent dans l'arachnoïde sur une certaine étendue de la base du cerveau. On connaît la fréquence des hémorrhagies qui surviennent dans les différents organes à la suite de la suppression des règles; ce sont des épistaxis des plus abondantes, tantôt des hémoptysies ou des hématémèses qui remplacent la fonction menstruelle, tantôt enfin le sang se porte au cerveau et y occasionne des ruptures des vaisseaux plus ou moins graves avec leurs conséquences.

Le fait suivant peut servir d'exemple de cette névrite optique, terminée malheureusement par une cécité complète, l'inflamation du nerf optique ayant amené une aotrphie des deux papilles.

Observation. — Madame D..., âgée de 45 ans, est venue à Paris de Belgique pour consulter sur sa vue, ainsi que sur sa santé générale. Le docteur M. Peter et moi, nous étions appelés en consultation auprès d'elle le 25 septembre 1874, et il n'était pas facile de constater l'existence d'une atrophie des papilles, consécutive à une névrite optique. La malade nous a raconté qu'elle avait perdu subitement ses règles en 1873, et que deux mois après elle avait été prise d'accidents cérébraux graves, caractérisés d'abord par des vomissements

très-intenses, suivis de perte de connaissance, de convulsions et d'une paralysie des bras et des jambes. Cet état avait duré plusieurs jours, et lorsqu'elle avait recouvré sa connaissance, elle souffrait de maux de tête très-intenses et de l'affaiblissement de la vue. A mesure que les autres symptômes cérébraux disparaissaient, le trouble de la vue augmentait, et s'est terminé par la cécité absolue.

Nous avons pensé, avec le docteur Peter, qu'il s'est agi chez cette malade d'une hémorrhagie méningée, qui s'était produite d'abord du côté du pont de Varole et de la moelle allongée, puis le sang s'est répandu successivement vers les parties antérieures du cerveau, et, au moment où il a envahi le chiasma, il a amené une névrite optique et une cécité consécutive.

Il était trop tard d'intervenir dans cette grave affection où les nerfs optiques étaient complètement atrophiés, mais je ne doute pas que, si on avait agi avec énergie au moment de la suppression des règles, d'abord par une saignée générale, et ensuite par des déplétions dérivatives vers les parties internes des cuisses, on aurait très-probablement réussi à arrêter les symptômes cérébraux, ainsi que les accidents inflammatoires des nerfs optiques, et la vue de cette façon aurait été sauvée au moins en partie.

§ 3. Rétinite apoplectique et exsudative.

I. *Rétinite apoplectique.* — La suppression brusque des règles amène souvent des troubles dans la santé, se traduisant par des congestions et des hémorrhagies plus ou moins prononcées dans différents organes.

Des épanchements de sang s'observent aussi du côté des membranes internes de l'œil, et ils sont alors consécutifs à la congestion qui se fait d'une manière nécessaire, et on pourrait dire complémentaire de la menstruation.

Les rétinites hémorrhagiques ne diffèrent en rien des autres hémorrhagies de la rétine; elles proviennent habituellement de la rupture des veines et se résolvent par conséquent assez facilement, sans laisser des désordres notables dans la rétine. En général, ces altérations sont monoculaires; elles occupent le

segment postérieur du globe, soit au pourtour de la papille, soit dans la région de la macula.

II. *Rétinite exsudative.* — Cette variété de rétinite dysménorrhéique est relativement beaucoup plus rare, et elle se développe dans la partie périphérique, presque vers l'ora serrata.

On voit apparaître le long des vaisseaux principaux de la rétine des taches blanches, disséminées, au voisinage desquelles la rétine tout entière présente des infiltrations séreuses plus ou moins prononcées. Cette infiltration prend quelquefois des proportions tellement marquées, qu'elle peut simuler un décollement de la rétine. Cette dernière particularité a d'autant plus d'importance, que les signes fonctionnels ressemblent sous quelques rapports à ceux du décollement.

Le champ visuel paraît en effet diminué dans la partie correspondante du champ périphérique, et les malades éprouvent constamment des phénomènes d'éclairs et des photopsies, des cercles lumineux, etc. Mais, comme l'affection est le résultat de la suppression des règles, on comprend très-bien qu'en rétablissant les fonctions menstruelles on arrivera facilement, non-seulement à arrêter la maladie, mais on parviendra même quelquefois à rétablir complètement la vision.

On peut juger du résultat du traitement par l'observation suivante que nous avons pu recueillir dans notre clientèle privée.

Observation. — Mademoiselle F..., âgée de 20 ans, d'une bonne constitution, et habituellement bien réglée, a vu tout d'un coup ses règles s'arrêter le 19 octobre 1874, à la suite d'une grande émotion et de grands chagrins de famille. Dès le troisième jour, elle ressentit une très-forte douleur de tête, qui persista pendant six jours; en même temps elle avait des frissons continuels, le froid aux pieds. Le septième jour la vue de l'œil gauche s'est affaiblie d'une manière très-marquée, et c'est le 5 novembre qu'elle vint me consulter.

Examen ophthalmoscopique. La papille est legèrement congestionnée et infiltrée; en suivant les vaisseaux principaux de la rétine jusqu'à l'ora serrata, en haut (à l'image renversée), on y retrouve, à la distance de trois diamètres de la papille, des exsudations blanchâtres disséminées, le long des vaisseaux ou placées à cheval sur ces derniers; la rétine paraît comme soulevée et infiltrée; quelques flocons

noirs nagent dans le corps vitré. La malade ne peut lire de cet œil que le n° 5 de l'échelle, et en même temps un tiers du champ visuel supérieur est aboli complètement.

Il n'était pas douteux pour moi qu'il s'agissait ici d'un accident consécutif à la suppression des règles ; c'est pourquoi je prescrivis immédiatement l'application des sangsues aux parties internes et supérieures des cuisses ; cette saignée dérivative a dû être renouvelée quelques jours après l'époque régulière de la menstruation. En même temps des bains de corps tous les deux jours, des purgatifs et la potion iodée à la dose de 0,50 centigrammes par jour

Sous l'influence de ce traitement, il est survenu une amélioration des plus marquées, de sorte qu'à la dernière visite, le 29 décembre, j'ai pu constater une amélioration des plus sensibles : le champ visuel s'est élargi de deux tiers, et la malade pouvait déjà lire le caractère n° 2 de l'échelle typographique ; les règles ont reparu quoique peu abondantes, et elle se trouve infiniment mieux en ce qui concerne sa santé générale. Il n'y a nul doute qu'en suivant le même traitement elle arrivera à guérir presque complètement, en ne conservant peut-être qu'un petit scotome périphérique. (*A suivre*),

---

QUELQUES CONSIDÉRATIONS

SUR L'OPHTHALMIE PURULENTE

ET SUR SON TRAITEMENT.

Par le Dr Galezowski.

L'ophthalmie purulente des adultes peut se présenter, comme on sait, sous des formes très-variées, mais toutes ont à peu près la même gravité, soit qu'elles proviennent de l'inoculation du pus blennorrhagique, leucorrhéique ou granuleux, soit qu'elles soient contractées par la transmission de l'ophthalmie des nouveau-nés aux adultes.

La gravité de la maladie nécessitait naturellement des recherches plus nombreuses sur sa nature aussi bien que sur

son traitement, et il faut dire qu'il y a très-peu de maladies dont la bibliographie soit plus riche que celle qui se rapporte à l'étude de l'ophthalmie purulente. Malheureusement toutes les méthodes de traitement qu'on a employées dans cette terrible maladie, sont restées le plus souvent sans grand résultat. Tous les auteurs ont jusqu'à présent partagé cette opinion. Il suffit, en effet, de citer l'ouvrage le plus récent celui de Stellwag von Carion (1) pour voir combien est grave, selon cet auteur, le pronostic de la blennorrhée de l'œil.

En parlant de l'issue de la maladie, il dit : « La blennorrhée à proprement parler est une des maladies oculaires les plus dangereuses, vu qu'elle se termine le plus souvent par la phthisie de l'œil malgré les moyens les plus énergiques. Le plus grand danger réside justement dans l'inoculation et la propagation du processus inflammatoire jusque sur la cornée. »

Telle est l'opinion d'un des représentants les plus éminents de l'école allemande, et le traitement qu'il recommande ne diffère en rien de ce qui est préconisé dans tous les traités classiques : ce sont notamment les cautérisations avec le nitrate d'argent sous différentes formes, les injections fréquentes et les précautions hygiéniques. Le grave danger, dit-il, est l'inoculation du pus à la cornée qui se ramollit et se détruit très-rapidement.

Ayant eu à soigner moi-même plus de cinquante cas d'ophthalmies purulentes de différentes natures, soit blennorrhagiques, soit celles qui se transmettent par inoculation de l'ophthalmie des nouveau-nés, j'ai eu l'occasion de contrôler les opinions de l'éminent confrère de Vienne, mais je dois déclarer que mes propres recherches m'ont conduit à des résultats diamétralement opposés, tant au point de vue de la pathogénie qu'en ce qui concerne surtout le traitement.

Je commence par l'*ophthalmie des adultes;* elle se présente surtout sous deux formes : *ophthalmie blennorrhagique*, et celle qui provient de l'inoculation d'ophthalmie des nouveau-nés. L'une et l'autre sont incontestablement très-graves, et cette gravité ne dépend point de la quantité du pus qu'elles sécrètent,

(1) Augenheilkunde, Wien, 1872.

mais de l'intensité d'inflammation dont elles sont accompagnées.

Dans le début de la maladie, l'inflammation est limitée à la conjonctive, mais vers le cinquième ou le sixième jour, quelquefois même beaucoup plus tôt, l'inflammation gagne le tissu sous-conjonctival, et la capsule de Tenon s'étend très-rapidement au globe de l'œil, et forme autour de la cornée des bourrelets chémosiques qui compriment tous les nerfs péricornéens et amènent le sphacèle de la cornée elle-même. La destruction de cette dernière membrane n'est nullement due à l'action destructive du pus blennorrhagique qui ne s'inocule pas dans la cornée et ne la déteriore point, mais elle est le résultat de l'étranglement des vaisseaux et des nerfs qui concourent à sa nutrition. On comprend très-facilement qu'un organe qui est privé de nutrition, se perd en se sphacélant en partie ou en totalité.

Tel est le mécanisme de cette affection; le traitement doit être nécessairement fait conformément à la nature de la maladie. Jusqu'à présent, les auteurs ont dirigé leur attention sur un seul point, c'est d'éloigner le plus soigneusement le pus de l'œil, pour empêcher son inoculation à la cornée. C'est pour cette raison qu'ils ont cherché à faire, d'une part, avorter la maladie par des cautérisations abortives, au moyen du crayon de nitrate d'argent, et d'autre part, en faisant faire des injections entre les paupières toutes les cinq ou dix minutes, jour et nuit.

On ne saurait trop blâmer l'emploi des fortes cautérisations dans les ophthalmies purulentes, soit qu'on les fasse avec le crayon mitigé soit avec le nitrate d'argent pur. L'inflammation, en effet, ayant déjà atteint une certaine intensité et gagné le globe de l'œil, produit une compression dans les nerfs péricornéens; sous l'influence de la cautérisation, l'inflammation augmente généralement d'une manière très-rapide, le chémosis s'étend tout autour de la cornée et ne tarde pas à amener la destruction de cette membrane.

Quant aux injections très-fréquentes, elles n'ont qu'un seul inconvénient, c'est qu'elles ne guérissent point l'ophthalmie, et ne font que fatiguer le malade.

Méthode de l'auteur. — Depuis longtemps j'ai abandonné ce mode de traitement qui, quoique considéré comme classique, me parut très-insuffisant pour obtenir la guérison.

Je procède d'une manière tout à fait différente surtout dans la seconde période de la maladie, lorsque l'inflammation a envahi le globe de l'œil, et que des bourrelets chémosiques entourent la cornée. Je suspens l'usage de tous les caustiques et même les astringents, et je me contente de faire faire des injections avec de l'eau tiède toutes les demi-heures entre les paupières.

Mais la partie essentielle de mon traitement est l'intervention chirurgicale, ayant pour but de diminuer l'étranglement que subit la cornée. Ici, deux procédés sont appliqués avec avantage, don tle premier consiste dans l'excision des bourrelets chémosiques, et l'autre dans la section de la cornée.

Lorsque le chémosis charnu commence à entourer la cornée, on doit en faire des excisions partielles. On saisit avec une pince un lambeau dans l'angle externe, et on l'excise jusqu'à la cornée. On agit de même dans l'angle externe, en bas ou en haut, mais jamais plus que dans un ou deux endroits à la fois.

Dès que la cornée commence à se troubler et surtout que les abcès ou des nécroses apparaissent à son bord, il faut immédiatement faire de larges incisions, paracentèses périphériques sur une large étendue. Après avoir écarté soigneusement les paupières et fixé l'œil, je traverse la cornée de part en part avec le couteau de Graefe comme pour l'opération de la cataracte; je prolonge mon incision des deux côtés de la cornée sur une étendue de 3 ou 4 millimètres, et je retire le couteau. Le plus souvent cette incision se fait sur les parties déjà ulcérées de la cornée, et elle est suivie d'un soulagement immédiat. Les douleurs cessent, la pupille se dilate sous l'atropine, le chémosis diminue ainsi que la suppuration, et la maladie entre dans la phase nouvelle qui est celle de la période régressive de la maladie.

Pendant cinq ou six jours consécutifs, je continue les injections et l'atropine, et ce n'est que lorsque tous les symptômes graves ont diminué et que la maladie s'est arrêtée dans sa marche,

que je commence de légères cautérisations sur les paupières avec une solution de 0,25 centig. de nitrate d'argent pour 10 grammes d'eau.

Les observations suivantes démontrent l'efficacité incontestable de ce traitement :

Observation. — M....., âgé de 27 ans, demeurant à Paris, fut pris d'une ophthalmie blennorrhagique gauche, le 9 août 1874, à la suite d'une chaudepisse, qu'il portait depuis quatre ans, et dont il ne pouvait se débarrasser. Au bout de trois jours, l'œil est devenu très-gros et la suppuration très-abondante. Ne voyant pas de soulagement et voyant les souffrances augmenter, il est venu me voir le 24 août. J'ai pu constater un état des plus graves, la conjonctive bulbaire était boursouflée, et par place, il y avait un commencement de chimosis charnu. Séance tenante, j'ai excisé un petit lambeau de la conjonctive près de la cornée, et j'ai prescrit des injections avec une solution faible de nitrate d'argent. Le lendemain, l'œil était mieux, mais le surlendemain, l'état de l'œil s'est aggravé, et j'ai dû faire une nouvelle excision du chémosis. Cinq jours après, j'ai fait une troisième excision du chémosis. Le 31 août, je constate une nouvelle aggravation du mal, et ce qui était plus dangereux, c'est que la cornée présentait deux plaques allongées blanches, nécrosiques, une près du bord externe, l'autre, dans la partie diamétralement opposée. Le malade souffrait beaucoup au pourtour de l'orbite, la cornée devenait partout un peu terne, et l'iris ne se dilatait point, malgré les fortes doses l'atropine. C'est alors que je me suis décidé à faire une double incision de la cornée, en faisant avec le couteau de Graefe une ponction et une contre-ponction. Dès le lendemain, l'œil était mieux, le 4 septembre, la pupille était dilatée, et la cornée éclaircie ; toutes les douleurs avaient cessé. J'ai pu alors commencer les cautérisations avec une solution concentrée de nitrate d'argent. Le mieux s'est maintenu. 28 octobre. Les cautérisations sont suspendues, et sont remplacées par le sulfate de zinc. Le malade reprend ses occupations. 18 décembre. L'œil va bien, mais les ulcères cornéens ne sont pas encore cicatrisés. Le malade continue son travail de coiffeur.

Observation. — M...., âgé de 20 ans, demeurant à Paris, vint me consulter à ma clinique, le 18 décembre 1874, pour une ophthalmie purulente de l'œil gauche des plus violentes, dont il était atteint depuis huit jours. Il a eu une blennorrhagie un an auparavant ; mais depuis longtemps, il en est guéri. L'œil était un peu rouge pendant quatre jours, et ce n'est que le cinquième jour, que l'inflammation est devenue très-vive. En l'examinant, j'ai constaté une enflure considérable de la paupière supérieure, la suppuration abondante et un chémosis charnu

très-intense, sur tout le globe de l'œil; la cornée était un peu trouble sur ses bords externes. L'application de dix sangsues à la tempe, et les injections astringentes n'ont amené aucune amélioration ; on appercevait une large ulcération au bord externe de la cornée, et la cornée terne partout ailleurs; ce qui m'a décidé, le lendemain, 19 décembre, de faire une paracentèse de la cornée, dans toute l'étendue de l'ulcère. L'atropine est instillée et les injections toutes les heures. 20 décembre. — Il y a un mieux très-sensible, M. Kohn, mon aide, fait une excision d'un petit bourrelet chémosique, et, à partir de ce moment, l'œil est hors de danger. 23 décembre.— Le mieux continue, je commence les cautérisations avec la solution de nitrate d'argent. — 24 décembre. Le mieux continu, la cornée est transparente et la suppuration n'existe plus. (*A suivre.*)

DU GLAUCOME HÉMORRHAGIQUE..

Par le Dr Edmond Hache.

Je désigne sous le nom de *glaucome hémorrhagique* une forme particulière des affections glaucomateuses, qui a pour point de départ l'artério-sclérose du système circulatoire intra-oculaire, et dont le début est marqué par de nombreuses hémorrhagies rétiniennes.

J'emploie l'adjectif *hémorrhagique*, parce que les ecchymoses rétiniennes sont les phénomènes initiaux, et que cette affection présente une tendance remarquable aux effusions sanguines. Mais ce n'est point le simple rapprochement de ces deux faits : hémorrhagies de la rétine et apparition du glaucome, qui, pour moi, constitue cette affection; il faut encore que ces symptômes dérivent d'une cause unique, l'altération scléreuse des parois vasculaires.

Par cette définition j'écarte donc immédiatement tous les faits décrits comme des glaucomes hémorrhagiques, et dans lesquels l'hémorrhagie et le glaucome reconnaissaient une cause autre que celle mentionnée plus haut. D'un autre côté, je montrerai plus tard, que certains cas, auxquels Pagenstecher donne le nom de *glaucomes avec hémorrhagies*, doivent rentrer dans l'affection qui fait l'objet de mon travail.

Parmi les traités spéciaux, je ne trouve que citée d'une manière incidente la fréquence des phénomènes glaucomateux survenant à la suite d'hémorrhagies rétiniennes.

M. Galezowski, en 1872, signale deux faits dans lesquels il a vu le glaucome survenir dans cette circonstance, et émet cette idée que l'affection n'est pas consécutive aux hémorrhagies, mais que celles-ci sont les premiers signes de la gêne circulatoire occasionnée par le glaucome. J'aurai plus loin à revenir sur cette opinion.

M. Meyer signale le fait de coïncidence, et renonce à l'expliquer. Voici ce qu'il écrit sur ce sujet, en 1873 : « Un rôle important dans la production du glaucome secondaire revient aux hémorrhagies rétiniennes, sans qu'il soit possible d'établir une relation directe entre ces deux affections. Ces cas sont d'autant plus extraordinaires, que l'iridectomie s'est montrée le plus souvent impuissante contre cette variété de glaucome. »

Enfin, M. Sœlberg-Wells fait des cas dont je parle une forme hémorrhagique du glaucome aigu, et en décrit en quelques mots les particularités.

Ainsi, à en croire le silence des auteurs des traités les plus récents, ces faits auraient passé à peu près inaperçus, et on n'aurait pas essayé de les interpéter. Cependant, on a déjà vu que, dès 1872, M. Galezowski, mon maître, avait observé plusieurs cas de ce genre. Il fut frappé des différences cliniques qui existaient entre eux et les glaucomes ordinaires, et depuis lors, je l'ai entendu souvent, tant dans ses cours de l'Ecole pratique, que dans les excellentes leçons qu'il nous fait à sa clinique, — je l'ai entendu, dis-je, en faire une forme toute particulière des affections glaucomateuses. J'eus l'occasion de rencontrer plusieurs de ces cas, et M. Galezowski, ayant eu l'obligeance de me confier un œil atteint de cette maladie, je pus rechercher les altérations que présentaient les diverses membranes de cet organe. C'est alors que j'ai cru qu'il pouvait être utile de rassembler les faits qui se rapportent à cette affection, de les étudier et de faire ressortir les caractères qui les différencient des autres états glaucomateux.

En parcourant les recueils ophthalmologiques, j'ai pu trouver

un certain nombre de cas, dont quelques-uns m'ont semblé devoir être consignés dans ce travail. Je rapporterai donc des observations qui ne me sont point personnelles, mais j'aurai soin de toujours en indiquer fidèlement la source.

Je me fais également un devoir de signaler les différents articles où j'ai puisé des renseignements. Peu d'auteurs ont écrit sur ce sujet, comme on le verra par le cours historique qui suit.

Le titre de glaucome hémorrhagique n'est point un nom tout à fait nouveau. Dès 1869, Laqueur avait remarqué la marche toute particulière des accidents glaucomateux survenant après l'apparition de nombreuses hémorrhagies rétiniennes, et dans un article inséré dans les *Annales d'oculistique*, il décrit ces cas parmi les formes irrégulières du glaucome, sous le nom de glaucomes hémorrhagiques.

En 1870, dans une étude très-intéressante sur le glaucome (*Archiv f. Ophthalm.*), de Graefe nous apprend que, dans l'espace de huit ans, il a vu plus de 20 cas semblables à ceux qui m'occupent. La marche de ces accidents, l'impossibilité complète de les combattre par l'iridectomie, l'avaient fortement frappé. L'observation attentive de ces faits l'amène à avouer qu'il ne peut admettre une cause commune entre ce groupe et la majorité des glaucomes. Il en fait, il est vrai, des glaucomes secondaires; mais il ajoute que, si l'on veut donner le nom de glaucome hémorrhagique à une affection de cette nature, c'est à ces cas que l'on doit le réserver.

Ces faits cliniques, surtout l'inefficacité des moyens thérapeutiques qui réussissent le mieux à combattre les accidents glaucomateux, devaient attirer l'attention des spécialistes et pouvaient faire supposer que ces cas, si différents des autres quant à leur marche et à leur traitement, différaient également par leur origine.

En effet, en 1871, Pagenstecher, ayant eu l'occasion d'enlever deux yeux atteints de glaucome hémorrhagique, crut pouvoir rapporter les symptômes qu'il avait observés aux altérations qu'il constata dans les parties profondes.

La relation de l'examen qu'il fit de ces deux yeux fut publiée

avec les observations correspondantes dans les *Archives d'ophthalmologie de Berlin*.

Enfin dans ces dernières années, M.Galezowski, dans le *Recueil d'ophthalmologie*, décrivit diverses formes irrégulières de glaucome, et j'ai trouvé dans ce long article un certain nombre d'observations relatives au sujet qui m'occupe.

ANATOMIE PATHOLOGIQUE.

Beaucoup d'auteurs regardent les altérations anatomiques diverses que l'on trouve dans les yeux glaucomateux comme peu importantes et secondaires. Cela se comprend parfaitement, quand on réfléchit que ces recherches ont été faites aux périodes les plus diverses de la maladie et dans les formes les plus différentes. Souvent aussi on a confondu les lésions dues à la persistance des phénomènes morbides avec les faits du début. De plus, ceux qui s'appuyaient sur ces faits anatomo-pathologiques, loin de différencier les cas, voulaient expliquer tous les glaucomes à l'aide des altérations constatées. C'est que l'on voulait trouver une cause unique à laquelle on pût rapporter tous les états glaucomateux. Or, le glaucome est un syndrome caractérisé par un certain nombre de symptômes dus à l'exagération de tension intra-oculaire; et je crois que plusieurs causes peuvent à elles seules, sans intermédiaires, augmenter la tension du globe oculaire. Aussi, c'est par l'étude des formes particulières du glaucome que l'on arrivera à trouver les origines de cette affection.

Et si, dans certains cas, l'anatomie pathologique des yeux malades ne peut avoir grande importance, dans d'autres, au contraire, et surtout dans ceux que je traite, elle doit, je crois, jouer le premier rôle.

Les lésions que je vais décrire ont leur siége principal dans le système circulatoire intra-oculaire.

Les travaux importants qui ont paru dans ces dernières années sur les anévrysmes miliaires et sur les altérations qui leur donnent naissance, et surtout ceux de MM. Bouchard et Charcot, ont jeté une grande lumière sur la pathogénie, l'étio-

logie et le diagnostic de certaines affections. Mais, jusqu'en 1868, on ne s'était occupé que des artères du cerveau : rien ne faisait supposer que l'état morbide des vaisseaux de cet organe était ou pouvait être lié à une cause unique et générale. Aussi les conclusions et déductions pathologiques que l'on tirait de la présence de ces anévrysmes miliaires n'avaient-elles trait qu'à l'organe cérébral. Mais aujourd'hui, grâce aux recherches minutieuses de M. H. Liouville, on peut considérer comme démontré ce fait de la généralisation des effets du même processus morbide, qui préside à la formation des anévrysmes cérébraux. On doit croire donc que ce qui est vrai pour le cerveau se présente aussi dans les organes où se montrent les anévrysmes miliaires : c'est-à-dire que, partout où se rencontrent ces altérations vasculaires et ces anévrysmes, il y a des sources nouvelles d'hémorrhagie et des causes possibles de maladie.

En 1868, M. Liouville, recherchant des faits qui pussent démontrer l'existence d'une véritable diathèse anévrysmale, découvrit des lésions rétiniennes identiques à celles que l'on avait décrites dans les parois des vaisseaux cérébraux. Il fit, à cette époque, la présentation d'un cas de ce genre à la Société de biologie, et en 1870 envoya à l'Académie des sciences une note sur la généralisation des anévrysmes miliaires. En 1869 (séance du 23 janvier), il y eut à la Société de biologie une discussion intéressante sur ce sujet. Enfin, en 1870, M. Liouville soutint une thèse sur la « Généralisation des anévrysmes miliaires, » où se trouvent relatées toutes les recherches de l'auteur et les conclusions qu'il se croit en droit de tirer des faits qu'il rapporte.

On voit par là que, dès 1868, l'existence d'anévrysmes rétiniens et d'altérations profondes des parois des vaisseaux de la rétine était parfaitement connue. Je m'étonne donc du silence de Pagenstecher au sujet des travaux français. Cet auteur, dans un article déjà mentionné, et publié en 1871, donne, il est vrai, une nouvelle interprétation des faits anatomo-pathologiques, mais il eût pu et même dû, ce me semble, nommer les auteurs dont les recherches avaient ouvert et facilité la voie nouvelle où il est entré.

L'exposé des faits anatomo-pathologiques est dû, pour ce qui regarde la membrane nerveuse de l'œil, aux recherches antérieures de MM. Liouville et Pagenstecher. Je n'ai fait que constater, dans la pièce que j'avais entre les mains, les altérations décrites par eux dans le tissu rétinien.

Les yeux sont durs, plus ou moins réguliers, suivant les cas; les vaisseaux conjonctivaux, surtout ceux qui entourent la cornée, sont gorgés de sang et dilatés.

Les examens faits jusqu'ici ont montré que les milieux ne présentaient pas d'altérations particulières. Le cristallin offre quelques opacités de forme et de siége variés; il est porté en avant. Ce fait a pour cause l'augmentation de contenu du segment postérieur de l'œil et pour effet la propulsion de l'iris en avant, et la diminution de la chambre antérieure. Celle-ci est non-seulement rétrécie, mais son contenu est trouble et floconneux. La dissection n'a pas montré d'altérations plus caractéristiques, mais l'analyse des faits fait voir que le trouble des milieux ne se borne pas toujours là. Il n'est pas rare, en effet, dans les cas dont je fais l'histoire, de rencontrer des hémorrhagies dans le corps vitré et la chambre antérieure.

Après avoir enlevé les milieux avec précaution, on aperçoit que la rétine est parsemée d'ecchymoses souvent très-nombreuses. Rien n'est plus variable que la forme, la grandeur et l'aspect qu'elles présentent. Les unes sont petites, tout au plus grosses comme des têtes d'épingles, rondes ou un peu allongées, répandues en plus grand nombre sur les parties périphériques. Les autres sont grandes, larges, irrégulières, accompagnées d'une infiltration plus ou moins prononcée. Ces dernières se remarquent surtout au pourtour de la papille et de la macula. Toutes semblent assez régulièrement disposées sur le trajet des branches vasculaires. Ces taches varient naturellement de coloration suivant l'époque de la maladie où elles ont eu lieu, et il n'est pas rare de rencontrer çà et là quelques plaques d'un blanc jaunâtre, traces d'anciens foyers hémorrhagiques. La papille et la macula ne présentent rien de particulier, à moins que des hémorrhagies ne se soient faites à leur surface. On peut rencontrer des excavations physiologiques, mais il est très-rare de

trouver une véritable excavation glaucomateuse. Cela s'explique facilement; car cette forme de glaucome a une marche trop rapide pour que l'excavation ait le temps de se produire.

La rétine est trouble, fortement épaissie, et présente une surface irrégulière, ondulée. Dans aucun des cas analysés, on ne peut apercevoir de vaisseaux ni sur la papille, ni sur les parties avoisinantes; et, si plus loin on remarque quelques troncs vasculaires, ceux-ci sont très-fins et rendus difficiles à distinguer par le trouble du tissu rétinien. A la loupe, ou à un faible grossissement, on peut suivre assez facilement des traînées blanchâtres, ramifiées, qui, partant du centre de la papille, se rendent vers la périphérie. Ces traînées représentent les vaisseaux altérés de la rétine, car, en les suivant, on aperçoit çà et là un double contour et des globules sanguins. Plus loin, on voit de petits anévrysmes facilement reconnaissables et des veines dilatées et gorgées de sang.

Enfin, dans quelques cas, on a trouvé des décollements plus ou moins vastes de la membrane nerveuse. Ce fait n'a rien de particulier à la maladie, mais me semble digne de remarque, car il peut expliquer la disparition subite de la sensation de lumière quantitative, que l'on voit survenir chez certains malades.

Tel est l'aspect de la surface interne de la rétine. Si maintenant on pénètre dans le tissu même de cette membrane, on s'aperçoit bien vite que ce que l'on remarque à la superficie n'est que le reflet des changements profonds et importants qu'ont subis presque tous les éléments du tissu rétinien.

La rétine présente dans toute son étendue une augmentation d'épaisseur fort remarquable : tandis que, dans l'état normal, elle n'a, au pourtour de la papille, que $0^{mm},2$ à $0^{mm},3$ en général, Pagenstecher a trouvé dans le premier cas $0^{mm},75$, dans le second $0^{mm},92$. Cette augmentation énorme de la tunique interne de l'œil était le résultat de l'épaississement partiel de toutes les couches constituantes. Cependant, dans les deux cas, la différence la plus forte portait surtout sur la couche granuleuse et sur celle des fibres nerveuses. Dans le premier cas, l'augmentation était due au ramollissement et à l'imbibition morbides du

tissu rétinien. Dans le second, l'imbibition était moindre, et l'épaississement reconnaissait pour cause principale l'existence de nombreuses hémorrhagies.

Partout il y a des épanchements sanguins, sauf dans la couche des bâtonnets et des cônes. Parmi les extravasats sanguins, les uns traversent toute la rétine, les autres sont déprimés et limités aux différentes couches. C'est dans la couche granuleuse intermédiaire et dans celle des fibres nerveuses qu'on les rencontre en plus grande abondance. Les extravasats sont en général petits, comme l'avait fait prévoir l'examen de le surface rétinienne.

Souvent ils sont ovalaires, fusiformes. Les grandes hémorrhagies n'ont point de formes précises; leurs contours ne sont pas nettement limités, et aux endroits où on les rencontre, le tissu rétinien est complètement désorganisé.

Les parois des conduits vasculaires sont le siége d'un épaississement scléreux plus ou moins avancé. Dans les grosses branches artérielles, cet épaississement est poussé à un tel degré, que l'on ne peut plus distinguer de lumière. Les vaisseaux ne sont plus que des cylindres pleins, laissant reconnaître en beaucoup d'endroits des masses de granulations graisseuses. Ce sont ces troncs que l'on suit comme des traînées blanches sur la rétine. Dans d'autres endroits, le calibre du vaisseau existe encore, mais tellement diminué, qu'il ne contient plus qu'une colonne des globules sanguins déformés et placés les uns à la suite des autres. Cet état de choses ne se remarque que dans les divisions de premier et de second ordre. Dans les petites branches, bien que les parois ne soient jamais normales, les altérations sont beaucoup moindres. Les veines ont éprouvé le même travail, mais la sclérose est moins avancée. Leurs parois sont épaissies, leur calibre rétréci, de sorte que leur structure histologique est complètement altérée, et qu'il est difficile au premier examen de dire s'il s'agit d'une veine ou d'une artère. Ces altérations n'existent aussi prononcées que dans les gros troncs; les autres divisions sont au contraire dilatées, variqueuses et gorgées de sang. Enfin les dernières ramifications des artères, ainsi que les capillaires, présentent sur leur trajet un grand nombre d'ané-

vrysmes hémisphériques ou sphériques, dont les contours sont souvent difficiles à suivre, parce qu'ils sont entourés de zones ecchymotiques d'une coloration jaune-rouille.

Telles sont les lésions rétiniennes décrites par MM. Liouville et Pagenstecher. Elles dépendent, comme l'a montré le premier de ces auteurs, d'un état morbide général des parois vasculaires; aussi était-il probable que le tractus uvéal ne devait pas être indemne. Ces considérations m'ont amené à examiner avec soin les vaisseaux de la choroïde et de l'iris, et j'ai trouvé là des altérations tout à fait analogues à celles qui existent dans la rétine.

Les lésions que je vais décrire n'ont pas encore été mentionnées, et, avant d'en aborder l'étude, je me fais un devoir de remercier M. le Dr Coyne, qui a eu l'obligeance d'examiner mes préparations, et m'a confirmé dans mes opinions.

La choroïde ne présente pas d'adhérence anormale avec la sclérotique; elle est seulement plus ferme, plus épaisse, et irrégulièrement pigmentée. On peut apercevoir çà et là quelques hémorrhagies, mais il est impossible de reconnaître les lésions qui leur ont donné naissance, car il est difficile de suivre nettement les parois vasculaires.

Les vaisseaux, examinés isolément, montrent une artério-sclérose fort remarquable. Quelques branches sont tellement altérées, qu'elles ne contiennent plus qu'une traînée de globules serrés les uns contre les autres et déformés. Leurs parois épaissies ne sont constituées que de tissu conjonctif, de sorte que l'on ne peut distinguer à quel ordre de vaisseaux on doit les rapporter. Beaucoup d'artères présentent des lésions moins avancées. Presque partout on trouve la tunique externe en voie de prolifération; mais tantôt on reconnaît assez nettement la tunique musculaire, tantôt celle-ci est granuleuse et a même dans certains points complètement disparu. Dans ce dernier cas, le calibre du vaisseau est rétréci et irrégulier. Les petites artères et les capillaires ne m'ont pas semblé très-malades, mais seulement dilatés et gorgés de sang.

Je n'ai point trouvé de dilatations anévrysmales.

Ainsi que dans la rétine, les parois des veines de la choroïde

ont subi des changements de même nature que celle des artères. Les grosses branches ont des tuniques épaisses, formées de tissu conjonctif; leur calibre est notablement rétréci. Plus loin on ne trouve plus une altération scléreuse aussi évidente, mais les conduits vasculaires sont le siége de nombreuses dilatations variqueuses de forme et de volume variables.

Cette prolifération conjonctive ne s'est point bornée aux parois des vaisseaux; au lieu de cet aspect réticulé que présente le stroma de la choroïde, on trouve ici, dans beaucoup d'endroits, de véritables faisceaux du tissu conjonctif. Ces faisceaux forment des bandes assez larges, qui parcourent la membrane dans le sens des artères et des veines, qu'elles accompagnent presque toujours. Ce sont ces diverses lésions qui ont amené cette fermeté et cet épaississement que j'ai notés tout à l'heure.

L'iris présente le même état. La rigidité et l'épaississement y sont plus prononcés encore; les vaisseaux offrent des altérations identiques.

La sclérotique était-elle altérée? Pagenstecher émet cette opinion que, à côté des lésions si profondes des conduits sanguins, il n'est pas probable que la membrane fibreuse soit restée intacte. Rien ne lui était plus facile que de constater le fait, puisqu'il avait entre les mains deux yeux énucléés. Cependant il n'en fit rien, et se contenta de son hypothèse.

Ne voulant pas rester dans le même doute, je fis l'examen de cette membrane. Tout d'abord on reconnaissait au pourtour du nerf optique un épaississement notable de la sclérotique. Elle mesure en effet un millimètre et demi à ce niveau, et cette épaisseur va en diminuant graduellement, de sorte qu'au voisinage de la cornée, elle reprend ses dimensions normales. Examinée dans sa structure, elle n'a présenté cependant aucune lésion, et je n'ai pu rencontrer les altérations décrites par Coccius et admises par Pagenstecher. Cette hypertrophie n'en est pas moins importante; on comprend facilement qu'en diminuant l'extensibilité de la membrane fibreuse, elle favorise l'apparition du glaucome.

Les altérations vasculaires dont j'ai parlé dépendent d'un état morbide général, aussi suis-je tenté de croire qu'on les rencontre

dans tous les glaucomes hémorrhagiques. Pagenstecher, il est vrai, dans les deux cas qu'il a analysés, n'a rien rencontré d'anormal dans la choroïde de l'iris, mais on avouera que le fait que je cite plus haut, à propos de la sclérotique, peut me permettre de n'ajouter qu'une confiance limitée à la relation de cet auteur. Je pense donc que les lésions vasculaires rétiniennes sont accompagnées d'altérations analogues dans la choroïde, et je suis persuadé que de nouvelles recherches amèneront la constatation de faits semblables à celui que je rapporte et fortifieront l'opinion que j'émets (1).

SYMPTÔMES ET MARCHE.

Le glaucome hémorrhagique présente une marche des plus caractéristiques. On peut lui décrire trois périodes toujours très-distinctes.

La première, *période hémorrhagique*, est essentiellement caractérisée par l'apparition de nombreux extravasats sanguins sur la rétine. Puis, l'hémorrhagie faite, il y a un certain laps de temps pendant lequel on ne voit rien survenir de nouveau. La maladie semble s'arrêter; quelquefois même, il y a un peu d'amélioration : c'est la *période stationnaire*. Enfin, après un temps plus ou moins long, suivant les cas, on voit se développer les phénomènes glaucomateux; on entre dans la periode du *glaucome confirmé*.

Telles sont les différentes phases que l'on peut observer. Je vais les reprendre successivement et donner les divers symptômes qui les accompagnent et les caractérisent. Puis alors, après avoir fait un tableau, aussi fidèle que possible, de la maladie, je donnerai à l'appui de ce que j'avance un certain nombre d'observations de glaucome hémorrhagique.

1° *Période hémorrhagique.* — Dans la grande majorité des cas, la maladie s'annonce par une diminution de l'acuité visuelle

(1) Pour appuyer la description des altérations que je viens de mentionner, j'ai cru devoir joindre à mon texte quelques planches avec notes explicatives, que l'on trouvera à la fin de ce travail.

plus ou moins prononcée, mais survenant toujours brusquement. Le plus souvent les malades s'aperçoivent tout à coup qu'ils ne distinguent plus bien ; les objets auxquels ils travaillent leur semblent brouillés. D'autres fois ils croient qu'un corps opaque vient subitement se placer entre leur œil et les objets qu'ils regardent. Dans certains cas, enfin, la faculté visuelle est complètement abolie du premier abord.

Ces différents troubles trouvent leur cause et leur explication dans l'hémorrhagie rétinienne. On comprend, en effet, que la vision sera très-peu diminuée si l'on a affaire à ces petites hémorrhagies que nous avons déjà décrites, et les troubles seront d'autant moins marqués, que les lésions siégeront plus à la périphérie, et que la macula sera moins attaquée. Mais, que la rupture vasculaire donne lieu à un foyer assez vaste, on verra alors les symptômes se présenter sous forme de scotomes. Enfin, que le sang pénètre tout à coup dans le corps vitré, la vision sera immédiatement abolie.

Ces trois degrés de la maladie ne se montrent pas toujours séparément, et on les voit assez souvent survenir chez le même individu. Dans ce cas, l'acuité visuelle, peu diminuée au début, s'amoindrit de jour en jour, et le patient finit par perdre complètement la vue de l'œil affecté.

Tels sont les symptômes qu'accusent la plupart des malades. A cette époque, on ne trouve ni douleurs névralgiques, ni injection oculaire. L'iris présente une coloration normale; les pupilles, également dilatées, réagissent bien. Cependant il n'est pas rare de trouver une certaine paresse du sphincter irien. La tension intra-oculaire n'est nullement augmentée; la pression ne détermine aucune douleur.

Bien que l'acuité de la vision soit fortement diminuée, on ne trouve, à l'examen, aucun rétrécissement du champ visuel. Ce fait se remarque si souvent, même aux périodes avancées de la maladie, que Pagenstecher a cru pouvoir regarder l'absence de ce symptôme comme une des différences qui existent entre la forme hémorrhagique et le glaucome proprement dit. En effet, on ne voit presque jamais signaler de rétrécissement du champ visuel. Il y a des lacunes dues aux hémorrhagies, mais on ne

trouve point le rétrécissement périphérique, si frappant dans le glaucome ordinaire.

L'examen ophthalmoscopique montre que le plus souvent les milieux sont transparents ; il n'est pourtant pas rare de rencontrer des opacités plus ou moins grandes du cristallin, qui gênent considérablement l'exploration du fond de l'œil. Parfois, au début, on remarque des épanchements sanguins dans la chambre antérieure et dans le corps vitré, mais ces symptômes sont exceptionnels à cette époque de la maladie et font plutôt partie de la période du glaucome confirmé. Quand les milieux permettent de constater l'état de la rétine (ce qui a lieu le plus souvent), on trouve réunies les diverses lésions que nous avons décrites dans l'anatomie pathologique : la rétine est parsemée d'hémorrhagies de diverses grandeurs, qui suivent le trajet des vaisseaux. On peut quelquefois constater un épaississement notable des parois des conduits vasculaires. La circonférence de la macula, ainsi que celle de la papille, est souvent difficile à déterminer nettement. Cette dernière ne présente pas d'excavation glaucomateuse ; on ne trouve point de pulsations de l'artère centrale. Ces deux derniers faits viennent compléter la série des symptômes négatifs que j'ai donnée plus haut. Tout cela démontre bien qu'il n'y a aucune apparence de glaucome à cette époque. Rien ne différencie alors l'affection dont il est question d'avec une simple rétinite hémorrhagique.

2° *Période stationnaire.* — Comme on l'a vu par la description précédente, la période de début n'a qu'une durée très-courte. Aussitôt que l'épanchement sanguin est constitué, le second stade commence. Bien que cette période soit assez longue, on ne trouve jamais de symptômes importants. Le malade n'éprouve rien de particulier. Tantôt sa vue s'améliore un peu, grâce à la résorption des exsudats, mais cette amélioration est toujours extrêmement lente, car la reprise des matériaux épanchés est chose très-difficile, vu l'état des vaisseaux. Plus souvent il perd de jour en jour ce qui lui restait d'acuité visuelle : ceci s'explique très-bien quand on sait que de nouvelles hémorrhagies se font dans cette période. L'état extérieur de l'œil est tou-

jours le même; rien n'annonce encore le glaucome. A l'ophthalmoscope on constate facilement la diminution ou l'augmentation des exsudats, la disparition graduelle des vaisseaux rétiniens : l'absence complète d'excavation glaucomateuse et de pouls artériel. En un mot, on voit que, pendant toute la période stationnaire, les symptômes objectifs ou subjectifs restent à peu près les mêmes que ceux que l'on a constatés au début.

Combien de temps dure cette période? Est-il possible de le déterminer? On comprend de suite le grand intérêt qu'il y aurait à résoudre exactement cette question. En effet, j'ai déjà dit que, jusqu'au moment où apparaissent les phénomènes glaucomateux, l'affection ne peut se différencier d'avec une rétinite hémorrhagique.

Il serait donc important de connaître le terme où, dans la rétinite spéciale, on n'aurait plus à craindre l'apparition du glaucome.

Mais, si, dans toutes les observations, on trouve une période stationnaire, celle-ci n'a malheureusement pas toujours une durée à peu près égale, et les limites que l'on peut lui donner sont très-vastes. Il est rare que l'on voie survenir les symptômes du glaucome avant le troisième septénaire après le début de l'hémorrhagie.

Je sais bien que Coccius a observé un cas dans lequel le glaucome s'est déclaré seulement deux jours après l'hémorrhagie, mais de Græfe fait remarquer que des exsudats très-petits n'amènent qu'une diminution insensible de l'acuité visuelle, qu'il pourrait très-bien se faire que des épanchements existassent déjà depuis quelque temps, quand le malade s'est présenté à Coccius. D'un autre côté, le même auteur croit que les instillations d'atropine et l'examen ophthalmoscopique peuvent très-bien avoir avancé l'explosion des phénomènes morbides. Aussi je regarde avec de Graefe l'intervalle de quinze jours comme le minimum du temps qui s'écoule en général entre le début de l'affection et l'apparition du glaucome. Quant à la limite maximum, elle présente beaucoup plus de variabilité. D'après le relevé de de Graefe, les phénomènes glaucomateux apparaissent, dans les deux tiers des cas, de la quatrième à la dixième semaine. De

l'analyse des faits, il faut conclure que plus on s'éloignera de la dixième semaine, moins on aura à redouter le glaucome hémorrhagique ; mais la certitude est loin d'être acquise, puisqu'il y a des cas où la maladie s'est développée quatre mois, six mois, un an après les hémorrhagies. De Graefe cite même un fait où il a vu l'affection survenir deux ans après le début des épanchements rétiniens.

3° *Période de glaucome confirmé.* — Au bout donc de quelques semaines en général, les phénomènes glaucomateux se déclarent. La forme du début est excessivement variable. Tantôt une nouvelle hémorrhagie semble être le point de départ du glaucome, et l'on pourrait croire au premier abord qu'il ne s'agit que d'une exagération de tension passagère, due à l'épanchement. Mais la persistance de cette tension immodérée et des symptômes qui l'accompagnent, l'acuité extrême de ces symptômes et la perte rapide de la vision, font bientôt voir que l'on s'était trompé, et qu'il y a là autre chose qu'une simple rupture vasculaire.

Parfois, sans hémorrhagie, sans aucun signe précurseur, on assiste tout d'un coup à une attaque suraiguë de glaucome. Mais ordinairement les phénomènes ne se montrent point d'abord avec une intensité aussi grande : la tension s'exagère petit à petit, sans donner lieu, le plus souvent, aux prodromes habituels du glaucome. L'œil durcit, la pupille se dilate et ne peut plus se contracter; les névralgies périodiques apparaissent; il y a de la photophobie, du larmoiement; la conjonctive et l'iris sont fortement hyperémiés. Bientôt le liquide de la chambre antérieure et la cornée se troublent, et si le malade a conservé encore un peu d'acuité visuelle, il ne tarde pas à la perdre complètement. La maladie marche alors par attaques successives, revenant à des intervalles très-courts.

Quelle que soit d'ailleurs la forme de l'invasion, les névralgies prennent de suite un caractère d'une violence extraordinaire. Elles ne sont jamais complètement intermittentes, même au début. Elles se composent alors d'exacerbations périodiques, séparées par des moments de calme apparent, pendant lesquels

les malades souffrent moins, il est vrai, mais ne sont cependant jamais exempts de douleurs. Bientôt, avec les progrès de la maladie, ces moments de répit disparaissent et les patients sont tourmentés par des douleurs atroces et continues, non-seulement péri-orbitaires, comme dans la plupart des cas de glaucomes, mais s'irradiant dans tout le cuir chevelu, et se faisant sentir partout avec la même intensité. J'insiste sur la continuité et la violence de ces névralgies, car je ne pense pas que l'on puisse en trouver ailleurs d'aussi fortes, d'aussi étendues, et qui résistent avec autant d'opiniâtreté à tous les moyens thérapeutiques. C'est souvent, en effet, l'extrême acuité des douleurs qui force le chirurgien a intervenir ou à énucléer l'œil malade.

On voit aussi communément, à cette période, des hémorrhagies se faire dans la chambre antérieure et dans le corps vitré. Ces épanchements sanguins sont souvent spontanés, mais souvent aussi ils surviennent à la suite des moyens chirurgicaux employés pour combattre le glaucome. Quelquefois, après une attaque assez forte, on constate une disparition complète de la sensation de lumière quantitative. Dans ce cas, au moment où ce fait a lieu, il se produit dans la rétine un vaste décollement, dû à une nouvelle hémorrhagie. De Graefe a constaté cette lésion dans un cas où l'énucléation fut pratiquée immédiatement après cet accident.

Si l'on parvient à calmer l'attaque, et si l'état des milieux permet d'observer le fond de l'œil, on trouve toujours, à peu de chose près, les mêmes altérations. Seulement les hémorrhagies sont un peu plus nombreuses et les vaisseaux moins visibles encore. Il y a toujours absence d'excavation glaucomateuse, et si l'amélioration laisse au malade un certain degré d'acuité visuelle, il n'y a presque jamais de rétrécissement de la vision périphérique.

Telle est la marche de la plupart des cas de glaucomes hémorrhagiques. Une fois l'état glaucomateux établi, il n'y a pas grand espoir de guérison. Soit qu'on laisse la maladie à elle-même, soit que l'on essaie d'enrayer ses progrès à l'aide des moyens usités en pareil cas, l'œil est souvent perdu dès la première attaque. Si, dans quelques cas, on parvient à obtenir une

première fois une certaine amélioration, qu'on ne se hâte pas de s'en féliciter, car bientôt apparaîtront de nouveaux symptômes de glaucome, qui forceront souvent le praticien à recourir à l'énucléation.

Je n'ai pas cru devoir m'arrêter longuement sur les différents phénomènes que l'on retrouve dans tous les états glaucomateux ; ils sont parfaitement décrits et expliqués dans les auteurs classiques. Je tenais surtout à signaler certains faits qui me semblent particuliers à ces cas, tels que : la marche si souvent rapide de la maladie à la troisième période, l'extrême violence des névralgies, les épanchements sanguins et l'inefficacité des moyens thérapeutiques.

Je vais maintenant donner les diverses observations que j'ai pu recueillir sur ce sujet. Elles éclaireront la marche de l'affection, mieux encore que toutes les descriptions.

Obs. I. — Tirée de Pagenstecher (Archiv. f. Ophthalm.).

M. J.-F. de W..., âgé de 77 ans, se présente, le 31 décembre 1869, pour la première fois. Il raconte que depuis deux jours, sans aucun autre symptôme concomitant, la faculté visuelle de l'œil droit est presque complètement abolie. Le malade lit avec peine le n° 20 de Jæger.

A l'ophthalmoscope, on aperçoit toute la surface de la rétine parsemée de taches apoplectiques petites, très-nombreuses, très-rapprochées surtout vers les parties périphériques. Le cristallin présente quelques opacités rayonnantes ; l'artère radiale est très-rigide.

On lui ordonne de ménager ses yeux, et on fait une légère dérivation sur le canal intestinal.

Dans la nuit du 2 au 3 janvier 1870 survient tout à coup une névralgie ciliaire très-forte. L'acuité visuelle a diminué encore un peu. Il existe alors une augmentation notable de pression intra-oculaire.

Le 11 janvier on aperçoit une petite synéchie postérieure, et en même temps l'œil s'injecte fortement. Il y a de la photophobie, du larmoiement et des névralgies périodiques.

Le 13. On recherche l'état du champ visuel, et on ne trouve aucun rétrécissement. L'injection a augmenté ; l'iris est propulsé en avant ; a cornée commence à se troubler. A l'ophthalmoscope, on constate le même état que précédemment.

Le 17. Le malade se plaint beaucoup des douleurs névralgiques,

qui ont été en vain combattues par de très-fortes doses de morphine. On se décide à faire l'énucléation. Voici quel était l'état de l'œil à cette époque :

La cornée est trouble, l'iris fortement hyperémié, la chambre antérieure diminuée. Le cristallin présente trois opacités radiées ; l'œil est dur ; il existe une forte injection sous-conjonctivale. Les paupières et les conjonctives offrent un gonflement œdémateux très-prononcé. Il y a des névralgies ciliaires intenses, des blépharospasmes mais pas de diminution du champ visuel ni d'excavation glaucomateuse de la papille.

Obs. II. — Pagenstecher (idem).

La femme W..., âgée de 48 ans, se plaint d'être tourmentée par de fortes congestions. Sauf cela, elle s'est toujours bien portée. Quatorze jours avant de venir nous voir, elle avait remarqué une perte sensible de la puissance visuelle du côté droit, survenue subitement.

L'œil gauche est manifestement hypermétrope ; l'œil droit lit le n° 20 de Jæger.

A l'ophthalmoscope, on constate ce qui suit :

Les milieux sont transparents ; il existe de nombreuses hémorrhagies rétiniennes. La malade reste trois mois en traitement, et pendant ce temps, nous ne voyons survenir qu'une seule fois une amélioration passagère. De temps en temps, on pouvait constater l'apparition de nouvelles hémorrhagies. Les veines sont gorgées de sang et sinueuses ; les artères, qui déjà au début ne pouvaient être distinguées qu'avec difficulté, disparaissent peu à peu, cachées en partie par le trouble du tissu rétinien, en partie par les hémorrhagies elles-mêmes.

Il arriva un moment où l'on ne pouvait voir que quelques branches très-minces qui parcouraient la papille ou les parties les plus proches de celle-ci. En examinant l'œil avec soin, on ne peut trouver aucune augmentation de tension. A la dernière recherche ophthalmoscopique, on constata un petit décollement de la rétine situé en bas, en dedans et tout à fait à la phériphérie.

Deux mois après cet examen, la malade revint avec des signes évidents de glaucome.

L'œil était injecté, la chambre antérieure rétrécie, l'iris fortement hyperémié. Il existait de plus de fortes névralgies ciliaires, et l'on pouvait constater une grande augmentation de tension. Cet état datait de un mois, quatre mois et demi par conséquent après l'apparition des hémorrhagies. Les névralgies se firent sentir jusqu'à la partie postérieure de la tête, l'injection de l'œil augmenta, et un peu plus tard, le sinciput devint le siége de douleurs intolérables.

C'est en vain que l'on essaya la morphine et les émissions sanguines; rien ne put calmer les névralgies, et l'on dut recourir à l'énucléation.

Ces deux observations répondent parfaitement, comme on le voit, à la description symptomatologique que j ai donnée plus haut. Il est à remarquer que, dans la première, le glaucome éclate cinq jours seulement après l'apparition des hémorrhagies. Il ne faut pas s'étonner que dans quelques cas, la période d'état ait une durée moins longue que le minimum que je lui ai assigné ; cette limite est la règle, elle peut souffrir des exceptions. On peut d'ailleurs faire ici les mêmes objections que de Graefe émettait à propos des cas rapportés par Coccius. Il est possible en effet que de petites hémorrhagies périphériques aient existé sans que la vision en souffrît assez pour attirer l'attention du malade.

Les deux cas sont remarquables par l'intensité des souffrances, la marche rapide de la maladie et l'inefficacité des moyens employés.

Pagenstecher avait-il eu déjà connaissance de faits de ce genre? On le croirait, puisqu'il n'a recours ni à la paracentèse de la chambre antérieure, ni à l'iridectomie. Il semble savoir que ces opérations n'ont pas donné de bons résultats dans des cas analogues, puisqu'il pratique l'énucléation aussitôt que les moyens médicaux ont échoué. A-t-il eu tort de ne pas avoir employé le traitement chirurgical, qui a produit des effets si merveilleux dans les différentes formes de glaucome? Il est difficile de se prononcer à ce sujet, car on verra plus loin que souvent ces opérations ne donnent pas ce que l'on en attendait, et que quelquefois elles sont nuisibles.

Obs. III. — Galezowski (Journal d'Ophthalm., 1872).

Le marquis X..., âgé de 70 ans, fut pris, au commencement de l'année 1870, d'un affaiblissement considérable de la vue de l'œil droit. Il était goutteux au plus haut point, et attribuait le trouble de la vue à ses accès de goutte. Au bout de deux mois, comme la vision baissait de plus en plus, il se décida à nous consulter sur l'état de son

œil droit, et nous levîmes en consultation avec un de nos confrères, le docteur Gomme.

Voici quel était l'état de cet œil :

A l'extérieur, aucun changement; la cornée est transparente, et il n'y a aucune injection morbide du côté de la sclérotique. L'œil n'est point augmenté de densité. La pupille conserve sa contractilité normale. Le malade distingue à peine les caractères n° 50. Il n'y a point de rétrécissement du champ visuel.

L'examen ophthalmoscopique nous a permis de constater que de nombreuses taches hémorrhagiques occupaient toute la partie postérieure de la rétine. La papille se trouvait complètement masquée par ces hémorrhagies, de même que la macula. La branche supérieure de l'artère centrale était à peine visible; elle était déchirée et vide. On ne pouvait constater de pulsation de l'artère centrale de la rétine.

Comme l'affection datait de plusieurs mois, et qu'elle était due à la cause goutteuse, nous avons conseillé au malade de soigner plutôt la santé générale.

Nous avons eu l'occasion de le revoir aux mois de juillet et d'août, et nous n'avons pas constaté de changement.

Survint la guerre de 1870, le malade partit en province, et nous n'avons plus eu de ses nouvelles.

Au mois de juillet 1871, il revint à Paris, souffrant énormément de son œil. Il était pris d'un glaucome aigu des plus caractéristiques.

La vue était complètement abolie, la cornée terne, l'œil sensiblement augmenté de densité.

Le malade consentit à se faire opérer, et j'ai pratiqué l'iridectomie, le 12 juillet 1871, avec le concours obligeant du docteur Gomme. L'opération a été suivie d'une hémorrhagie abondante. Pendant six jours, le malade n'a point éprouvé de douleurs; les lèvres de la plaie étaient en coaptation complète. Dès le septième jour, les douleurs réapparaissent avec une grande intensité; il s'est formé une poche kystique dans toute l'étendue de la plaie. La cornée est devenue un peu terne au voisinage de l'incision. Nous continuons la compression de l'œil pendant plus de quatre semaines.

Peu à peu, la poche kystique diminue, la cornée reprend sa transparence, les douleurs cessent. Mais la vue, qui était revenue pendant les premiers quinze jours après l'opération, se perd complètement. A son retour de la campagne, en décembre 1871, j'ai pu constater la cicatrisation complète de la plaie; la vision était abolie. En examinant à l'ophthalmoscope, j'ai trouvé une absence totale des vaisseaux sur la papille. Celle-ci est blanche, nacrée, non excavée, mais ni à l'image droite, ni à l'image renversée, on ne trouve la moindre trace de vaisseaux soit centraux, soit périphériques. L'œil gauche est excellent et ne présente aucune altération.

Je dois à l'obligeance de M. Galezowski de pouvoir compléter cette observation. Après cette opération d'iridectomie et la perte de la vue qui la suivit, le malade fut délivré de ses douleurs.

Cette amélioration dura jusqu'en juin 1873.

Le patient ne souffrit plus, il est vrai, pendant cette période de deux ans, mais son œil présenta des phénomènes morbides très-intéressants. La rétine devint de plus en plus trouble ; l'image ophthalmoscopique du fond de l'œil resta toujours la même. Les hémorrhagies ne se résorbaient pour ainsi dire pas. D'ailleurs, on put constater à plusieurs reprises des épanchements sanguins dans la chambre antérieure. Ceux-ci étaient également très-lents à disparaître.

Ces faits prouvaient bien que l'affection n'était pas arrêtée et qu'elle continuait sa marche ; on devait craindre de nouveaux accidents. En effet, en juin 1873, X... fut pris de symptômes de glaucome très-intenses. Tous les moyens furent mis en pratique, mais rien ne put calmer les névralgies violentes qui tourmentaient le malade, et, après plusieurs mois d'attente, on dut pratiquer l'énucléation. C'est cet œil qui a servi à mes recherches.

(A suivre.)

LÉGENDE EXPLICATIVE.

Planche I.

Fig. A. — Vaisseau capillaire rétinien. Gross. 170.
a, a, a. — Dilatations anévrysmales.
b. — Globules sanguins extravasés.

Fig. B. — Petite artère de la rétine. Gross. 170.
a, a, a. — Anévrysmes.
b. — Parois artéro-sclériosées.

Fig. C. — Artère rétinienne. Gross. 170.
a, a, a. — Branches artérielles.
b, b. — Calibre très-rétréci.
c, c. — Parois fortement altérées.

Fig. D. — Petits vaisseaux rétiniens où l'on ne peut plus distinguer de lumière. Gross. 170.

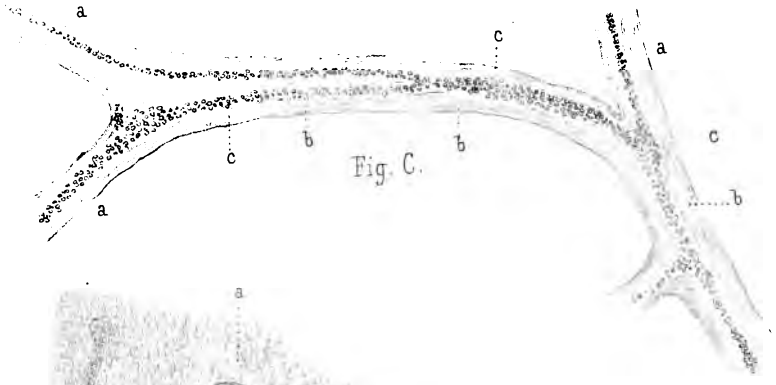

Fig. C.

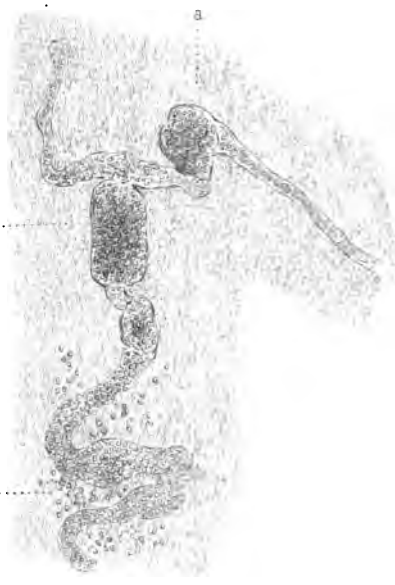

Fig. A.

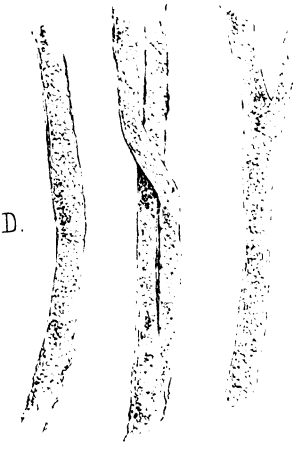

Fig. D.

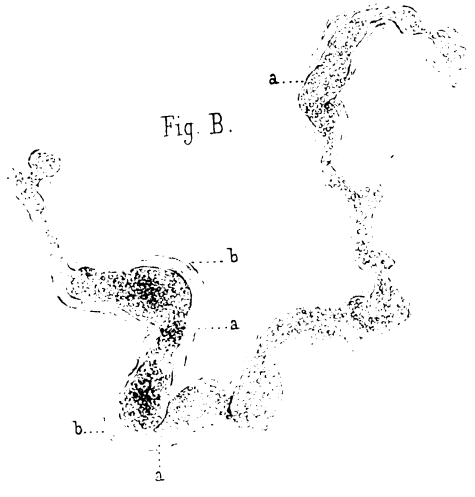

Fig. B.

J. Benoist del.

Imp. Becquet

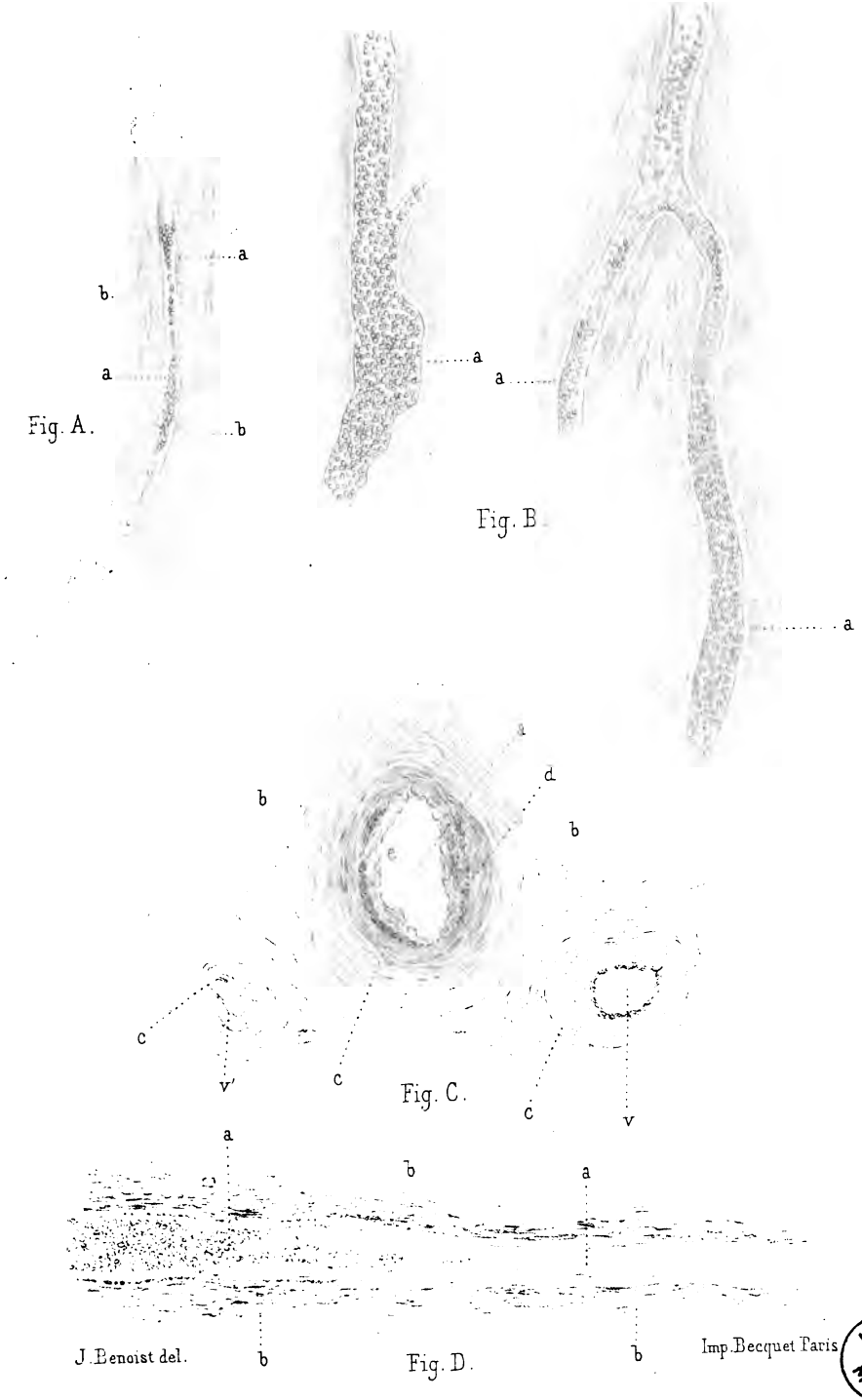

J. Benoist del.

Imp. Becquet Paris

UNIV. OF MICH.

PLANCHE II.

Fig. A. — Vaisseau de la choroïde. Gross. 170.
a, *a*. — Calibre très-rétréci, ne renfermant qu'une colonne de globules.
b, *b*. — Parois formées uniquement de tissu conjonctif.

Fig. B. — Veines choroïdiennes. Gross. 170.
a, *a*. — Dilatations variqueuses.

Fig. C. — Coupe des vaisseaux situés au centre du nerf optique.
a. — Artère. Gross. 170.
V, V'. — Veines.
b, *b*, *b*. — Tissu conjonctif ambiant.
c, *c*, *c*. — Parois externe épaissie, des différents vaisseaux.
d. — Granulations nombreuses remplaçant la tunique moyenne.
e. — Tunique interne artérielle, présentant des végétations qui s'avancent dans le calibre, et le rétrécissent.

Fig. D. — Artère ciliaire longue. Gross. 150.
a. — Calibre irrégulier. Dans la portion qui avoisine la sclérotique, la lumière est assez difficile à distinguer et ne renferme que quelques globules.
b. — Tissu conjonctif ambiant, se continuant sans démarcation avec la tunique externe.

OBSERVATIONS CLINIQUES

Par le Dr Galezowski.

Nous avons recueilli un certain nombre de faits intéressants, tant au point de vue de la symptomatologie que du traitement, et nous avons cru utile de les faire connaître à nos confrères, qui trouveront, je l'espère, un enseignement utile.

La première observation se rapporte à une affection excessivement rare, et je dirais même unique, de la région du sac lacrymal. Il s'agissait d'une femme âgée, qui a été prise d'un gonflement très-prononcé de la région du sac lacrymal droit. Ce gonflement ne faisait qu'augmenter, et il était accompagné d'un larmoiement très-intense et obstruction des voies lacrymales. Le cathétérisme n'a rien donné, et bientôt l'affection a apparu de l'autre côté, avec des symptômes de larmoiement, d'empâtement de toute la région, et des douleurs vives périorbitaires. Malgré l'absence d'antécédents syphilitiques, j'ai prescrit l'iodure de potassium à l'intérieur, mais je n'ai obtenu

la guérison qu'après avoir porté à 5 gram. la dose de ce médicament. Voici l'histoire de cette malade :

I. Gonflement du sac lacrymal.

Mme P...., âgée de 74 ans, demeurant à Paris, est venue me consulter à la fin d'avril 1874, pour un gonflement considérable situé dans la région du sac lacrymal droit, qui datait depuis deux mois; l'œil était larmoyant, et il sortait un peu de pus par le point lacrymal. L'injection ne passait pas. L'œil était fatigué, mais il n'y avait pas de douleur. Au toucher, j'ai pu constater une dureté pâteuse, non douloureuse; la peau était un peu rouge livide. J'ai cru nécessaire de faire l'incision du point lacrymal et le cathétérisme. Mais ce traitement n'a amené aucune amélioration; tout au contraire, la suppuration a augmenté, ainsi que le gonflement; en même temps les douleurs périorbitaires devenaient très-intenses.

Le 25 juin. L'autre œil est enflé, et la suppuration devient très-abondante du côté droit. J'ai commencé à faire des badigeonnages avec la teinture d'iode, sans aucun résultat. En même temps la malade commença à souffrir des deux yeux, et par moment elle était prise d'enflure érysipélateuse. C'est alors que le 10 juillet j'ai commencé l'usage de l'iodure de potassium, d'abord à la dose de 1 gramme par jour, et au bout de huit jours 2 grammes, puis 3 grammes sans aucune amélioration. J'ai dû alors porter successivement la dose de l'iodure de potassium à 4 et à 5 grammes par jour, et ce n'est qu'au bout de trois mois de ce traitement (la malade a pu du reste très-bien le supporter), que la guérison a eu lieu. Tout gonflement a disparu; les voies lacrymales restent pourtant bouchées; mais, comme elle n'en souffre pas, et que ses yeux ne pleurent point, je lui ai conseillé de cesser tout traitement.

II. Névrite optique double avec cécité absolue. — Accidents cérébraux. — Guérison complète.

Il est excessivement rare de rencontrer des névrites optiques avec cécité absolue, et dans lesquelles la guérison complète ait

pu être obtenue. Je crois donc utile de rapporter le fait suivant, qui me paraît présenter un intérêt de la plus haute importance, tant au point de vue de la symptomatologie que du traitement lui-même. Il s'agit d'un enfant de 5 ans, qui présentait des phénomènes non douteux de méningite, avec douleurs de tête, vomissements, un peu de fièvre, de l'inappétence, etc., et qui tout d'un coup perd la vue des deux yeux, par suite de névrite optique. Ces symptômes de méningite pouvaient faire supposer l'existence d'une méningite tuberculeuse; mais le traitement a démontré qu'il n'en a rien été; c'était plutôt une méningite simple, peut-être occasionnée par insolation, et qui a pu guérir complètement, malgré toute la gravité qu'elle présentait.

Garçon Paul Chauvin, âgé de 5 ans, demeurant à Ètrechy, me fut envoyé par le Dr Sabaïdes pour une cécité absolue dont l'enfant fut atteint le 3 juillet 1874. C'est le 6 août de la même année qu'on me l'a amené, et voici l'état du malade tel que j'ai pu le constater. Il était bien constitué, ne souffrait nulle part, si ce n'est de la vue qui était totalement perdue depuis six semaines. A l'examen ophthalmoscopique, j'ai pu constater une périnévrite optique double, avec légère infiltration périvasculaire. Les contours de la papille se perdaient au milieu d'infiltration, qui était du reste peu prononcée. Les vaisseaux étaient très-tortués et masqués par place sur le bord de la papille. La mère déclare qu'à la suite des grandes chaleurs, l'enfant a été pris tout d'un coup de convulsions, et avait perdu connaissance. Ces convulsions durèrent une heure; puis vinrent les vomissements qui durèrent deux jours. La vue immédiatement s'est perdue après les convulsions. Les jambes étaient faibles. J'ai prescrit des vésicatoires volants sur les tempes et le sommet de la tête, tous les huit jours deux vésicatoires; en tout on lui a mis huit vésicatoires sur la tête, et quatre dans le dos; en même temps je lui ai prescrit la potion iodée de 0,50 centigr. par jour. Sous l'influence de ce traitement le mieux s'est déclaré rapidement, de sorte que le 23 septembre 1874, la névrite était guérie, la vue est revenue totalement; il peut se con-

duire tout seul, et distingue les plus petites aiguilles d'une montre.

III. Paralysie de la 5e paire ayant déterminé une nécrose partielle de la cornée. — Guérison obtenue par la paracenthèse et le traitement de l'affection cérébrale.

Un des faits les plus intéressants et des plus instructifs est celui de l'affection de la 5e paire, et de sphacèle partiel de la cornée, suivi de guérison. Les détails du début de la maladie ont été recueillis par le Dr Delente (de Paris), et nous les publions tels qu'ils ont été consignés dans sa notice.

Pfull (Henri) aura 6 ans le 25 août prochain. En venant au monde il avait, du côté droit de la tête, une bosse sanguine, qu'on a fait disparaître en la comprimant avec des ronds d'amadou superposés. A part cet accident il était bien constitué. On a oublié de le faire vacciner.

En 1870, rentré subitement dans Paris, il fut pris, au bout de quinze jours, de maux de tête et de vomissements. Sur l'affirmation qu'il avait été vacciné, le docteur, croyant à une méningite, lui mit sur la poitrine un grand vésicatoire. Le lendemain, la variole se déclarait très-forte; le vésicatoire, au lieu de se cicatriser, s'envenimait et grandissait. La variole, complètement guérie, le vésicatoire n'était pas fermé et avait formé une plaie suppurante qui, peu de temps après, se gangrena. Cette plaie avait un diamètre d'environ 15 centimètres.

Ce ne fut qu'après cinq mois de cautérisation, de compresses de phénol, que la plaie se ferma. La peau est restée adhérente aux os depuis.

L'enfant est resté faible. Il prit du quinquina, du sirop de fer, de la viande crue. Malgré ce traitement suivi pendant plusieurs mois, l'enfant dépérissait. Le médecin l'envoya alors à la campagne, d'où il revint au bout de six mois, bien portant et marchant bien.

Rentré dans Paris, les mêmes symptômes de faiblesse se manifestèrent. En mars 1873, il fit une chute dans la rue. Relevé sans connaissance, il avait les bras et les jambes tordus,

la figure de travers. Le lendemain on s'aperçut qu'il ne pouvait se servir de ses jambes. Le docteur, consulté, ordonna le bromure de potassium et le sirop de quinquina.

Le troisième jour de ce traitement, il commença à rendre dans les selles des vers longs de 20 centimètres et de la grosseur d'un crayon. On lui donna du vermifuge, et en sept à huit jours il rendit environ 50 vers. On attribua cette convulsion aux désordres occasionnés par ces vers. On fit continuer le bromure pendant deux mois.

Il eut, à la suite de cela, une grande inflammation. Les selles étaient douloureuses au point de lui faire jeter des cris. Néanmoins l'enfant mangeait beaucoup, sans triturer les aliments le plus souvent.

Les forces étaient revenues, sans cependant que la marche fût redevenue bien assurée.

Parfois, mais rarement, au milieu des jeux, il jetait des cris perçants en se plaignant qu'il avait mal à la tête, puis cela se passait, et il continuait à jouer.

Cette année (1874), à la même époque, en mars, les mêmes symptômes se représentèrent, mais lentement et sans secousse. La bouche devint de travers, la tête se mit à pencher de côté, et il eut l'air un peu hébêté. Ses jambes mollirent à nouveau, et il devint par moment très-apathique, et se couchait à terre, n'importe où, sans se plaindre.

Le docteur lui ordonna des prises de quinine, croyant à un mouvement fiévreux ; on reprit le bromure, et on lui posa un vésicatoire derrière l'oreille droite. Malgré ce traitement, le mal s'aggravait. L'œil droit devint larmoyant, et au bout de dix jours les vomissements journaliers commencèrent le matin. Il rejetait de la mousse blanche, des glaires, de la bile et un liquide verdâtre. Parfois, en approchant de l'enfant, il semblait exhaler une odeur de plaie non fermée, sans qu'on pût dire d'où elle provenait, ou de quelle partie elle pouvait provenir, soit de la bouche, soit du nez.

C'est alors que l'enfant fut renvoyé chez ses grands parents à Montrouge, et remis aux soins du Dr Delente. L'enfant ne se plaignait jamais.

Le 5 avril. Notre éminent confrère a constaté une déviation de la tête et des traits de la face. L'œil droit attira son attention par une tension considérable du globe oculaire, et un état ulcéreux de la cornée.

L'enfant vomissait ce qu'il prenait; les membres inférieurs fléchissaient, la constipation était opiniâtre. Il prescrivit une dose légère de calomel, qui fut suivie d'évacuations copieuses; des myriades d'ascarides furent expulsés. A partir de ce moment les forces digestives parurent se remettre; les vomissements devinrent plus rares, le sommeil meilleur.

Le 16 avril. En voyant l'enfant pour la première fois, j'ai pu constater les désordres observés par le Dr Delente; mais ce qui me frappa surtout, c'était l'immobilité de toute la moitié de la face droite. En même temps, le globe de l'œil était complètement insensible au toucher. On pouvait toucher, frotter le globe, sans que l'enfant essayât même de fermer cet œil, comme cela a pu être expérimenté à plusieurs reprises en présence des docteurs Kohn, Daguenet et Trista. La moitié de la cornée était opaque et ulcérée, et il y avait à craindre que toute cette membrane ne se sphacélât. Je me suis décidé donc à faire la paracentèse à travers toute l'étendue de l'ulcère. L'opération n'a été suivie d'aucun accident; peu à peu la rougeur du globe a diminué, la cornée a repris sa transparence; mais la guérison complète n'a eu lieu que vers la fin du mois d'août. A peine lui est-il resté une petite tache opaque dans la moitié inférieure de cette membrane. Sous l'influence du traitement interne par l'iodure de potassium et des vésicatoires volants aux tempes et à la nuque, sa santé générale s'est améliorée, et la paralysie de la 7e paire a guéri. Le côté droit de la face, ainsi que la cornée, sont restés pourtant toujours anesthésiés.

IV. Déchirure spontanée de la rétine dans la macula, iridochoroïdite plastique des plus intenses, iridectomie, guérison d'iridochoroïdite. — Persistance du scotome central

La déchirure spontanée de la rétine dans la région de la macula ne se rencontre que d'une manière tout à fait accidentelle et dans des cas excessivement rares. Jusqu'à présent, je

n'ai pas rencontré dans la science des faits de ce genre, et, pour ma part, je n'ai eu l'occasion d'observer que deux faits de ce genre. L'observation du premier fait a été égarée, et je n'ai des détails que sur le dernier cas, dont je rapporte ici l'observation.

Dans les deux cas, les symptômes du début se ressemblent complètement : c'est une perte subite de la vision centrale qui se produit, avec un scotome bien limité. Ce dernier augmente et s'étend de plus en plus dans les premiers huit ou dix jours, et reste ensuite stationnaire. A une période ultérieure de la maladie du premier malade, il n'y a pas eu d'accidents inflammatoires, tandis que, dans le second cas, l'œil était pris d'une iridochoroïdite tellement violente que rien n'a pu la calmer ni l'arrêter dans sa marche, si ce n'est l'iridectomie.

Mais là où l'intérêt devient le plus grand, c'est à l'examen ophthalmoscopique. On constate, en effet, dans la région de la macula, une tache rouge ayant la forme allongée, ovale, irrégulière. Cette tache n'est point uniforme, mais on y aperçoit des vaisseaux choroïdiens tout à fait à découvert. Les contours de la tache sont blanc-grisâtres, constitués par les bords de la rétine déchirée et enroulée sur elle-même. Les parties voisines de la rétine sont troubles, nuageuses, et d'une teinte laiteuse. Chez le second de mes malades, l'infiltration est devenue plus intense le long des vaisseaux, et une vraie rétinite séreuse a eu lieu, qui bientôt se compliqua d'une choroïdite atrophique généralisée, et d'une iritis avec des douleurs névralgiques périorbitaires des plus violentes, que rien n'a pu arrêter, si ce n'est l'iridectomie. Voici les détails de ce dernier fait :

M. Bonnerot, âgé de 38 ans, demeurant à Paris, tourneur en nacre, s'est aperçu depuis six semaines qu'il avait comme de la poussière entre les paupières et un vacillement d'un petit papillon devant l'œil. Par moments il y avait des étincelles jaunâtres, lorsqu'il y a quinze jours, tout d'un coup, le matin en s'éveillant, il s'est aperçu que la vue de l'œil droit était perdue, sans douleur aucune. Il est venu me voir le 4 novembre, et j'ai constaté, en présence de Kohn, Daguenet, Remy et Paul :

1° que la papille était nuageuse, infiltrée, et les vaisseaux très-volumineux ; 2° qu'il y avait des infiltrations séreuses le long des vaisseaux ; 3° que dans la région de la macula il existait une tache grisâtre en forme de fer à cheval, tache rougeâtre avec les contours plus ou moins tranchés et un peu plus foncés ; le pourtour était grisâtre. La tache n'était rien autre chose, selon moi, que la déchirure de la rétine. Le malade ne peut rien voir, si ce n'est une tache noire qu'il nous dessine de la forme pareille à la déchirure. Sur le côté il voit, mais vaguement. Il raconte qu'il y a un an, il a reçu un coup de poing très-violent sur l'œil, et il était tombé sans connaissance. Pendant quinze jours il voyait trouble, et l'œil était rempli de sang. Peu à peu la vue était revenue, et il continuait son travail.

23 novembre. Le malade est pris d'une iritis très-intense, avec des douleurs périorbitaires. Six sangsues appliquées à la tempe, et l'atropine arrêtent l'inflammation.

26 novembre. On trouve des infiltrations blanches sous-rétiniennes en haut et en bas de la déchirure, et les douleurs périorbitaires deviennent tellement violentes que le malade ne peut ni dormir, ni manger. Voyant l'insuccès de tous les moyens, tels que sangsues, atropine, le mercure et l'iodure de potassium, je me décide à lui pratiquer l'iridectomie le 5 décembre. Dès le lendemain, les douleurs se sont calmées ; mais l'œil resta rouge encore pendant deux semaines. Aujourd'hui, le 15 janvier, il est guéri, mais la vue n'existe que sur les parties périphériques du champ visuel. En face, le malade voit un large scotome complètement noir. Les couleurs ne sont point reconnues même par les parties latérales.

Si on juge par l'histoire de ce malade, on doit croire que la déchirure de la rétine s'est faite par un épanchement, qui a été provoqué par une choroïdite, et que cet épanchement, en se portant dans le corps vitré, a déchiré la rétine.

AMAUROSE SYMPATHIQUE DE LÉSIONS DENTAIRES GUÉRIE PAR L'EXTRACTION D'UNE MOLAIRE.

Par le Dr Lardier (de Rambervilliers).

Les relations qui existent entre les affections dentaires et les yeux ne peuvent plus être aujourd'hui contestées ; quelques-unes de ces affections sont plus fréquentes, comme par exemple kératites, mydriasis, spasmes des paupières, etc. D'autres, au contraire, sont excessivement rares, et, dans cette dernière catégorie, nous devons citer les amauroses. Voici un fait des plus intéressants de cette dernière affection :

Observation. — Le 19 novembre 1874, un petit garçon âgé de 8 ans, se nommant Arthur Jeandel, me fut amené par sa mère. Cet enfant souffrait depuis longtemps de l'œil droit. En recherchant les antécédents, j'appris qu'il fut atteint, il y a plus de deux ans, d'une conjonctivite double. Cette affection, soignée par un curé de campagne, dura à peu près un an, fut à n'en pas douter, plus intense à droite qu'à gauche, et s'accompagna de kératite, car je trouvai sur la cornée une taie blanchâtre, qui n'existait pas avant la maladie. Cette taie, au reste, n'empêcha pas l'enfant de voir après la guérison, qui se maintint pendant assez longtemps. Il y cinq mois environ, l'inflammation des conjonctives reparut et céda au bout de quelques semaines aux remèdes appropriés. Durant ce temps, l'enfant portait un bandeau. Un jour on l'enleva, et on remarqua que l'œil droit n'était plus sensible à lumière. Il y avait amaurose, amaurose dont aucun symptôme n'avait fait jusqu'alors supposer la présence.

Ces faits recueillis, je passe à l'examen de l'œil, j'y trouve les signes d'une conjonctivite palpébrale chronique de peu d'intensité : un peu de rougeur, quelques granulations ; sur la cornée je remarque la taie blanchâtre que j'ai signalée et qui, la mère m'en donne l'assurance, n'a pas augmenté d'étendue depuis son apparition. Un peu de clignement de l'œil, larmoiement léger, insensibilité de l'œil à la lumière. L'enfant n'a réellement de l'œil droit aucune perception des objets. Le père, le matin même encore, en avait acquis la conviction en montrant son mouchoir à son fils que celui-ci ne put distinguer. Différentes manœuvres m'en donnent à mon tour la certitude. Immédiatement, je pensai que cette amaurose n'était pas sous la dépendance de la conjonctivite, car celle-ci avait été trop peu grave pour

produire un désordre pareil, enfin qu'il y avait là deux affections dont l'une s'était développée pendant la marche de l'autre. Je cherchais vainement quelle pouvait être la cause de cette cécité chez un enfant de 8 ans, quand je me rappelai quelques faits où les désordres oculaires étaient liés à des lésions dentaires, faits parmi lesquels je pourrais ranger le cas présent. J'examinai les dents de l'enfant et je découvris une carie assez avancée de la première petite molaire supérieure droite.

Je proposai à la mère d'en faire l'extraction ; elle y consentit volontiers, et, malgré les récriminations de l'enfant qui n'admettait pas qu'on lui arrachât une dent de laquelle il ne souffrait pas, j'en eus raison. L'extraction faite, l'enfant put *aussitôt* après reconnaître ma main et compter, sans se tromper, mes doigts dont je variai plusieurs fois le nombre.

Depuis, j'ai revu mon petit malade ; la guérison s'est maintenue. sauf la taie blanchâtre, il ne reste, pour ainsi dire, pas trace de l'affection première.

REVUE BIBLIOGRAPHIQUE.

Nous empruntons aux *Annales d'oculistique*, le travail de M. Otto Becker, sur la *Transplantation de la conjonctive du lapin dans le sac conjonctival de l'homme dans un cas de symblépharon*, et qui a été traduit par le Dr J. Tedesco.

L'heureuse inspiration de Reverdin de restituer un revêtement cutané aux plaies bourgeonnantes par la greffe épidermique ou dermique, et de diminuer ainsi les inconvénients et les dangers de la rétraction cicatricielle, a donné lieu, dans la chirurgie oculaire, à d'intéressantes applications. C'est surtout dans les cas d'ectropion cicatriciel ou de brûlures des régions périoculaires dont la cicatrisation menace de produire le renversement en dehors des paupières, que la méthode de Reverdin a été couronnée de succès. C'est ce qui ressort des communications de MM. Horner, Stattler. Pour le symblépharon, M. Arlt recommande la greffe de petites portions de peau ou de muqueuse buccale, mais sans s'appuyer sur aucune observation personnelle (1).

---

(1) *Opérationslehre*, p. 441.

M. Wolfe se servait, dans 2 cas de symblépharon, de la conjonctive d'un lapin pour recouvrir la plaie conjonctivale (1).

Le 4 octobre dernier, j'eus l'occasion de traiter deux cas de symblépharon qui avaient déjà fait l'objet, sans résultat satisfaisant, d'opérations antérieures. Comme j'avais eu recours, avec succès, dans un certain nombre de cas analogues, à une modification du procédé de transplantation conjonctivale de Teale et de Knapp, je résolus, cette fois, d'en faire l'essai en empruntant la greffe à la conjonctive d'un lapin.

Obs. I. — Jacob K..., de Mundenheim, âgé de 17 ans, avait reçu, le 14 février de cette année, du zinc en fusion dans l'œil. Il se forma à la suite de cet accident une adhérence entre l'angle externe de l'œil et le globe, adhérence occupant la paupière inférieure sur une étendue de 5 millimètres et ayant envahi le tiers externe de la cornée. Le 5 juin, je fis l'opération suivante : comme pour un ptérygion, je disséquai le tissu cicatriciel de la cornée jusqu'au repli conjonctival, dans lequel je fixai le sommet du lambeau ainsi obtenu, en faisant passer un fil armé de deux aiguilles par le sommet du lambeau d'abord, puis à travers toute l'épaisseur de la paupière. Par ce procédé, le nœud, étant situé en dehors, peut être dénoué sans qu'il faille écarter la paupière du globe oculaire. La solution de continuité de la conjonctive bulbaire était si étendue que je ne réussis pas à la combler complètement par une opération autoplastique. Il se produisit un nouveau symblépharon, mais beaucoup plus étroit que l'ancien. Vers la fin de septembre, le malade vint se soumettre à une seconde opération.

Cette fois, comme la première, je sectionnai le symblépharon et le fixai à la face interne de la paupière. Pour recouvrir la partie avivée de la conjonctive oculaire, j'enlevai un morceau de 8 milimètres carrés de la conjonctive d'un lapin blanc.

Il est inutile d'anesthésier celui-ci. Après l'application d'un élévateur des paupières, on peut faire assez saillir l'œil pour en enlever un lambeau de la grandeur désirée.

Cette portion de muqueuse est d'ordinaire très-mince et a une grande tendance à s'enrouler sur ses bords. De plus, si, en le saisissant à l'aide des pinces, on ne se rend pas bien compte de la position des branches, il est souvent fort difficile de reconnaître la face épithéliale du lambeau muqueux.

J'étalai ensuite ce dernier sur la lacune conjonctivale et j'en assujettis les quatre angles à l'aide de fils de soie blanche, très-fins et non enroulés. A cause de la petitesse de l'objet et de la finesse du lambeau,

(1) *Transplantation conjonctivale du lapin à l'homme.* Glascow. *Med. journ.*, 1878, et *Ann. d'ocul.*, LXIX, 121.

ce temps de l'opération exige une certaine dextérité. Je ne conseillerais à personne de l'entreprendre, s'il n'avait à sa disposition des aiguilles à suture conjonctivale, très-fines et fortement recourbées. Je ne puis que recommander celles que m'a livrées récemment M. Lüer, de Paris.

L'opération terminée, la portion de conjonctive du lapin, d'un aspect blanc et brillant, recouvrait presque complètement la plaie de l'œil du malade. Cet œil fut maintenu fermé à l'aide d'ouate et d'une bande de flanelle.

J'ai peu de chose à ajouter, quant aux suites de l'opération. Le lambeau de conjonctive transplanté resta à sa place et, pendant les premiers jours, ne changea ni de forme ni de couleur. Le troisième jour, on commença à y apercevoir distinctement quelques vaisseaux, mais sa coloration restait plus claire que celle des parties avoisinantes. Entre les sutures, les bords se replièrent un peu. Le sixième jour, le point de suture le plus rapproché de la cornée se rompit et le lambeau prit une forme plus triangulaire.

Le résultat final est très-satisfaisant. Les paupières sont libres ; l'œil a repris sa mobilité naturelle ; la coaptation de la greffe est parfaite et elle est alimentée par l'appareil circulatoire de l'œil sur lequel elle est implantée. Une piqûre en fait sortir une gouttelette de sang. Toutefois elle est encore reconnaissable à sa teinte plus claire.

Obs. II. — Henri S..., âgé de 4 ans, de Frankweiler, avait reçu dans l'œil de la chaux vive. A la suite de cette brûlure, arrivée le 10 juin dernier, la paupière inférieure s'était soudée au globe oculaire sur une largeur d'environ 1,5 centimètre. Cette adhérence s'étendait au tiers de la surface cornéale. Quand je vis l'enfant, il avait déjà subi deux opérations. Comme la perte de substance, après la section du symblépharon, était beaucoup plus considérable que dans le premier cas, je ne me contentai pas, pour la recouvrir, d'un lambeau de la conjonctive bulbaire, mais j'enlevai la *palpebra tertia* d'un lapin, j'en excisai le cartilage, et la muqueuse qui recouvre les deux faces de celui-ci me fournit un lambeau suffisant de conjonctive. Mais comme ce lambeau n'avait pas appartenu à une même surface, j'eus beaucoup plus de mal à l'étendre et à l'assujettir. Malgré l'application de 5 points de suture, sa coaptation ne fut pas si égale ni si intime que dans le premier cas. Peut-être faut-il aussi en attribuer la cause au tissu cicatriciel sous-jacent ; car, comme je l'ai dit, l'enfant avait déjà été opéré deux fois. De plus, il était très-remuant, ne supportait pas l'appareil de pansement, criait, pleurait, ouvrait les yeux et se les frottait. Aussi ne m'étonnai-je pas, le lendemain, que la muqueuse transplantée se fût en partie soulevée, enroulée et qu'elle présentât une coloration de mauvais augure.

J'avais désespéré du succès de l'opération, lorsqu'à ma grande satisfaction, je reconnus, après quelques jours, qu'environ un tiers seulement de la greffe était mortifié et s'était détaché, tandis que le reste offrait une coaptation parfaite.

Ainsi, la possibilité de la transplantation d'un tissu composé d'un animal sur l'homme recevait une démonstration nouvelle. Le résultat de l'opération, bien qu'incomplet, peut, en tout cas, passer pour très-satisfaisant.

La cornée est libre dans toute son étendue ; la conjonctive bulbaire s'est creusé une gouttière d'environ 5 millimètres de profondeur, de sorte qu'avec la restitution d'une mobilité normale, toute difformité a disparu.

Je tiens à faire observer que, lorsqu'on a soin de faire usage d'une soie très-fine, à fils non enroulés, on peut négliger d'en enlever les sutures. C'est ce que je fais depuis des années pour les sutures conjonctivales, de même que dans les opérations de strabisme. Quelquefois le fil est éliminé par la suppuration, sans inconvénient pour le malade ; mais le plus souvent il reste en place et peut y demeurer pendant des années sans que le malade s'en aperçoive ou en soit incommodé.

Ces deux observations viennent donc à l'appui de celles de M. Wolfe. La possibilité de la greffe muqueuse d'animaux mammifères à l'homme, ne sera certes pas sans intérêt pour la chirurgie, qui en tirera plus d'un profit. Ce fait a d'ailleurs fait l'objet d'expériences assez récentes : M. Jacenko (1) et M. Czerny (2) ont fait des essais de transplantation muqueuse et cutanée de mammifères (chiens et rats) sur l'homme, essais qui sont demeurés sans résultat. Pourtant M. Jacenko a réussi dans l'expérience inverse, c'est-à-dire qu'il est parvenu à greffer de la peau humaine sur un chien. M. Czerny, après avoir reconnu l'insuccès de ses tentatives, ajoute ces mots : « Je n'ai malheureusement pas encore eu l'occasion de faire des greffes épidermiques du singe à l'homme, dont j'attends une meilleure issue. » Les faits publiés par Wolfe et par moi ont enlevé à des expériences de ce genre leur opportunité. Ces observations démontrent, en effet, que le succès de la greffe, d'animal à homme, ne dépend pas d'un degré élevé de rapprochement ou de parenté dans le système zoologique.

Jusqu'ici on a admis en chirurgie que la réunion de lambeaux de peau complètement séparés était plus facile avec des plaies bourgeonnantes qu'avec des plaies récentes. Nos résultats viennent à l'encontre

---

(1) *Ueber die transplantation abgetrennter Hautslücke, Strickler, Med. Jahrb.* 1871, p. 416.

(2) M. Czerny. *Ueber Pfropfung von Schleimhautepithél auf Granulirende Wundflæchen, Zentralbl*, 1871, p. 257.

de cette opinion, puisque nous avons greffé des portions de muqueuse d'un lapin sur des surfaces fraîchement dénudées.

Toutefois il faut reconnaître que le sac conjonctival offre un terrain éminemment favorable à la transplantation. La greffe, en effet, est non-seulement soutenue et protégée par la paupière, mais, étant emprisonnée entre deux organes parcourus par du sang, elle y est maintenue à une température qui en active la nutrition. On ne pourrait imaginer un appareil d'incubation plus propre à réveiller la vie dans un tissu organisé.

Le corps humain possède d'autres cavités qui se trouvent dans des conditions aussi favorables. Il ne serait pas étonnant que la greffe animale trouvât son emploi pour combler des solutions de continuité dans le vagin, la vessie, le rectum, etc.

Quant aux indications qu'elle remplit en ophthalmologie, leur nombre croîtra sans doute aussi. Malgré les heureux effets de l'emploi de la conjonctive de lapins, peut-être celle-ci sera-t-elle avantageusement remplacée plus tard par la conjonctive humaine. Pour couvrir de petites solutions de continuité, le lambeau muqueux pourrait être pris sur l'autre œil du malade lui-même, à condition, bien entendu, que cet œil fût sain.

Pour combler de grands vides, on pourrait emprunter la greffe à un œil phthisique, non pourvu d'un œil artificiel. Tout ophthalmologue occupé possède sans doute dans sa clientèle quelque individu qui, pour de l'argent ou par persuasion, consentirait à livrer une portion de la conjonctive de son œil atrophié.

D'autre part, la nouvelle méthode de transplantation conjonctivale, soit animale, soit humaine, offrirait des avantages pour les yeux atrophiés dont le sac conjonctival est trop petit pour recevoir un œil artificiel. On a essayé dans ces derniers temps de transplanter la peau de la région temporale dans le sac conjonctival, afin d'agrandir la cavité oculaire et de permettre l'adaptation d'un œil artificiel. Mais, comme il faut d'abord fendre la commissure externe, afin d'amener le lambeau dans le sac conjonctival, et ensuite réunir les lèvres de la plaie à l'aide de sutures, le procédé que je conseille se recommande par sa plus grande simplicité.

Peut-être la greffe d'une conjonctive saine dans le sac conjonctival offrirait-elle quelque chance de succès pour la thérapeutique d'une affection réputée incurable. Dans le *symblépharon posterius*, considéré jusqu'à présent par les chirurgiens comme un *noli me tangere* (1), on pourrait tenter d'arrêter les progrès incessants du raccornissement de la conjonctive (2), en greffant sur celle-ci un lambeau de conjonctive

(1) V. Arlt, *Operationslehre*, 437.
(2) *Syndesmitis degenerativa*, Stellwag.

saine d'un homme ou d'un animal, ou même en la remplaçant en totalité. (*Annales d'oculistique* de Warlomont, nov.-déc. 1874).

De l'hémorrhagie rétinienne et de ses rapports avec les lésions cérébrales, cardiaques et rénales.

Par Bull.

Le *American journal of the medical sciences*, juillet 1874, contient un article important sur ce sujet, par le Dr Charles S. Bull. Il traite d'abord de l'histoire générale et de l'étiologie de l'hémorrhagie rétinienne; il passe ensuite en revue les rapports de forme de l'hémorrhagie avec les maladies de l'encéphale, du cœur et des reins aussi complètement que l'état actuel de nos connaissances, sur ce sujet, nous le permet.

Les hémorrhagies rétiniennes peuvent avoir une origine double, c'est-à-dire que leur cause déterminante peut être intrinsèque ou dans l'œil, comme neuro-rétinite, rétinite, glaucome, et extrinsèque lorsqu'elle est due à une maladie cardiaque ou à une affection chronique des reins.

Le Dr Bull est d'accord avec la plupart des auteurs en décrivant trois formes d'hémorrhagie, savoir : les hémorrhagies punctiformes, arrondies, bien limitées et multiples; les hémorrhagies linéaires ou en forme de pinceau, lorsque le sang est épanché dans la couche des fibres nerveuses, et enfin les hémorrhagies en larges taches irrégulières, qui ont lieu généralement dans le voisinage des grandes veines. Dans quelques cas, alors que l'hémorrhagie est très-étendue, le corps vitré peut être compromis, mais, en règle générale, le sang tend à gagner la choroïde.

L'apoplexie rétinienne, quelle que soit sa cause, a de la tendance à se reproduire, et, comme lésion primitive, on la rencontre rarement, excepté dans l'âge avancé. Elle est presque constamment associée à quelque autre lésion de structure. Elle se présente avec les maladies du cœur, et surtout quand celles-ci sont associées à la dégénérescence athéromateuse généralisée; et dans tous les cas de rétinite, les parois des vaisseaux sont bientôt nécessairement envahies.

Quant à ce qui concerne les symptômes subjectifs, il peut y avoir ou non des phénomènes prémonitoires, mais la caractéristique de ces lésions, c'est qu'elles se produisent brusquement.

Il n'est pas encore certain que la syphilis constitutionnelle prédispose à l'hémorrhagie rétinienne. On dit généralement que la rétinite syphilitique est rarement marquée par des hémorrhagies, mais d'après un rapport de Mandelstamm, sur neuf cas de rétinite syphilitique, qui furent observées à Wiesbaden de 1863 à 1866, quatre d'entre elles

furent accompagnées d'hémorrhagie. Elle paraît être plus commune chez les hommes que chez les femmes et après l'âge de 58 ans. De fait, dans le même rapport, de 26 cas d'apoplexie rétinienne ci-dessus mentionnés, 22 se présentèrent chez des malades de 50 à 80 ans, et 24 sur 26 chez des hommes.

Le point le plus important dans l'histoire de l'hémorrhagie rétinienne est de savoir si on doit la regarder comme un symptôme prémonitoire de l'apoplexie cérébrale. On n'a pas réuni encore un assez grand nombre de faits, mais il y a déjà assez de preuves pour regarder cette conception comme certaine. Le Dr Reynolds admet qu'on peut considérer les caillots de la rétine comme des symptômes de lésion cérébrale ; le Dr Tanner en parle de la même manière ; le Dr Hammond avance qu'il a vu des hémorrhagies rétiniennes précéder d'une année des lésions plus graves.

Le Dr Colsman a fait connaître, dans le *Berliner Klin. Wochensch.* (février 1870), une série de cas dont quelques-uns furent suivis d'hémorrhagie cérébrale : et le Dr Bull a observé 4 cas dans lesquels une apoplexie cérébrale se produisit quelque temps après la lésion intra-oculaire. Il les rapporte longuement dans son travail. Enfin le Dr Berthold (Klin. Monatsblaetter für Augenheilk. d'avril 1874) rapporte le cas d'une femme de 35 à 40 ans, qui vint le consulter.

Elle avait une hémorrhagie dans la macula lutea. Durant un examen ophthalmoscopique, elle tomba tout à coup à la renverse et mourut avec tous les symptômes d'une apoplexie cérébrale.

Le Dr Bull expose, en dernier lieu, les relations existant entre l'hémorrhagie rétinienne et la maladie chronique de Bright, d'après la théorie du Dr George Johnson, publiée dans le *Medical Times and Gazette*, du 2 juillet 1870 ; et tout en admettant la justesse des idées de Johnson, quant à ce qui regarde l'hypertrophie de la couche musculaire des petites artères, il avance que, dans les cas où il ne se produit pas d'hémorrhagie, on peut expliquer ce fait par l'augmentation de résistance des vaisseaux capables de contrebalancer l'augmentation de puissance du cœur ; et il admet que l'hémorrhagie est causée par l'absence de la compensation, ce qui a lieu quand le ventricule gauche hypertrophié lutte contre les petites artères dont l'hypertrophie n'a pas suivi une marche exceptionnelle.

Le petit nombre d'observations consignées démontre que l'hémorrhagie a pour siége et pour source les capillaires ou tout au moins les petits vaisseaux. (*Echo de la presse médicale*, 8 octobre 1874.)

Corps étrangers dans l'orbite,

Par le Dr J.-G. Lussier.

Le 15 septembre dernier, j'étais au camp militaire de Laprairie en

qualité d'assistant-chirurgien. A l'inspection des hommes, j'en remarquai un, de 17 ans, qui paraissait avoir une fistule lacrymale à l'œil droit. Il existait en même temps chez lui convergence prononcée des deux yeux. Comme cette convergence pouvait nuire à ses devoirs militaires, je l'interrogeai sur la cause de ces désordres. Cinq semaines auparavant, le jeune homme, en traversant un champ nouvellement fauché, était tombé et en se relevant il s'aperçut qu'il s'était fait une blessure au-dessous de l'œil ; il se rendit chez lui en croyant qu'il n'en serait rien.

Peu après, il fut pris d'un violent mal de tête et de vomissements répétés. Le mal de tête fit place à une grande tendance au sommeil, qui se prolongea pendant huit jours, ainsi que les vomissements. Un médecin fut appelé, et l'enfant sembla prendre du mieux et se sentit assez bien pour se rendre au camp prendre part aux exercices militaires.

Une épaisse croûte de pus desséché dénotait un écoulement abondant ; mais, à part les symptômes cérébraux, rien n'indiquait la présence d'un corps étranger. Après l'inspection du bataillon, j'amenai le patient dans la tente du chirurgien, et après consultation avec le Dr Erskin, le chirurgien, j'examinai la plaie, après avoir mis le patient sous l'influence du chloroforme ; la sonde me donna de suite la certitude d'un corps étranger, qui fut extrait sans difficulté à l'aide d'une pince à dissection. C'était un chicot de bois recouvert d'une écorce rouge, mesurant deux pouces et demi de long et gros comme un manche de plume ordinaire. L'extrémité pénétrante était taillée en tranchant.

Ce corps étranger a dû pénétrer dans le sphénoïde en suivant le plancher inférieur de l'orbite jusque vers le milieu où il a dû perforer l'orbite en se dirigeant vers le centre du crâne. Je renvoyai le patient dans sa famille, et depuis j'ai appris qu'il s'est bien porté et que ses yeux se redressent sensiblement. (*L'Union médicale du Canada, Echo de la presse médicale,* 8 janvier 1875.)

Documents pour servir à l'histoire des affections sympathiques de l'œil,

Par H. Dransart (analysés par le Dr Poncet).

Ce travail comprend deux parties, la première est consacrée à l'étude des formes particulières de la papille dans l'ophthalmie sympathique. La seconde comprend l'étiologie, la marche et le traitement de cette affection.

Dès 1858, Rondeau avait signalé l'absence de toute lésion appréciable à l'ophthalmoscope dans l'ophthalmie sympathique ; Mooren

constate cependant un commencement d'atrophie; Graefe, Galezowski, Rondeau, notent plus tard la rétinite et la rétino-choroïdite. Le doux accordait, en 1871, une importance majeure à l'excavation. M. Dransart a observé un cas d'iritis sympathique avec atrophie des artères sans lésion de la choroïde, guéri par une iridectomie : les battements artériels constatés disparurent sous l'influence de l'opération.

La seconde partie de ce travail est un exposé des notions actuelles sur l'étiologie par l'action des nerfs ciliairss, et les troubles vasomoteurs consécutifs aux lésions du corps ciliaire; c'est d'après ces lésions que l'iridectomie, la section des nerfs ciliaires et même l'énuclation ont été préconisées.

M. Dransart a fait, sous l'inspiration de son maître, M. Abadie, une étude sérieuse et sainement raisonnée de faits cliniques difficiles à observer; il possède, à n'en pas douter, l'habitude des examens ophthalmoscopiques dans les cas litigieux; mais, bien qu'intéressante, cette monographie est incomplète, car elle ne contient pas une seule observation micrographique. Or, il est temps de dire combien l'ophthalmoscope est impuissant à nous révéler toutes les lésions du fond de l'œil, rétine ou choroïde, et de ce que le miroir de Helmholtz ne dit rien, nous ne devons pas conclure qu'il n'existe aucune modification des membranes. Si les lésions au début sont encore rarement décrites, plus tard elles ont été notées et sont soumises à un développement uniforme. Mais c'est là sujet à plus ample discussion et nous le signalons seulement au lecteur en lui présentant l'essai de M. Dransart comme une excellente introduction clinique à l'étude à peine ébauchée de l'ophthalmie sympathique. (*Progrès médical.*)

Sarcôme des masses latérales de l'ethmoïde avec production de même nature dans les cavités nasale et orbitaire droites. Exophthalmie.

Par le professeur Verneuil.

On observe dans les cavités profondes de la face des tumeurs de nature fort différente. Ce sont des exostoses éburnées du sinus frontal du maxillaire, des fibromes d'assez bonne nature, des tumeurs de nature moins bénigne qui ont leur point de départ dans le périoste ou la muqueuse et qui sont de véritables tumeurs fibro-plastiques. Ce sont des ostéosarcômes qui n'offrent pas cette dureté des ostéosarcômes des os longs, de l'humérus par exemple; la raison en est que, dans ces productions, la substance osseuse y entre pour une faible part. Au nombre des affections malignes et non rares de la face, il faut encore compter les cancers des masses latérales de l'ethmoïde.

Une fois développées dans ces cavités, elles s'étendent soit aux fosses nasales et s'accusent alors par une obstruction des narines, soit aux cavités orbitaires où par leur présence elles déterminent une déviation du globe oculaire. La lame papyracée, qui fait partie de la paroi interne de la cavité orbitaire, est si mince que l'extension des sarcômes de l'ethmoïde à cette cavité n'est pas rare. Quelquefois ils se présentent au dehors, au niveau du grand angle, sous forme de tumeurs arrondies, régulières, molles et résistantes, qu'on peut prendre au premier abord pour des tumeurs lacrymales, et qui, en réalité, ne sont que des extensions fibro-plastiques venues de l'ethmoïde. C'est ce que j'ai pu observer chez deux malades. C'est en s'appuyant sur ces faits et sur les considérations précédentes que nous pouvons diagnostiquer chez notre malade une tumeur maligne des masses latérales de l'ethmoïde. Je dis maligne, parce que l'affection date de six mois seulement, qu'elle marche rapidement, qu'elle a été accompagnée d'hémorrhagies graves et que l'engorgement ganglionnaire s'est manifesté il y a déjà plusieurs semaines. D'ailleurs, c'est encore en quelque sorte une loi que les tumeurs malignes ont chez les sujets jeunes un très-rapide développement; chez eux, en effet, la vie est plus active et la faculté de prolifération plus puissante.

Les encéphaloïdes sont, en vertu de cette loi, l'apanage de la jeunesse. — Inutile d'insister sur le pronostic qui découle des détails précédents; il est fatal : avant quatre mois, ce malheureux aura succombé. Pouvons-nous conjurer cette issue funeste, pouvons-nous intervenir par une opération? je ne suis pas timide, mais aussi je ne suis pas téméraire. Dans un cas aussi désespéré que celui-là, nous ne pouvons rien tenter. Bien différente est la situation d'un homme qui vient de subir un traumatisme profond de la jambe. Si cet homme est vigoureux, bien portant, je ferai l'amputation de la jambe. Mais dans le cas de néoplasme à extension rapide, quoi que vous fassiez, vous pourrez obtenir un succès opératoire, vous n'obtiendrez pas de succès thérapeutique. Avec notre hypothèse de tumeur des masses latérales de l'ethmoïde, nous serons forcé, pour en faire l'ablation, de la poursuivre jusque dans ses racines, jusque dans les cellules ethmoïdales, et alors, il nous faudra enlever la lame criblée qui est tellement mince qu'on peut la comparer à une toile osseuse.

Elle sépare la cavité crânienne des cavités nasales. C'est la trépanation de la base du crâne. Cette opération n'est pas entrée encore dans la pratique chirurgicale, et il n'est pas probable qu'elle y entre jamais. Mais si nous ne poussons pas aussi loin l'ablation du sarcôme, nous risquerons d'en laisser une partie qui, si faible qu'elle soit, ne manquera pas de récidiver avec une rapidité foudroyante.

Dans le cas actuel, nous n'avons qu'une conduite à tenir, c'est l'abstention; ainsi, si la collection inflammatoire du sinus frontal

continue à s'affirmer, nous ferons une petite incision qui donnera issue au liquide, et soulagera le malade ; enfin nous puiserons largement dans les narcotiques de tout genre pour apporter quelque adoucissement aux souffrances de ce malheureux. (*Mouvement médical*, 21 novembre 1874.)

Goître exophthalmique.

Observé par Féréol, à la séance du 13 novembre 1874, de la *Société médicale des hôpitaux.*

M. Féréol présente un malade qui a été adressé par M. le Dr Pichot (de la Loupe), à M. Besnier, lequel, pour le soumettre à un examen suivi, l'a envoyé à la Maison municipale de santé, dans le service de M. Féréol.

C'est un homme âgé de 41 ans, employé au chemin de fer, et chez lequel M. Pichot, avec beaucoup de sagacité, a diagnostiqué un goître exophthalmique. Il offre bien, en effet, la triade symptomatique de la maladie de Graves, c'est-à-dire le goître, l'exophthalmie et les palpitations.

Mais ces symptômes ont présenté dans leur marche quelques particularités insolites. Ainsi, le goître s'est principalement développé du côté droit, on n'y perçoit presque pas de battements, et, selon l'affirmation du malade, il aurait subi une certaine décroissance sous l'influence de l'iode en badigeonnages. L'exophthalmie est assez peu marquée pour que la femme du malade ne s'en soit pas aperçue. Quant aux palpitations, elles sont évidentes, ainsi que la dilatation des gros vaisseaux, un fort bruit de souffle systolique y est perçu, mais le malade n'a remarqué ces battements que depuis un mois, et même, actuellement, il s'en plaint à peine. Cependant, voilà dix-huit mois que le goître a été constaté.

La marche a donc été l'inverse de celle que l'on admet généralement pour la maladie de Graves, où l'exophthalmie et l'hypertrophie thyroïdienne sont considérées comme l'effet direct de la névrose cardio-vasculaire.

M. Féréol ajoute, que ces anomalies sont plus apparentes que réelles. L'unilatéralité du goître et même sa plus grande fréquence à droite ont été plusieurs fois notées dans cette maladie. Les battements thyroïdiens ne sont pas toujours persistants. L'exophthalmie, bien que peu apparente, existe réellement et s'accompagne même d'une légère dilatation de la pupille droite. Enfin, l'inversion des symptômes n'a pas non plus une aussi grande importance qu'elle le paraît, les palpitations pouvant exister depuis longtemps sans que le malade en ait été frappé.

On sait, en effet, que beaucoup de ces malades vont consulter les oculistes avant tous autres médecins, attendu que l'exophthalmie est souvent le premier symptôme qui attire leur attention. Mais ces palpitations inconscientes, que M. Féréol propose d'appeler plutôt une *ataxie cardio-vasculaire*, n'en existent pas moins chez ces malades, souvent depuis longtemps. Il n'est donc pas douteux pour M. Féréol que le malade en question est bien atteint de la maladie de Graves.

Toutefois, ces quelques anomalies ne sont pas les seuls points qui, chez ce malade, doivent fixer l'attention de la société. Le cas est bien autrement complexe. En effet, cet homme, outre les phénomènee que nous venons de relater, présente des troubles nerveux du côté de la sensibilité générale et spéciale, et du côté de la motilité, qui n'ont jamais figuré dans le cadre de l'exophthalmie cachectique. Ces troubles ont apparu en janvier 1874, dix-huit mois environ après l'apparition du goître. A cette époque, le malade fut pris, sans *ictus* apoplectique, d'une violente céphalée avec vertiges, titubation, tremblement, incoordination dans les mouvements, propulsion irrésistible vers la droite, diminution de la force musculaire dans tout le côté droit, diplopie dans certaines positions des yeux, sensation de froid et de chaleur inégalement distribuées à la surface des téguments.

D'ailleurs, jamais de douleurs fulgurantes ou autres, seulement, dysurie assez marquée. Six mois après, vomissements répétés durant trois mois et attribués par le malade à l'usage de la digitale.

M. Féréol passa ensuite en revue chacun de ces symptômes en particulier. Il fait observer que la démarche est incertaine; que, par moments, le pied droit semble légèrement lancé, comme dans l'ataxie progressive; mais que ce qui domine surtout, c'est le défaut d'équilibre, la titubation et la propulsion vers la droite.

Au dynamomètre, la pression de la main droite donne 20, celle de la main gauche, 30 (pression moyenne d'un homme bien portant — 50). Vessie paresseuse, constipation habituelle, tremblement général très-marqué dans le repos, s'exagérant dans les mouvements ; tremblement fibrillaire dans les muscles des quatre membres seulement. Hyperalgésie dans tout le côté droit, diminution de la sensibilité chermique dans le même côté, exagération de la sensibilité réflexe des deux côtés, surtout à droite. Du côté gauche, diminution considérable de la sensibilité à la douleur. La sensibilité électrique et le pouvoir électro-moteur sont conservés à droite comme à gauche. Légère atrophie commençante dans les deux membres droits. La température comparative des deux côtés du corps a été prise : elle donne, pour le côté droit, 36,6 dans l'aisselle et 37,2 au jarret.

L'examen des yeux, pratiqué par M. Galezowski, a montré que

l'acuité visuelle est normale ; il y a paresse du muscle accommodateur et du sphincter irien à droite.

L'épreuve du verre coloré et de la bougie montre qu'il y a de la diplopie à droite, au-dessus de l'horizontale, et donne les autres signes de la paralysie de la quatrième paire droite. A l'ophthalmoscope, on constate seulement que la papille du côté droit est un peu plus pâle, et que les veines y sont plus flexueuses et plus grosses.

M. Féréol fait remarquer la prédominence hémiplégique de tous ces symptômes à droite, concordant avec la prédominence des symptômes d'ataxie vasculaire à droite aussi.

Il ajoute qu'au point de vue de la syphilis et de l'alcoolisme, les renseignements sont absolument négatifs.

Ces symptômes d'ataxie cardio-vasculaire et ces symptômes de parésie sont-ils dus à deux maladies juxtaposées chez le même sujet? Existe-t-il une cachexie exophthalmique et à côté une lésion des centres nerveux? Ces deux maladies sont-elles indépendantes ou liées entre elles à titre de maladie initiale et de complication? Et, dans ce cas, quelle est la maladie qui joue le rôle de complication? Au contraire les deux ordres de symptômes sont-ils sous la dépendance d'une même cause? Enfin, s'il existe une lésion nerveuse, quelle est la nature et quel est le siége de cette lésion? Telles sont les questions que, pour le moment, M. Féréol se borne à poser à la société. (*Gaz. des Hôp.*, 1874.)

INDEX BIBLIOGRAPHIQUE.

FLEURY. — *Essai sur les corps étrangers de la surface de l'œil.* Thèse, 1870.

DURAND. — *Essai sur les cataractes lenticulaires spontanées de l'enfance*, 1874.

Le Rédacteur en chef, Gérant : GALEZOWSKI.

Paris. A. PARENT, imprimeur de la Faculté de Médecine, rue M^t-le-Prince, 31.

RECUEIL

D'OPHTHALMOLOGIE

Avril 1875.

REMARQUES PRATIQUES

SUR LA KÉRATOTOMIE SCLÉRALE

(Procédé de de Graefe).

Par le Dr Cuignet (de Lille).

A dater de l'époque où la kératotomie sclérale de M. de Graefe a fait son apparition dans la pratique, j'ai mis ce procédé à l'épreuve et j'ai pris l'observation exacte de chacun de mes opérés qui sont au nombre de vingt-cinq.

Le procédé a été offert tout d'abord comme supérieur aux autres. Cette circonstance et le patronage du nom très-connu de M. de Graefe lui ont valu d'être de suite expérimenté sur une assez grande échelle.

Chose extraordinaire, cette opération a la bonne fortune d'être bien accueillie, d'être prônée et vantée dans son ensemble et surtout dans ses résultats, et cependant chacun de ceux qui la pratiquent, avec une sorte d'enthousiasme, a modifié quelque chose aux détails du manuel en déclarant que tel côté était défectueux et que, grâce à sa modification, la défectuosité disparaissait tout à fait. Dans ce nouveau couteau de Jeannot, l'un a changé le manche, l'autre la lame, qui les ressorts et même les clous d'attache; de sorte que si, dans une opération unique, on suivait toutes les modifications successivement introduites, on n'aurait plus guère l'opération initiale.

Ainsi, l'écarteur n'est plus le même; le couteau est autre; l'incision a quitté la sclérotique et est sensiblement rentrée dans la cornée surtout par son milieu.

Kystitome, crochets et curettes d'extraction de M. de Graefe ont fait place à d'autres. Quelques-uns ont tout à fait quitté le terrain kérato-scléral de l'incision et sont complètement entrés dans la cornée, mais en s'écartant également de l'ancienne kératotomie.

Il y a donc des dissidents, c'est-à-dire des médecins qui ont ru devoir modifier telle partie de l'opération et successivement toutes les parties. On doit beaucoup s'en étonner; car ceux-là qui suivent le maître de plus près nous ont, dans ces derniers temps, offert des pièces de conviction, des statistiques si favorables, que toute velléité de changement devrait cesser en présence des résultats annoncés. Mais nous nous souvenons que Daviel, l'ingénieux inventeur de la grande kératotomie, avait aussi disposé les chiffres d'une façon un peu trop fantaisiste; que M. de Graefe, lui-même, avait tour à tour préféré l'extraction linéaire modifiée à celle qui était dite simple, qu'il les a successivement vantées avec des chiffres très-favorables à l'appui et, ensuite, abandonnées comme moins méritoires probablement.

De sorte qu'au milieu de ce pêle-mêle d'assertions contradictoires, il est bon que chacun soumette au contrôle de tous les observations qu'il a faites et les résultats qu'il a obtenus, afin que la vérité jaillisse de ces sincères révélations.

Que l'on me permette de venir à mon tour exposer les remarques que j'ai pu faire sur les vingt-cinq opérations de kératotomie sclérale pratiquées par moi depuis l'apparition du procédé jusqu'en 1872.

1° *Chloroformisation.* — La kératotomie sclérale comporte la chloroformisation plus que l'extraction ordinaire. C'est un avantage que la première a sur la seconde, mais qui est diminué par le danger que crée la présence de l'écarteur dans le cas où, l'opération étant à moitié faite et le sujet se réveillant et s'agitant, l'instrument peut être cause d'une forte issue du corps vitré.

2° *Ophthalmostat.*— Le procédé de M. de Graefe exige l'application de l'ophthalmostat, ou plutôt du palpébrostat. Or cet instrument ne se contente pas d'écarter les paupières; il tend à des degrés variés la muqueuse bulbaire qui s'insère au pourtour cornéen, par conséquent autour d'une surface connexe, que cette traction circonférentielle rend plane au moment où, l'incision étant faite et les chambres se vidant, le bulbe peut se débarrasser violemment du reste de son contenu.

Cette action de l'écarteur sur l'œil lui est souvent funeste en déterminant la hernie de l'iris, celle du corps vitré dans la plaie, le déplacement du cristallin en bas, et, finalement, un déplacement de l'hyaloïde et une sortie plus ou moins brusque, plus ou moins abondante de l'humeur vitrée.

D'autre part l'écarteur modifié a un talon très-allongé et qui devrait s'appuyer à la tempe pour que ces déplacements ne se communiquent pas, par bascule, aux extrémités écartantes. Cela n'a pas lieu, malheureusement; car, en raison des différences de conformation, il est rare que les branches et le talon soient complètement en repos par appui régulier.

Je dois certainement à l'emploi forcé de l'écarteur les nombreuses pertes de corps vitré que j'ai eu à déplorer parmi mes vingt-cinq opérations.

Les écarteurs ordinaires ont sur l'instrument de de Graefe, même modifié par M. Liebreich, l'avantage immense d'être tenus par un aide, d'exercer un degré variable d'écartement dans les différents temps de l'opération, de pouvoir porter leur action plus spécialement sur une paupière ou sur l'autre et enfin, en cas d'accident, de pouvoir être retirés avec une extrême rapidité et sans aucun froissement pour l'œil.

L'ophthalmostat ne peut toujours être placé, faute de prise; ainsi quand il y a un symblépharon en bas, quand les culs-de-sac palpébraux sont très-effacés par rétraction de la muqueuse. Dans ce cas le procédé scléral est inapplicable.

D'après mon expérience, l'emploi de l'écarteur est très-dangereux et constitue une des principales défectuosités de l'opération de M. de Graefe. On ne peut malheureusement s'en priver

quand, comme lui, on ouvre l'anneau kérato-scléral en haut; mais il faut ajouter, comme correctif, que cet instrument permet de se passer d'un aide quand on n'en a pas ou qu'on n'en a qu'un mauvais; tandis que, dans la kératotomie ordinaire, il en faut absolument un qui connaisse et pratique son rôle avec une sorte de perfection dans le premier temps.

3° *Pince à fixer.* — Dans le procédé de M. de Graefe on est forcé de maintenir l'œil avec nne pince à fixer mise en bas. Or, cet instrument mord et déchire la muqueuse; il ne peut empêcher l'œil de se porter en dedans; il oppose à l'ascension involontaire et crispée de l'œil pendant le sommeil chloroformique, un obstacle qui n'est pas toujours décisif; il ne peut le faire sans opérer sur le méridien vertical une tension qui se convertit en pression sur la cornée et le reste de l'œil et qui propulse le corps vitré vers la plaie béante; d'où le danger d'une sortie brusque de cette humeur. En outre, quand la pince quitte la muqueuse déchirée par elle, il est fort difficile de la réappliquer après l'incision faite, parce que l'on exerce sur l'œil une pression qui déplacerait l'humeur vitrée vers le haut. Enfin, la pince n'est pas un bon instrument pour presser le bulbe à l'opposé de la plaie et pour chasser le cristallin vers son entrebâillement. Le doigt vaudrait beaucoup mieux.

4° *Couteau.* — Je l'ai toujours trouvé excellent et remplissant parfaitement le rôle qu'on lui fait jouer dans la kératotomie sclérale.

5° *Ponction et contre-ponction.* — L'indication de M. de Graefe est de marcher tout droit vers le centre pupillaire. D'autres ont jugé plus à propos d'aller directement vers la contre-ponction. Dans l'un comme dans l'autre cas on trouve la résistance de l'anneau kérato-scléral et l'œil fuit vers l'angle interne avant que la pointe soit entrée, ce qui augmente la difficulté de la ponction et favorise une rotation de l'œil qui change encore plus les conditions de pénétration et de direction du couteau et oblige à déplacer la main pour remettre le couteau en rapport avec cette nouvelle position de l'œil.

La pointe pénètre à travers un anneau blanc, parfois très-accru par un gérontotoxon, de sorte qu'elle est cachée pour un moment et que sa marche, dans un plan parallèle à l'iris, n'est pas assurée. Il arrive alors qu'on traverse cette membrane, que même on se trouve en arrière d'elle et qu'on est obligé de rectifier ce début de ponction en se retirant d'abord, puis en avançant de nouveau. La muqueuse saigne et l'humeur aqueuse s'échappe un peu, ce qui dissimule le point de ponction et diminue la chambre ; sinon on traverse l'iris.

La pointe du couteau arrivée au centre de la pupille, il faut alors changer de direction, en abaissant la main qui va souvent heurter le talon de l'ophthalmostat, ce qui fait basculer les branches. De plus le couteau force la plaie en s'y tordant, pour ainsi dire, et il l'entaille quelquefois au point de laisser sortir encore une certaine quantité d'humeur aqueuse.

On se dirige alors vers la contre-ponction. Ici la pointe va se cacher vite sous le gérontotoxon et sous le biseau scléral et on le pousse, non plus à vue, mais rationnellement, pour la faire sortir quelquefois, souvent même, à ras de l'attache irienne, c'est-à-dire un peu trop avant dans la sclérotique, ou même à travers l'iris, c'est-à-dire dans la région ciliaire.

Un autre inconvénient de la contre-ponction c'est de soulever la muqueuse avec la pointe du couteau et de la décoller dans une étendue assez grande avant qu'elle se laisse transpercer. Il en résulte que de l'humeur aqueuse s'infiltre tout à coup sous ce soulèvement, l'augmente jusqu'à la ponction et donne lieu à une boursouflure opaque placée entièrement au devant du trajet que le couteau va suivre pour achever la section.

6° *Incision.* — On a donc percé le biseau scléral en deux points opposés et l'on doit compléter l'incision dans l'anneau kérato-scléral.

Plusieurs circonstances s'opposent à ce que l'on suive exactement ce chemin précis.

D'abord, la position du tranchant qui peut ne pas être incliné assez en avant et qui va couper la sclérotique très-haut

en faisant une plaie à lèvres en biseaux très-étendus, ce qui expose à blesser le corps vitré et à créer un mauvais canal de plaie.

Ou bien le tranchant est obliqué trop en avant et l'on achève l'incision dans la cornée, ce qui n'est pas un mal, il est vrai, mais ce qui n'est pas dans la règle.

En second lieu la présence d'un gérontotoxon épais, qui confond sa teinte avec celle de l'anneau kérato-scléral, fait hésiter la main et détermine une fin d'incision qui ne correspond pas exactement à l'indication de M. de Graefe.

En troisième lieu, l'action du couteau qui tend la cornée avant de la couper, la rend blanche et indistincte du pourtour kérato-scléral, de sorte qu'on est porté à compléter l'incision dans la cornée. C'est principalement quand l'anneau kérato-scléral est très-épais et dur que le tranchant du couteau rencontre cette résistance qui oblige à un tiraillement assez prononcé de l'enveloppe oculaire.

Enfin, la formation d'une bourse muqueuse au devant du chemin à suivre oblige souvent à terminer sans bien savoir si l'on est dans la cornée, dans l'anneau kérato-scléral ou dans la sclérotique.

Il y a peu d'inconvénients, il y a même des avantages à terminer l'incision dans la cornée ; mais il est dangereux de se porter trop en haut.

7° *Canal de la plaie.*— La plaie sclérale est faite dans un tissu épais, résistant et quelquefois assez vasculaire ; c'est à cause de cette résistance qu'elle n'a pas toujours les dimensions qu'elle doit avoir. Elle représente un canal un peu plus étroit à son abouchement dans l'œil qu'à son orifice extérieur.

Si cette plaie est trop longue, ses lèvres bâillent et laissent le corps vitré y faire hernie, d'où une cicatrisation cystoïde après une attente un peu longue. C'est le moindre inconvénient, car il y en a d'autres plus sérieux qui sont le flottement du lambeau conjonctival entre ces mêmes lèvres, un défaut consécutif d'occlusion et des inflammations du corps vitré ou des suppurations de la plaie.

Si elle est trop étroite, le cristallin ne peut sortir e il doit être extrait à la curette après fragmentation violente, manœuvre assez rude et traumatisme dangereux, sans compter la fuite d'un des fragments derrière l'iris et les contusions de l'hyaloïde ou de l'iris. Une opération ainsi faite n'a pas de grandes chances de succès.

Or, le procédé de M. de Graefe expose beaucoup à cette insuffisance ou à cette ampliation de l'ouverture kérato-sclérale. Nous avons déjà indiqué les difficultés de la ponction et de la contre-ponction ; ce sont elles qui, contre l'intention formelle de l'opérateur, lui procurent ces plaies inconvenantes, tant par le déplacement en côté et la rotation de l'œil que par la disposition obscure des endroits que le couteau doit percer et ouvrir.

La plaie peut encore être trop haute ou trop basse, par le fait de l'incertitude où l'on est sur le lieu exact de sortie, quand ce lieu, si mathématiquement précisé par l'auteur du procédé, est caché par la bourse muqueuse, par le gérontotoxon ou par le ternissement kératique dû à l'effort de traction du couteau.

On comprend que si elle est trop haute elle est disposée à laisser sortir l'humeur vitrée ; qu'elle s'est faite avec contusion ou blessure de la marge de l'iris ou même du corps ciliaire et qu'elle gêne le curage; que si elle est trop basse, elle ne permet pas une iridectomie circonférentielle ; qu'elle oblige le cristallin à basculer pour venir au dehors ; qu'elle est dans des couches de cornée regardées comme plus disposées à la suppuration ; que l'emploi de la curette est plus nécessaire.

On doit cependant préférer la plaie plus basse à la plaie plus haute qui est embarrassée par la muqueuse, plus éloignée des instruments d'extraction et de curage, plus ouverte aux issues du corps vitré.

8° *Lambeau muqueux.* — Rappelons que la conjonctive enveloppe tout l'anneau kérato-scléral en s'insérant à la cornée même, de sorte que toute incision faite d'après l'indication de M. de Graefe la coupe forcément.

Cette section se fait, tantôt dans la ligne même de celle de la cornée, quand la muqueuse est très-adhérente et ne se décolle

pas ; tantôt dans une ligne plus élevée, quand la membrane se décolle. Ce décollement a lieu soit par l'invasion de l'humeur aqueuse, soit par l'effort du couteau. Nous le regardons comme plutôt fâcheux : 1° parce qu'il cache la ligne obligatoire de section sclérale ; 2° parce qu'il oblige à un rabattage qui prolonge le deuxième temps ; 3° parce que le lambeau muqueux s'interpose quelquefois entre les lèvres de la plaie et ne peut en être séparé ; par exemple quand le corps vitré bave invinciblement ; 4° parce qu'il gêne la pose et l'action des ciseaux courbes au moment où l'iris est attiré dehors et va être coupé ; 5° parce que, d'autres fois, ce lambeau reste sur la cornée ; 6° enfin, parce qu'il donne parfois lieu à une hémorrhagie qui gêne le deuxième et le troisième temps et même s'insinue dans la chambre, ou forme des caillots dans la plaie.

On n'évite la formation le plus souvent intempestive du lambeau muqueux qu'en achevant la section dans la cornée plutôt que dans l'anneau scléral ; mais on ne peut l'empêcher quand elle est due à l'infiltration de l'humeur aqueuse ; à moins de couper la muqueuse à ses points d'attache avant d'achever la section du premier temps.

9° *Iridectomie.* — On sait que des opérateurs préfèrent ouvrir la capsule avant d'avoir excisé l'iris, contrairement au précepte de M. de Graefe, modification peu importante il est vrai ; mais ce qui l'est plus, ce sont les inconvénients inhérents à cette partie de l'opération.

La hauteur de la plaie et la pression de l'écarteur exposent à l'issue brusque de l'iris en boudin allongé et, consécutivement, à un ébranlement qui peut détacher le cristallin et le rendre mobile, à des mâchures, à des débris d'iris lorsqu'on n'a pu le couper nettement à la plaie, ou que cette membrane a été traversée ou lacérée dans le premier temps, au séjour de portions de fibres dans les commissures de la plaie et surtout entre les lèvres muqueuses, à des hémorrhagies quelquefois persistantes, remplissant la chambre et se mêlant ensuite aux débris du cristallin pour en empêcher la résorption et former une cataracte secondaire. Elle expose encore à l'éblouissement par l'ampleur

de la pupille, ou au déplacement de cette pupille qui se porte très en haut par la rétraction des lèvres de la plaie faite à l'iris; à la diminution de la faculté accommodative, enfin à l'abolition de la résistance qui, avant la perte de substance de l'iris, s'opposait aux issues du corps vitré. En outre, l'iridectomie est un temps ajouté à l'opération. Sous ce rapport donc, le procédé opératoire de M. de Graefe s'est compliqué sans aucun avantage et avec beaucoup d'inconvénients.

10° *Kystitomie.* — Elle est évidemment gênée par la hauteur de la plaie, ce qui a obligé les médecins à courber les instruments destinés à lacérer la capsule et en a décidé plusieurs à achever l'incision plus bas, c'est-à-dire dans la cornée. Elle a encore un désavantage, c'est qu'en ramenant le crochet vers le haut de la plaie on rencontre parfois le corps vitré et on ouvre l'hyaloïde; enfin la kystitomie déplace souvent le cristallin en bas parce que l'instrument doit faire un long chemin à la surface de la capsule avant de la déchirer. Or, tout déplacement du cristallin en bas amène le corps vitré à la plaie. On comprend le danger. A coup sûr ce temps opératoire ne s'accomplit pas ici avec la même sécurité que dans la kératotomie cornéenne qui donne une ouverture par laquelle on peut aller directement sur le cristallin.

J'ai observé qu'après la guérison les débris rétractés de la capsule s'amassent à la partie inférieure de la pupille, généralement en adhérence avec la face postérieure et le bord de la marge.

11° *Sortie du cristallin.* — Il va s'échapper par glissement et non plus par bascule, comme dans la kératotomie ordinaire. Ce serait un avantage considérable si, malheureusement, le cheminement et la sortie de la lentille n'étaient si souvent précédés, accompagnés ou suivis de l'issue du corps vitré; si la plaie avait toujours la largeur suffisante pour le laisser passer librement; si la lentille ne se déplaçait parfois vers le bas; si ses attaches à la zone de Zinn étaient toujours faciles à rompre; si l'on n'était assez fréquemment obligé d'employer la curette.

Je cite ces inconvénients, non-seulement parce qu'ils exis-

tent, en effet, mais encore parce qu'ils se présentent plus souvent qu'on ne l'avoue. Quant au dernier, c'est-à-dire à l'emploi de la curette, je n'en fais pas, à beaucoup près, un péché capital. Elle peut et doit être parfaitement innocente quand on la glisse bien entre la lentille et l'hyaloïde ; elle est la seule ressource pour terminer l'opération quand le cristallin fuit en bas ; pour le fragmenter et retirer les morceaux, quand il est trop gros ; mais, tout autant pour ces usages, que pour refouler le corps vitré lorsqu'il se présente à la plaie, je préfère la curette pleine, large et à rebord terminal, au crochet de M. de Graefe. Qu'importe la place plus ou moins grande qu'occupe un instrument dans l'œil alors que l'humeur aqueuse s'est écoulée. Le volume de la large curette n'est donc point un désavantage ; de plus elle chemine avec plus de sûreté que le crochet à la surface de l'hyaloïde et elle ramasse beaucoup mieux le cristallin par sa face postérieure non ouverte. Enfin elle sert au curage mieux que le crochet ne le saurait faire.

12° *Curage.*— Cette partie de l'opération est évidemment plus facile et plus complète ; mais elle est plus dangereuse que dans la kératotomie ordinaire, parce que la curette rencontre toujours l'hyaloïde à la plaie. Pour peu que le corps vitré se soit porté vers cet entrebâillement, les débris cristalliniens refoulés en bas, derrière l'iris, ne peuvent plus être atteints et retirés avec sécurité et l'on est obligé de les abandonner.

13° *Issue du corps vitré.* — Cet accident est un des plus fréquents dans la kératotomie sclérale et c'est celui qui la rend plus compromettante dans son résultat final. Les préoccupations spéciales et les recommandations minutieuses de M. de Graefe, l'insistance avec laquelle il émet la supposition qu'une plaie plus étroite sera un préservatif contre cet accident, mon expérience personnelle, tout indique, en effet, que cet accident est très à craindre par sa fréquence et par ses mauvaises suites. Il est vrai qu'on tente de pallier cette fréquence par une prétendue innocuité des suites, mais on ne saurait donner le change aux médecins expérimentés qui connaissent toute la gravité des issues du corps vitré.

Cet accident est, en effet, singulièrement favorisé par la hauteur de la plaie, par l'excision de la portion correspondante de l'iris, par le mode de kystitomie, par les déplacements du cristallin en bas, par les manœuvres du curage, mais surtout par la pression que l'ophthalmostat exerce sur le globe par l'intermédiaire de la muqueuse bulbaire tenue par lui en état de tension extrême; enfin par les spasmes et crispations des paupières et les efforts convulsifs du bulbe.

La sortie d'une certaine quantité de corps vitré a pour inconvénients principaux d'obliger à supprimer de suite l'ophthalmostat, de tenir la plaie ouverte, de renverser le lambeau de muqueuse sur la cornée ou de l'attirer sur les lèvres de la section par une sorte d'aspiration du vide, de refouler en dehors des parcelles d'iris dont l'excision est devenue impossible, de rendre le curage très-difficile et dangereux, de forcer à hâter la fin de tous les actes opératoires et à faire de suite le pansement par occlusion et compression; enfin de donner lieu à des hémorrhagies profondes, à des décollements de la rétine, à des inflammations simples ou suppuratives du corps vitré et des membranes intra-oculaires.

C'est la pratique qui révèle tous ces inconvénients; aussi ne comprenons-nous pas bien qu'un certain nombre de pertes de corps vitré, signalées dans certaines statistiques, n'aient pas été suivies de résultats plus fâcheux.

15° *Pupille.* — La pupille, telle que la constitue l'opération de M. de Graefe, est d'abord très-grande et occupant l'espace compris depuis le bord supérieur de l'anneau kérato-scléral jusqu'un peu au-dessous du pôle antérieur de l'œil. Puis à mesure que les bords de la section ou du déchirement irien se cicatrisent, chacun à part, ils se rétractent et attirent par en haut le bord inférieur de la pupille. Souvent, très-souvent même, cette attraction est telle que, six ou huit semaines après l'opération, la pupille n'occupe plus que le tiers supérieur du diamètre vertical de l'iris. Or, en haut, elle est en partie couverte par la paupière supérieure; en bas elle est obstruée par les débris recoquevillés de la capsule; de sorte que cette vaste ouverture du

début, que l'on croyait si propre à produire et à maintenir un éblouissement très-gênant, est bien plus étroite, mal située et fréquemment obstruée, du moins à son contour inférieur.

On voit, d'après cette énumération détaillée, que l'extraction sclérale compte bien des inconvénients de manuel opératoire. Si nous l'examinons dans ses suites nous relevons des accidents qui lui sont particulièrement imputables et d'autres qu'elle partage avec les autres procédés de kératotomie; ainsi, les hémorrhagies, la suppuration de la plaie, l'iritis, l'irido-choroïdite, les décollements de la rétine, la fonte purulente, l'obstruction de la pupille, la cataracte secondaire. Nous ne voulons pas établir un parallèle entre les différents procédés de kératotomie; mais nous mettons plus spécialement à la charge de la kératotomie sclérale : 1° sous le rapport du manuel : la nécessité dangereuse de l'ophthalmostat et l'iridectomie; 2° sous le rapport des accidents immédiats : la fréquente issue du corps vitré; 3° sous le rapport des suites : le déplacement de la pupille en haut.

Avant de citer les résultats que nous avons obtenus dans nos vingt-cinq opérations faites en suivant les règles tracées par M. de Graefe, nous désirons présenter l'observation d'un cas dans lequel la kératotomie sclérale nous a offert les difficultés les plus nombreuses.

Homme affecté de cataracte sénile complète et simple; chloroformisation parfaite; ophthalmostat à long talon recourbé vers la tempe. Pour empêcher l'œil de fuir vers l'angle interne je fais opposition de ce côté avec la pique de Pamard. Je ponctionne et dirige la pointe du couteau vers la pupille; puis je la redresse pour aller à la contre-ponction, en abaissant le manche de l'instrument qui rencontre le talon de l'écarteur, lequel communique son déplacement aux branches; celles-ci se relèvent et tendent plus complètement la muqueuse, par conséquent compriment le bulbe indirectement. Il sort un peu d'humeur aqueuse par la ponction et la chambre se rétrécit sensiblement avec un transport de l'iris et du cristallin en avant. Celui-ci est piqué à son centre par la pointe du couteau. Je vais à la contre-ponction et commence la section. L'humeur aqueuse

pressée s'infiltre sous la muqueuse qui se forme aussitôt en ballon, lequel me cache la ligne de section kérato-sclérale. J'achève la section avec un décollement étendu et un grand lambeau de muqueuse. L'iris vient jaillir à la plaie, il est saisi et excisé régulièrement; mais aussitôt un boudin de corps vitré, luisant et noir, remplace l'iris et écarte les lèvres de la division, pendant que le cristallin file en bas. Evidemmeut c'est la pression indirecte de l'écarteur qui détermine et accentue de plus en plus la hernie hyaloïdienne, pression accrue par la crispation des paupières due à un commencement de réveil du sujet. On insiste vigoureusement sur le chloroforme ; mais l'hyaloïde se rompt et l'humeur vitrée bave. De suite je pousse la curette sous le cristallin et je l'amène tout entier sous sa capsule, obligé ainsi de supprimer la kystitomie. Pour ce motif, il vaudrait donc mieux la faire avant l'iridectomie. Je ne perds pas un instant pour ôter l'écarteur; mais on sait que cet instrument ne se place et ne s'enlève qu'avec quelque difficulté. Aussi la perte de l'humeur vitrée est-elle à peu près d'un quart. Le sujet s'est réveillé et s'agite. A cause de cela et de la rupture de l'hyaloïde il y a danger à rouvrir les paupières pour examiner et arranger la plaie, refouler l'iris, rabattre la muqueuse sur l'ouverture opératoire.

Je dois me contenter d'un pansement par occlusion et compression.

Au troisième jour la plaie est en suppuration superficielle.

Au sixième elle est cicatrisée, en bon état ; mais au septième il survient une iritis qui se complique bientôt de choroïdite. Il ne resta finalement à ce malheureux que la vision quantitative.

Issue du corps vitré	8	fois.
Hémorrhagies de l'iris	3	—
Enclavement de fibres iriennes	4	—
Iritis	2	—
Cataracte secondaire	2	—
Phlegmon	3	—
Décollement de la rétine	1	—
Suppurations de la plaie	3	—
Cicatrisations cystoïdes	2	—
Névralgies ciliaires	1	—

Glaucome tardif par suite d'enclavement des fibres iriennes?..... 1 fois.

Quant à la vision, elle fut perdue.

Par phlegmon..... 3 —
Décollement de la rétine..... 1 —
Glaucome tardif (1 an après)?..... 1 —
Irido-choroïdite..... 2 —

Total 7 insuccès sur 25 opérations, autrement dit 28 p. 100.

Cette proportion est, comme on le voit, très-différente de celles qui ont été, dans ces derniers temps surtout, offertes au public médical, puisqu'on n'y accuse que 5 p. 100 d'abord, puis 4 p. 100, puis enfin 3 p. 100 d'échecs complets.

Il est impossible de récuser formellement les statistiques auxquelles nous faisons allusion, n'ayant pas, comme on l'a fait autrefois à propos de Daviel, comme l'a fait Malgaigne à propos de M. J. Guérin, les moyens de les contrôler. Mais je ne puis me défendre d'un grand étonnement et d'une grande défiance à l'égard de ces assertions si favorables pour les opérés et pour le procédé de l'oculiste prussien. Je vais indiquer les motifs polis de ma réserve.

Les inconvénients de la kératotomie sclérale tels que je les ai constatés et énumérés, ou même seulement ses imperfections, si l'on veut, ne permettent pas de supposer, d'espérer, ni d'assurer qu'elle n'entraînera pas fatalement un certain nombre d'échecs immédiats.

Les modifications que ses adeptes les plus fervents ont fait subir à tous les détails de l'opération prouvent, non-seulement qu'ils y ont trouvé ces imperfections et ces inconvénients, mais encore qu'ils ont subi d'abord des échecs contre lesquels ils ont cru devoir se prémunir dorénavant. Or, ces échecs, on n'en parle guère.

Il y a longtemps que, d'un autre côté, j'ai entendu des adeptes de l'abaissement prétendre que cette opération avait toujours, entre leurs mains, un succès complet. Je n'y crois guère.

En troisième lieu, le procédé ne change pas la nature des gens auxquelles on l'applique. Il n'exclut pas les phlegmasi-

ques, les purulents, les strumeux, les cachectiques, les imprudents, les délirants. Autrefois on en signalait en quantité dans les autres opérations et dans celles-là ; mais voilà que tout à coup, la classe embarrassante des opérés malfaisants a disparu.

D'autre part, on n'obtient dans aucune opération importante un si grand nombre de succès. Pourquoi ce privilége, un peu subit, pour une opération complexe, grave, la plus grave qu'on fasse subir à l'œil ?

Je remarque que chaque fois qu'on change un procédé pour un autre, comme un médicament pour un autre, on exalte le nouveau aux dépens de l'ancien qu'on exaltait auparavant aux dépens d'un plus ancien.

Non, non, il n'y a rien de miraculeux en médecine, surtout en médecine opératoire, et nous ne craignons nullement de formuler le doute philosophique en face de ces véritables miracles annoncés *urbi et orbi*.

Du reste, nous finirons bien par être édifiés complètement.

Nous nous résumerons en disant que la kératotomie sclérale nous a paru spécialement applicable aux malades atteints de leucomes exigeant une pupille artificielle, ou de synéchies postérieures, à ceux qui ont une cornée à très-petit diamètre, à ceux qui font craindre par leur brutalité ou leur grossière stupidité, à ceux qui ne peuvent rester longtemps couchés, aux cas où l'on n'a pas l'aide intelligent et expérimenté dont on a si grand besoin dans la kératotomie supérieure ; enfin lorsqu'on n'a pas la main et je dirai aussi le moral à la hauteur de cette kératotomie si belle et si large, si vraiment chirurgicale que l'on désigne sous le nom d'extraction par la méthode française.

Pour les autres cas, j'hésite à croire, d'après la somme des inconvénients relatés, que le procédé de M. de Graefe ait une supériorité quelconque sur la kératotomie ordinaire et je suis même plus disposé à la regarder comme inférieure à cette dernière.

ESSAI DE PATHOLOGIE GÉNÉRALE CLINIQUE

D'APRÈS LES FAITS DE PATHOLOGIE OCULAIRE.

Par le Dr Cuignet, de Lille.

DE LA CICATRISATION.

C'est sur la cornée que l'on peut le mieux suivre le travail de réparation, autrement dit la formation des cicatrices et tous les phénomènes qui s'y rapportent.

PHÉNOMÈNES DIRECTS.

1re *Période.* — Quand une perte de substance affecte la cornée, il se produit tout de suite un afflux sanguin autour de cette membrane : la conjonctive, le tissu cellulaire sous-conjonctival, le tissu sclérotical et l'iris même se colorent d'une multitude de vaisseaux qui sont d'abord les vaisseaux normaux grossis et charriant, non plus seulement un liquide incolore ou peu chargé en globules, mais une masse de globules sanguins arrivant les uns après les autres. Ils s'arrêtent d'abord à la limite de l'insertion kérato-sclérale qui résiste, comme le font les cartilages, les tendons, les os, à la pénétration globulaire; puis l'obstacle est franchi, nous ne savons pas trop bien comment.

Est-ce que les vaisseaux qui apparaissent alors sur ou dans la cornée sont nouveaux ? ou bien ne sont-ils qu'une ampliation de canalicules qui ne charriaient auparavant que des liquides incolores ? Nous accepterions volontiers cette dernière explication, mais avec la réserve de dire que, plus tard, des vaisseaux certainement inédits se constitueront.

Cette pénétration se fait dans un certain ordre : c'est d'abord l'épithélium cornéen faisant suite à la conjonctive bulbaire qui s'imbibe de traînées rouges; puis c'est la cornée dans son épaisseur même. Les canalicules vasculaires sont plus abondants et arrivent plus vite par le point qui est le plus voisin de la perte de substance, parce que l'appel y est plus actif, le foyer d'attraction plus proche.

C'est exactement là ce qui se forme aussi dans les plaies qui intéressent les autres parties du corps, mais avec une rapidité

plus grande, du moins pour les tissus mous, et moins grande pour les tissus fibreux, cartilagineux et osseux. De plus, cette pénétration vasculaire n'y est pas aussi rapide, parce que le foyer d'appel n'est pas si douloureux, ni si excité.

Ces vaisseaux s'arrêtent tous au niveau du vide qui circonscrit la perte de substance; on les y voit sous forme de pannus très-animé. Si on en excise, et qu'on les examine au microscope, on les trouve comme bourrés de globules sanguins, et gonflant singulièrement les bords de la solution de continuité. Ils ont un double rôle : 1° ils apportent le plasma réparateur : 2° ils servent de gangue éventuelle, et peut-être aussi définitive.

Matériaux apportés. — Qu'est-ce que ce plasma? C'est évidemment un composé de liquide amorphe et de globules; c'est un liquide puisqu'il coule quelquefois avec une telle abondance que la réparation ne peut s'effectuer; ce sont aussi des globules, puisque ce liquide est plus ou moins teinté de rouge, de rose ou de jaune. Le liquide provient et des vaisseaux qui en renferment toujours une certaine quantité, et de la trame même de la cornée, car on en constate la présence à la surface de la perte de substance, alors même que le pannus ne l'a pas encore envahie.

Gangue vasculaire. — Les vaisseaux servent en outre à constituer des liens entre les parties séparées et une trame pour le dépôt du plasma. En effet, à la suite des opérations de kératotomie avec entrebâillement des lèvres de la plaie, on voit les vaisseaux se jeter d'une lèvre sur une autre, en passant sur la membranule ou pellicule qui les relie. Ils vascularisent et épaississent cette membranule, et ils en forment bientôt une membrane solide, non-seulement en lui fournissant du plasma, mais encore et surtout leurs propres tubes, les uns parallèles, les autres entrecroisés. Tous les médecins qui ont fait des opérations de cataracte ou d'iridectomie ont observé ces phénomènes dans les cas où les lèvres de la plaie restent en état d'écartement dans toute leur épaisseur.

Quand, au lieu d'une séparation de tissu, il y a une simple

perte de substance, on la voit se combler de la manière suivante : les bords turgescents et gonflés de vaisseaux se rapprochent par cela même, pendant que le fond, également imbibé et tuméfié, se relève ; cette sorte d'œdème s'étend à une certaine distance, et, quelquefois, occupe une grande partie de la cornée. Cela représente très-bien l'état de toutes les plaies lorsqu'elles commencent leur travail de réparation. Peu à peu le creux de la perte de substance se remplit, et il se met bientôt de niveau, ou à peu près, avec la surface dans laquelle il s'était produit. Je n'ai jamais pu analyser au microscope cet amas de matériaux plastiques ; mais je suis bien porté à croire qu'il se compose de liquide épaissi par des globules sanguins décolorés, c'est-à-dire par des globules blancs qui se multiplient extrêmement au sein des tissus envahis par ce qu'on appelle vulgairement l'irritation.

Vaisseaux nouveaux. — Ce plasma déposé, et déjà condensé, ne tarde pas à se garnir de vaisseaux, qui sont, les uns de nouvelle formation, les autres le prolongement de ceux qui venaient attérir sur les bords et à toute la paroi de l'excavation. En effet, le pannus dont avons parlé avance dans tous les sens, et à mesure qu'il trouve des exsudats suffisamment denses pour le supporter ; en un temps, ce qui était auparavant un creux s'est converti décidément en une surface d'abord grisâtre, puis rouge, par l'abord successif du plasma et des vaisseaux.

La nature a alors atteint sa première intention, qui est de combler le vide de la blessure. Elle va en poursuivre une seconde, qui est d'organiser la substance épanchée, laquelle, avons-nous dit, forme un magma soutenu par des filaments vasculaires.

2e *Période.* — *Régression.* — Ce nouveau travail consiste dans la réduction progressive du magma. En effet, on le voit diminuer de saillie, par conséquent d'épaisseur, et prendre un aspect miroitant qui indique que sa surface s'égalise et se polit ; sa densité s'accroît manifestement, ainsi que sa résistance, et déjà même il commence à se rétracter, car l'intervalle comprise

entre les deux lèvres de la plaie diminue de jour en jour. Lorsqu'on a affaire à un écartement des bords, à la suite d'une kératotomie, on ne tarde pas à reconnaître que la distance entre chacun d'eux s'amoindrit. Nous pouvons, sans crainte d'erreur, avancer que ces résultats sont dus à l'élimination lente, mais continue, de la partie aqueuse de ce magma, et du liquide qui pénètre les bords et le voisinage de la plaie.

D'un autre côté, les vaisseaux ont commencé à subir une modification dont on peut facilement suivre le progrès à l'examen de chaque jour. Ils diminuent de nombre et de calibre, c'est-à-dire que leur tube accepte moins de globules, que les parois se rétractent, et que chaque canalicule devient de moins en moins perceptible. C'est, en un mot, une régression dans les particules molles, dans tout ce qui a été l'agent de l'afflux, ou le résultat de cet afflux. Elle doit aboutir à la constitution d'une trame bien vivante, élastique, résistante et du plus petit volume possible. La seconde période n'est à sa fin que quand tout le tissu de remplacement n'est plus pénétré par des vaisseaux visibles, quand il revêt un aspect un peu miroitant, bl anchtre, une surface régulière et ne dépassant plus le niveau général; enfin, quand le globe oculaire perd l'injection qui s'est maintenue tant que l'élaboration formatrice a été très-active.

3e *Période.* — *Densification et rétraction.* — C'est la constitution définitive de la cicatrice. Le dépôt qui la forme exprime de plus en plus les particules liquides qui lui laissaient encore un air mouillé, comme un parchemin humide, et les solides se serrent les unes contre les autres. La teinte devient d'un blanc légèrement bleuâtre, avec des reflets vifs. D'autre part, le dépôt se rétracte et il diminue visiblement d'étendue en tous sens et d'épaisseur. Si la perte en substance a été notable, on reconnaît que la cornée a diminué dans tous ses diamètres par l'effet de la rétraction de la cicatrice. Enfin, la congestion oculaire n'existe plus qu'à l'état latent, facile à se reproduire sous l'influence d'une excitation, mais devenant peu à peu moins intense, plus rare, et enfin tout à fait nulle au moment où le travail de cette troisième phase est complété.

Tels sont les phénomènes mécaniques de la formation des cicatrices de la cornée. Il est facile de les suivre jour par jour, et d'en apprécier l'ensemble et les détails en raison de la position favorable et de la transparence de cette membrane. Nulle part ailleurs on ne pouvait aussi bien saisir toute cette évolution dans les actes successifs qui s'accomplissent depuis l'instant où la solution de continuité a été créée jusqu'à celui où la cicatrice est tout à fait formée.

B. PHÉNOMÈNES INDIRECTS OU PHYSIOLOGIQUES.

C'est dans les premiers temps qu'ils sont les plus accentués ; ils se rapportent à trois chefs principaux qui sont : 1° modifications de congestion ; 2° modifications de sécrétion ; 3° modifications de sensibilité.

1° *Congestion.* — Nous l'avons déjà étudiée en partie lorsque nous avons parlé de l'afflux vasculaire qui se produit à la surface de l'œil, et qui s'étend même aux annexes. Par le nombre et la longueur des vaisseaux, par la tuméfaction, on voit que l'appel a été entendu très au loin, et que toutes les branches vasculaires du voisinage ont été sollicitées à fournir leur contingent. Aussi tous les tissus sont rouges et gonflés à distance, et la chaleur locale s'est accrue très-sensiblement.

2° *Sécrétion.* — En outre de celle qui constitue l'exsudat cicatriciel, il y a une sécrétion très-active, même exagérée de la part de tous les organes voisins préposés aux fonctions de cet ordre : le mucus conjonctival, la graisse meibomienne et les larmes sont non-seulement plus abondants, mais de qualité plus plastique.

3° *Innervation.* — Enfin, le système nerveux qui anime l'organe lésé et ses annexes est dans un état d'éréthisme qui s'élève au ton de la douleur plus ou moins vive ; tout mouvement de ces parties, toute contraction musculaire, tout attouchement est pénible, sinon même insupportable. De plus, des douleurs par sympathie s'éveillent dans des nerfs voisins, dans la 5e paire, et vont porter au loin le retentissement d'un mal cependant très-borné. La cicatrice elle-même est insensible.

Nous venons de représenter le mode le plus simple de formation des cicatrices. Dans le cas adopté, la série des phénomènes mécanico-physiologiques n'est interrompue par aucune entrave, et les trois périodes s'accomplissent régulièrement. Mais il n'en est pas toujours ainsi : des accidents interviennent souvent; ils constituent la pathologie des cicatrices, que nous allons étudier aussi. Mais, auparavant, nous devons examiner si le travail de réparation, de cicatrisation, des pertes de substances de la cornée a son analogue dans les autres organes, et si les actes successifs de la formation cicatricielle qui se passent ici ont leurs analogues ailleurs, et s'ils peuvent servir à éclairer la pathologie générale.

Similitudes. — Les choses se passent de la même façon dans les autres tissus : partout nous apercevons d'abord un afflux, puis une rougeur qui dénotent une grande activité de la part de la circulation; mais nulle part ailleurs on ne distingue aussi bien la turgescence de toutes les branches vasculaires, puis l'abord régulier des vaisseaux et leur progression méthodique. Nulle part aussi bien on ne peut reconnaître la formation de vaisseaux nouveaux, et leur double rôle au sein du magma cicatriciel. En effet, nous avons vu que : 1° ils apportent des matériaux; que 2° ils aident à constituer une trame, une partie de la gangue cicatricielle.

Cet abord des vaisseaux jusqu'aux lèvres de la plaie est-il toujours nécessaire pour la réparation ? Nous croyons que oui ; car si menue et si centrale que soit une plaie de la cornée, elle excite tout d'abord une vive réaction dans son voisinage, et, si ce n'est avec nos yeux, du moins avec des instruments grossissants, on finit par apercevoir des filaments rouges qui franchissent le cercle périkératique, et qui aboutissent à la blessure. Que s'ils n'y peuvent arriver, ou si la réaction ne se forme pas, la réparation n'a point lieu.

La période de régression a également lieu dans toutes les plaies. En pathologie générale, on dit que ce sont les vaisseaux sanguins qui l'opèrent en emportant la portion inutile des matériaux qu'ils avaient apportés. Cela est bien probable, quoi-

qu'on ne voie pas ce travail mécanique avec les yeux du corps. Mais on doit l'admettre par induction. En effet, si le nombre des vaisseaux nécessaires vient à diminuer tout à coup, ou si tous s'effacent, la régression s'arrête et la cicatrice reste à l'état incomplet.

Ce que nous ne pouvons ni apercevoir, ni inférer, c'est le comment de ces deux mouvements d'afflux et de régression. A la rigueur, on pourrait dire que les vaisseaux épanchent facilement des liquides dans une perte de substance par leur bouche coupée, ou par leur extrémité récente et encore mal close ; mais comment les reprennent-ils ? car leur méat ouvert ou perméable dans les premiers jours a dû finir par se fermer. Bornons-nous donc à constater la part visible de ces deux phénomènes.

La 3e période est extrêmement accentuée dans les grandes cicatrices de la cornée, puisque cette membrane y perd de ses mesures diamétrales, mais elle est bien plus prononcée encore à la suite des grandes plaies des parties du tronc et des membres. La densification du plasma et le retrait du tissu cicatriciel sont du domaine de la plus vulgaire observation.

Par conséquent, nous sommes en droit d'attribuer à toutes les plaies le même mode de réparation qu'à celles de la cornée, et de juger par les unes de ce qui se passe pour les autres.

Durée. — Cette évolution réparatrice parcourt ses périodes en un temps qui varie selon la grandeur de la plaie, selon la nature du tissu, et enfin selon la période, la dernière étant toujours la plus longue et se prolongeant quelquefois pendant deux années. Elle dépend aussi des conditions générales de santé du sujet, et, bien entendu, du traitement plus ou moins judicieux. Sous le rapport du tissu on peut dire que plus il est dense, et plus le travail sera prolongé. Aussi, les pertes de substances de la cornée en particulier mettent-elles, pour se combler, et les grandes plaies, pour se fermer solidement, un temps évaluable en moyenne à quelques mois.

PATHOLOGIE DE LA CICATRISATION.

Nous allons examiner, dans chaque période successivement, les entraves que peut subir la cicatrisation des plaies.

1re *Période.* — C'est celle de l'afflux et de la congestion initiale. Tous les ophthalmologistes savent que quand une plaie de la cornée est environnée par une réaction trop vive, c'est-à-dire par des vaisseaux très-nombreux, et très-colorés, elle ne se cicatrise pas. Les signes de cette réaction sont cette multiplicité et cette turgescence des vaisseaux, le gonflement de la plaie ou du voisinage, l'abondance des sécrétions locales, la douleur ressentie à l'organe même et dans des points circonvoisins, le spasme qui anime toutes les parties musculaires. Dans cet état, les phénomènes de la réparation sont suspendus, soit à cause de l'abondance, de la trop grande fluidité des humeurs propres à la réparation, soit à cause de leur transformation en suppuration, ou enfin à cause de l'interruption même de la circulation et de la cessation de l'apport des matériaux nécessaires, autrement dit par la mortification.

Tous les ophthalmologistes savent également que cette situation est avantageusement corrigée par des déplétions sanguines, par l'immobilisation, par les révulsifs et les calmants, et que la cicatrisation ne reprend son cours régulier que quand cet excès de travail organique, ou quand sa déviation ont été modifiés en sens inverse.

D'autres fois, c'est l'insuffisance de la congestion locale qui cause et maintient la suspension de la réparation. Ainsi, quand il n'y a pas, ou qu'il y a très-peu de vaisseaux afférents à la plaie, celle-ci reste momentanément, ou indéfiniment dans son état primitif : le plasma réparateur n'est point apporté, ni épanché ; des vaisseaux ne viennent pas former gangue pour joindre une lèvre de la plaie à l'autre lèvre. Le travail est donc nul ou stationnaire. C'est alors que les médecins expérimentés s'adressent à des excitants, soit généraux, soit locaux, pour amener la plaie au degré de congestion nécessaire à toute réparation organique.

Enfin, on sait très-bien que les causes principales qui décident cet excès de congestion sont la nature plus ou moins contuse de la plaie, et son étendue, la présence de corps étrangers, l'exposition de l'organe aux excitants généraux et locaux, les soins défectueux, la sensibilité extrême du sujet, et que celles

qui maintiennent, au contraire, l'insuffisance de la congestion, sont d'un ordre tout à fait opposé.

Nous devons en conclure que, pour les plaies de toutes les régions du corps, ainsi que pour celles de la cornée, il y a des obstacles de la même espèce, et que le véritable moyen d'obtenir une réparation prompte consiste dans l'obtention et le maintien d'une congestion modérée.

2e *Période.* — C'est celle de la régression. Nous avons dit qu'elle se compose de plusieurs phénomènes principaux, qui sont : 1° la résorption de la partie liquide du plasma; 2° l'effacement progressif des vaisseaux ; 3° la disparition de la réaction voisine. Or, chacun de ces phénomènes peut s'écarter du type que nous venons de décrire, par suite la phase dite de régression peut être troublée de plusieurs manières.

Ainsi, la partie liquide du plasma peut ne pas se résorber. On reconnaît ce défaut à ce que les bords de l'ulcération cornéenne restent boursouflés, opaques. Si cette ulcération est tout à fait périphérique, on voit que la lèvre extérieure reste épaisse, d'un rose opaque, et que ces caractères, pour être tantôt un peu plus, tantôt un peu moins accentués, n'en persistent pas moins, pendant un temps qui dépasse de beaucoup la moyenne de durée de la période à laquelle ils appartiennent. On observe ce fait d'une manière plus accentuée dans les pustules périkératiques arrivées à leur développement sans suppuration, ou arrêtées dans leur résorption par cette stase chronique. On l'observe encore dans les plaies cutanées, dont les bords restent boursouflés, quoique froids et presque indolents, et où la cicatrisation ne fait plus aucun progrès pendant un temps plus ou moins long.

Le deuxième phénomène, qui est l'effacement progressif des vaisseaux, peut également être arrêté dans son cours. Alors, on voit peu à peu les vaisseaux, animés du début, être remplacés par des canalicules noyés dans le plasma qui entoure l'ulcère, canalicules de teinte noirâtre, tortueux, se réunissant pour constituer une ou quelques branches d'origine d'un développement anormal comme calibre, comme teinte, comme sinuo-

sités et d'aspect tout à fait veineux. L'excès de cette disposition fautive peut revêtir absolument l'aspect de petites varices. Du reste, c'est également ce qu'on observe dans des plaies cutanées de petite ou de grande dimension. Lorsqu'elles sont assez étendues, on reconnaît autour d'elles un bourrelet comme cicatriciel, entourant l'ulcération centrale et entouré des vaisseaux altérés dont nous venons de parler. Dans quelques cas, ces vaisseaux sont devenus absolument variqueux.

Dans cet état, la réaction caractérisée par la rougeur de voisinage, par les douleurs locales et réflexes, par l'accroissement et la fluidité des sécrétions, par la photophobie, s'est amortie, quelquefois même a complètement disparu, et l'on aperçoit très-bien qu'il n'existe plus qu'une plaie atonique, indifférente à elle-même et à tout ce qui l'avoisine, n'ayant point ou plus de réaction propre, et n'en suscitant ni n'en recevant aucune de la part de l'organisme auquel elle appartient.

3e *Période.* — Enfin, la réduction du tissu réparateur est tantôt empêchée par cette stase qui la précède, et tantôt par un vice afférent à ce phénomène lui-même. Dans ce cas, la cicatrice s'est faite, mais elle reste opaque et épaisse; parfois même elle s'accroît en densité et en dureté, et elle offre les traits en diminutif de la kéloïde cutanée. C'est au centre de la cornée et des staphylômes, à la suite des perforations, qu'on rencontre spécialement ces cicatrices défectueuses.

Dans les trois périodes dont nous venons de constater les accidents, il peut survenir un ralentissement, un arrêt ou une modification dans la réparation et dans la cicatrisation définitive par la formation ou le dépôt de substances, les unes étrangères, les autres spéciales à l'organisme. Dans la première catégorie, nous devons citer les dépôts salins provenant des médicaments employés en poudres ou en dissolutions; tels les sels de plomb, d'argent, d'opium. Dans la seconde, nous signalerons l'infiltration par de la substance granuleuse, quelquefois par des cellules pigmentaires, ou graisseuses, et, enfin, par les matières salines devenant crétacées, qui sont charriées, apportées et déposées à la surface des ulcères par les vaisseaux, et

qui, ou bien s'opposent à la réparation, ou bien se renferment dans le tissu de cicatrice lui-même, et en modifient la nature.

Toutes ces défectuosités de réparation des plaies et ulcérations de la cornée ont leurs analogues dans l'économie entière, dans toutes les autres régions et dans tous les autres tissus. On peut les y observer dans les trois périodes du travail réparateur, et elles reçoivent, de l'étude de celles de la cornée, une sorte de lumière qui fait mieux comprendre la nature du défaut, ses caractères propres et les moyens susceptibles de le corriger.

PARALYSIES DES MUSCLES DE L'ŒIL

Par le Dr Cuignet.

Mlle V..., âgée de 7 ans et demi, m'est présentée le 19 décembre 1874, offrant un strabisme convergent gauche, déclaré à la suite d'une chute sur la tête il y a six jours. C'est une enfant intelligente, qui se prête volontiers aux expériences et répond très-correctement aux questions qui lui sont adressées.

Je lui fais tenir un verre rouge devant l'œil droit; sa mère la surveille de manière qu'elle garde une bonne position, c'est-à-dire la tête bien droite, et je promène la bougie devant elle. Des réponses de l'enfant j'obtiens alors les renseignements suivants :

1° La diplopie est homonyme.

2° Elle s'accuse de plus en plus dans la moitié gauche du champ visuel, et elle s'atténue, puis s'efface dans la moitié droite.

3° Quand elle regarde dans le haut et à gauche, la diplopie est toujours homonyme ; mais l'image fournie par l'œil gauche est plus basse que celle fournie par l'œil droit; quand elle regarde à l'horizon, les deux images sont à la même hauteur; quand elle regarde en bas et toujours à gauche, bien entendu, l'image

fournie par l'œil gauche est plus haute que celle fournie par l'œil droit.

La diplopie est donc telle que les images prennent un degré de superposition dans les positions de haut et de bas, et que cette superposition est contraire dans chacune de ces positions opposées.

J'ai indiqué, dans un travail précédemment inséré au Recueil, que ce mode de diplopie est spécial à la paralysie de la 6e paire, qu'il est pathognomonique et sert à différencier cette paralysie d'avec celle des obliques. J'ai expliqué sa production par un surcroît d'énergie dans les muscles droit supérieur, pour l'élévation du globe, et droit inférieur pour son abaissement, surcroît dû à la diminution ou à l'abolition de la force du droit externe, et j'ai montré par un exemple opposé, c'est-à-dire par une rétraction ou excès de force d'un droit externe ou d'un droit interne, que, dans ce cas directement contraire, les muscles droit supérieur et droit inférieur perdaient de leur action sur le bulbe, ce qui donnait lieu à une diplopie absolument différente de la précédente, autrement dit à l'élévation de l'image de l'œil à muscle rétracté pour les positions de haut, et à son abaissement pour les positions du bas.

2° M. X....., âgé de 36 ans, vient me consulter le 12 mars de la présente année, pour une diplopie qui gêne beaucoup le regard dans les positions de gauche. Les mouvements des deux yeux se font bien, mais l'abduction de l'œil gauche est incomplète d'une petite quantité.

En maintenant le malade dans une bonne position et en plaçant le verre rouge devant l'œil droit, il annonce de la diplopie homonyme dans les confins extrêmes de sa gauche. Quand il regarde en haut, l'image gauche est un peu plus basse, et, quand il regarde en bas, elle est un peu plus haute. Mais je n'obtiens ce renseignement qu'après avoir beaucoup insisté et avoir renouvelé les épreuves. En raison du degré médiocre de l'affaiblissement musculaire, la diplopie ne s'obtient que quand le muscle affecté se fatigue. De plus, il m'a fallu surveiller la position de la tête toujours prête à s'incliner pour redresser les images, et neutraliser la diplopie.

J'ai constaté cependant que la diplopie superposée contraire peut s'observer dans les affaiblissements les moins prononcés du droit externe, et qu'il suffit de la rechercher avec intelligence et persistance pour l'obtenir avec son caractère suffisamment déclaré.

D'après la difficulté que j'ai éprouvée pour obtenir ce signe, d'après l'insistance qu'il m'a fallu mettre à le rechercher, d'après son caractère fugitif dans ce cas, je présume que si je ne l'avais pas rencontré dans mes observations précédentes, c'est autant pour ne l'avoir pas assez poursuivi que par défaut réel de son existence dans certains cas très-atténués ou compliqués de paralysie externe.

Depuis environ un an, il s'est présenté à mon observation deux autres paralysies du droit externe et deux du grand oblique. En les étudiant avec soin, j'ai constaté, comme précédemment, que celles du droit externe offraient la diplopie à superposition contraire, tandis que celles de la 4e paire offraient la superposition constante, c'est-à-dire l'image de l'œil paralysé toujours plus basse.

Paralysie du petit oblique du côté droit. — Image de l'œil gauche inclinée.

Cette observation est intéressante à deux points de vue : d'abord à cause du siége de la paralysie, ensuite à cause de l'image dans l'œil non paralysé.

M. D..., âgé de 23 ans, vient me consulter le 27 mars 1875, pour un état oculaire qui lui est très-desagréable. Il dit que depuis dix à douze jours il voit double. Cela l'a pris presque subitement, à la suite de maux de tête sus-orbitaires, tantôt du côté droit, tantôt du côté gauche, de quelques vertiges et de sensations de fourmillements dans le côté gauche du corps.

Il se présente la tête penchée en avant et un peu inclinée vers l'épaule droite, la face un peu tournée à droite, et il regarde les objets en les plaçant ainsi vers sa gauche. Il dit que dans cette attitude il est moins gêné par la diplopie.

S'il se redresse, il cligne et ferme l'œil gauche, afin de voir simple avec l'œil droit seul. S'il ne cligne pas, il voit double.

Dans cette position, on voit que l'œil droit est légèrement proéminent en avant, qu'il semble être un peu plus bas et plus en dedans, et enfin que la pupille est en état de mydriase moyenne.

Si je mets un bandeau sur l'œil gauche, et que je fasse marcher le malade devant lui, il éprouve une angoisse puis un vertige qui l'obligent bientôt à s'arrêter, ou gênent considérablement sa marche. Si je lui demande de suivre une ligne droite tracée sur le sol, il en dévie à droite.

En sollicitant les mouvements des yeux, je constate que l'un et l'autre ont une excursion à peu près normale dans tous les sens, mais que l'œil droit ne peut pas se porter autant en dehors que l'œil gauche; il s'en faut à peu près d'un millimètre, et que, de plus, quand je l'attire très à droite, il oscille un peu, comme pris de fatigue.

Quand je demande une excursion en haut aux deux yeux, l'œil droit semble toujours rester un peu plus bas que le gauche.

Quand je fais fixer avec l'œil gauche, le droit est un peu en bas et en dedans; si alors je fais fixer avec l'œil droit, il se retire et se porte un peu en dehors, pendant que l'œil gauche monte un peu et se porte en dedans.

Je conduis le malade dans la chambre obscure, et, lui faisant tenir un verre rouge devant l'œil gauche, je le soumets aux épreuves habituelles, dont voici le résultat :

Image double homonyme, celle de l'œil droit toujours un peu plus haute et à écartement latéral toujours plus accentué que celui en superposition.

L'écartement, latéral cesse dans les positions d'extrême gauche; mais il se rencontre par instants dans la position du bas et gauche.

L'écartement, dès qu'on commence à manœuvrer en sens contraire, est très-accentué en face et s'accroît de plus en plus vers la droite.

Il diminue dans les positions diplopiques du haut, et s'accentue dans celles de l'horizon, encore plus dans celles du bas.

La superposition est faible partout. Elle diminue dans les positions du haut. Elle s'accentue dans celles du bas.

Partout l'image de l'œil droit est plus haute que celle de l'œil gauche.

Je demande au malade, qui est très-instruit et très-intelligent, s'il voit double une baguette blanche tenue perpendiculairement devant lui, à distance de 1 mètre et demi. Il me répond qu'il en voit deux, et que celle de droite est un peu plus haute. Je lui demande si l'une d'elles est inclinée. Il me répond très-nettement, à plusieurs reprises, et en me désignant du doigt la place occupée par l'image, et son mode d'inclinaison, que l'image de gauche est penchée à gauche par le haut, qu'elle s'écarte de celle de droite par le haut. Il n'y a pas à en douter : c'est bien l'image de l'œil non paralysé qui est inclinée; résultat que j'ai, du reste, annoncé dans une précédente communication.

Lorsqu'on fait le schema des images diplopiques, de la manière analogue à celui que nous avons fait ailleurs, en supposant le malade devant soi, on voit qu'en effet l'image de l'œil gauche sain, représentée par les raies ponctuées, est seule inclinée; que la diplopie est homonyme; qu'elle augmente à droite et s'efface à gauche; qu'elle diminue en haut et s'accroît en bas; qu'elle est avec superposition dans laquelle l'image de droite est constamment la plus haute.

Je complétai ces épreuves par une autre ayant pour objet d'expliquer l'attitude du malade. Je lui demandai, pendant qu'il était en bonne position verticale, comment il arrivait à effacer la diplopie. Je le vis alors pencher la tête en avant et vers l'épaule droite, et tourner la face vers la droite. Il me dit que, pendant ce changement d'attitude, l'image de droite s'abaissait, se rapprochait et se mettait à niveau de celle de gauche, puisqu'en tournant la face vers la droite les images se réunissaient; d'où la disparition des doubles.

Résumons maintenant les signes précédemment reconnus : attitude spéciale, saillie du bulbe droit avec adduction et abaissement d'un faible degré, excursion à peine diminuée en dehors; mydriase, diplopie homonyme avec image droite, tou-

jours plus haute. Ce sont évidemment des signes de paralysie oculaire. Quelle est-elle?

La diplopie homonyme annonce qu'elle est convergente ; l'accroissement de la diplopie dans les positions de droite, et l'aspect de l'œil droit qui est saillant, mydriatique et déplacé, annoncent que cette paralysie affecte l'œil droit, c'est-à-dire les abducteurs de l'œil droit. Quels sont ces abducteurs? Le grand oblique, le petit oblique et le droit externe.

Est-ce le grand oblique qui est atteint? Non, car sa paralysie est plus accentuée, à images plus écartées, à image de l'œil paralysé plus basse dans les positions diplopiques ; elle est exempte de mydriase.

Est-ce le droit externe? Non, car la diplopie est à écartement latéral très-accentué, avec superposition en haut contraire à celle du bas, sans mydriase, avec abduction très-limitée.

On ne pensera pas qu'il y ait, au lieu d'une paralysie, un spasme dans les muscles opposés, car :

1° Le spasme est irrégulier;

2° Il faudrait qu'il atteignît en même temps le droit interne et le droit inférieur;

3° Il ne s'accompagne pas de mydriase, ni d'inclinaison d'image, ni de diminution constante de l'abduction.

Il ne reste plus à admettre que la paralysie du petit oblique. Est-ce bien ce muscle qui est atteint, et les signes que nous venons de relever sont-ils bien les signes propres de la paralysie de ce muscle? Nous n'hésitons pas à répondre que oui.

On sait que ce muscle attire l'œil en haut et en dehors, et qu'il le fait tourner sur lui-même. Lorsqu'il est paralysé, l'œil soumis aux antagonistes est attiré en bas et en dedans et tourne dans le sens du grand oblique seul. Eh bien ! c'est là la position prise par l'œil dans le cas présent. L'attitude correctrice de la face et de la tête, l'aspect de l'œil, la nature de la diplopie, tout l'indique. Cet œil reste toujours plus bas et plus en dedans que l'autre.

Le nerf qui anime le petit oblique donne les filets ciliaires ; aussi la pupille est-elle en mydriase. Ce qui annonce, soit dit en passant, que c'est le nerf du muscle et non le muscle lui

même qui est malade, différence capitale pour le pronostic, et aussi pour la symptomatologie, car dans la paralysie musculaire du petit oblique, le nerf resterait sain et la pupille normale, à moins que le filet ciliaire ne soit formé, comme cela arrive quelquefois, par l'oculo-moteur externe.

Le petit oblique n'est pas un puissant abducteur. Aussi, voyons-nous dans l'observation présente, comme dans les deux précédentes, que l'excursion du bulbe en dehors est à peine modifiée.

Nous pouvons maintenant résumer les signes spéciaux de la paralysie du petit oblique :

Protrusion légère,
Excursion en dehors peu affaiblie,
Bulbe un peu plus bas et en dedans,
Mydriase (conditionnelle),
Diplopie homonyme à image toujours plus haute,
Attitude de la tête penchée du côté de l'œil affecté, en avant, avec la face tournée du même côté.

Quant à l'inclinaison de l'image, elle n'est point telle que l'indique la théorie. J'ai déjà avancé que fort souvent cette inclinaison porte sur l'image de l'œil sain, et je me suis proposé de réunir tous les cas de ce genre observés par moi. Ils ne me paraissent pas encore assez nombreux, et, de plus, je ne possède pas l'explication de cette anomalie apparente. Je me bornerai donc à citer le fait, sans en tirer un signe propre à la paralysie du petit oblique, et je réunirai plus tard toutes les observations que j'aurai rencontrées.

J'ai signalé, au debut de celle-ci, le clignement de l'œil gauche non malade. Dans deux cas précédents, j'avais également constaté, avec une certaine surprise, que les malades fermaient de préférence l'œil sain. En cherchant l'explication de cette autre anomalie, j'ai trouvé que l'un de ces malades avait une cataracte commençante à l'œil non dévié, et que l'autre ne pouvait fermer par clignement volontaire que son œil sain. Dès lors ils étaient obligés, pour éviter la diplopie, de se servir de l'œil strabique seul, malgré le vertige, malgré le déplacement et la déformation des objets perçus par cet œil. Mais, dans ces

cas, ils prennent une attitude plus correctrice de la tête et de la face, et ils arrivent à la maintenir et à contracter un véritable torticolis dépendant de l'état oculaire.

Dans un premier travail sur la paralysie du petit oblique, j'ai indiqué les mêmes signes que précédemment, et j'ai noté les différences qui existent entre la description clinique faite par moi, et la description théorique faite par notre honoré confrère anglais, le Dr Wells. J'en signale une autre ici, c'est que la diplopie ne se montre pas dans une moitié du champ visuel, mais dans les 4/5es, et qu'elle ne s'efface, par fusion des images, qu'à l'extrême gauche, quand c'est l'œil droit qui est paralysé. Mais je constate aussi une différence avec ma première observation, dans laquelle j'ai trouvé la superposition plus accentuée en haut qu'en bas. Ici le malade a indiqué le contraire. Mais ce sont là des points délicats, où les dires des malades manquent peut-être d'exactitude complète, et où, à défaut de cette circonstance, le strabisme secondaire peut introduire quelques éléments de discordance apparente. C'est à revoir à l'aide d'observations subséquentes.

Wells fait une supposition rationnelle, quand il dit que le malade doit voir moins double en bas, et qu'à cause de cela il doit marcher avec la tête renversée en arrière. Mais la clinique indique tout à fait positivement que, dans tous les cas de diplopie paralytique, les images se rapprochent lorsqu'on regarde en haut, et s'écartent lorsqu'on regarde en bas, effet dû probablement à l'action contentive des paupières supérieures, qu'on a omis de faire entrer en ligne de compte. C'est pour cela que les malades portent la tête en avant et regardent en dessous. Le mien est un nouvel exemple de cette règle.

En tout cas, je maintiens les remarques déjà faites au sujet de ma première communication sur la paralysie du petit oblique, et j'espère que, si les rédacteurs des *Annales* se sont naïvement scandalisés, les lecteurs de ce journal habituellement mieux inspiré et mieux surveillé, ni notre excellent confrère Wells ne trouveront à s'insurger contre mes études cliniques.

Dr CUIGNET.

DU GLAUCOME HÉMORRHAGIQUE

Par le Dr Edmond Hache.

(Suite et fin.)

Obs. IV. — Galezowski (idem).

M. M..., employé de bureau, vint me consulter, le 20 octobre 1871, pour son œil gauche, dont la vue s'était subitement abolie, au point qu'il ne pouvait plus distinguer que les gros objets. Il n'aperçoit même pas les gros caractères.

A l'examen ophthalmologique, je constate des hémorrhagies très-nombreuses occupant le segment postérieur de l'œil; la papille en est en partie recouverte. Rien dans la choroïde ni ailleurs. L'œil n'est point dur; la chambre antérieure et l'iris conservent leur état normal. Rien du côté du cœur. L'application de sangsues à l'anus et quelques purgatifs sont les seuls moyens prescrits.

Au commencement de l'année 1872, le malade est pris de douleurs atroces dans cet œil, et ces névralgies sont occasionnées par un glaucôme aigu ayant tous les caractères typiques de la maladie. Je pratique l'excision de l'iris huit jours après. Les douleurs cessent, l'inflammation diminue, le malade va bien, et les lèvres de la plaie restent en coaptation. Le cinquième jour, les douleurs reparaissent, et je constate que la cicatrice est soulevée par une sorte de kyste séreux. J'incise largement toute cette poche kystique, il s'en écoule pendant cinq minutes une grande quantité d'humeur aqueuse. Le malade est soulagé et reste pendant huit jours sans souffrances.

5 février. De nouvelles douleurs, moins violentes, nécessitent une nouvelle incision. Il s'écoule encore beaucoup d'humeur aqueuse. A partir de ce moment, la plaie se cicatrise régulièrement, et l'œil se guérit.

On voit immédiatement la ressemblance qu'il y a entre ces deux observations. Dans les deux cas, on trouve une longue période stationnaire. Dans le premier surtout, cette période dure plus d'un an, et l'on doit remarquer que, pendant tout ce temps, l'état du fond de l'œil ne change pas ; les apoplexies rétiniennes sont toujours visibles. Ce fait mérite d'être signalé, car il peut

aider au diagnostic. En effet, dans la rétinite hémorrhagique, il est rare que les taches ecchymotiques ne soient pas disparues après une durée aussi longue, et le fait de la non-résorption des hémorrhagies doit faire craindre une altération profonde des parois du système circulatoire intra-oculaire, et l'apparition des phénomènes de glaucome.

Peu de jours après l'iridectomie, surviennent de nouvelles douleurs accompagnées d'une dilatation kystique due au soulèvement de la cicatrice incomplètement formée. Ces deux faits sont évidemment liés à la même cause, une nouvelle augmentation de tension, qui doit être combattue par de nouvelles paracentèses. L'iridectomie n'a donc point donné ici ses résultats ordinaires. Cependant, dans le premier cas, bien que l'on ait pu croire la guérison complète, on a vu que, au bout d'un certain temps, les douleurs ont reparu avec la même intensité, et on a dû recourir à l'énucléation pour soulager le malade. Le second malade n'a pu être suivi comme le premier, de sorte que l'on ne connaît pas le résultat définitif de l'opération.

Quoi qu'il en soit, on voit que, dans ces deux cas, ce n'est pas à l'iridectomie, mais à des paracentèses répétées, qu'est due l'amélioration survenue; on peut se convaincre de plus que, dans le premier au moins, l'iridectomie et les paracentèses n'ont fait qu'enrayer pendant quelque temps la maladie, et ne l'ont nullement guérie.

Obs. V. — Recueillie à la clinique de M. Galezowski.

Mme R..., âgée de 69 ans, demeurant à Plaisance, vient à la consultation le 15 avril 1874. Elle raconte qu'au commencement de mars 1872, elle a perdu la vue de l'œil gauche. Elle dit que cet accident n'est pas survenu brusquement, mais elle ne peut pas préciser le temps que l'affection a mis pour arriver au point où elle est aujourd'hui. Elle ne voit presque plus et a de la peine à distinguer les gros objets. Le champ visuel n'est point rétréci. L'œil a une consistance normale ; la conjonctive, la cornée, l'iris, la chambre antérieure, ne présentent rien de particulier. Il n'existe aucune douleur.

A l'ophthalmoscope, on constate de petites hémorrhagies rétiniennes très-nombreuses; la papille et la macula sont difficiles à délimiter et sont recouvertes de taches hémorrhagiques. La première

ne présente point d'excavations. Les vaisseaux rétiniens sont assez difficiles à suivre.

La malade n'accuse aucun antécédent de goutte ou de rhumatisme. Elle n'a point d'affection cardiaque.

On lui ordonne de légers purgatifs et quelques sangsues.

Le 26 mai elle revient avec tous les symptômes d'une iritis aiguë, mais en même temps on peut constater l'existence d'un épanchement sanguin dans la chambre antérieure.

On lui fait faire des frictions avec une pommade morphinée. Les douleurs diminuent, mais l'hyphéma persiste; il n'y a pas de synéchies, la pupille est mobile et régulière.

Tout à coup, quinze jours environ après le début de l'iritis, surviennent de violentes névralgies périodiques qui envahissent le cuir chevelu. L'œil durcit, la cornée se trouble et l'hyphéma augmente sensiblement. Nous assistons à une attaque de glaucôme. La malade, que rien n'a pu soulager, consent à se faire opérer, et le 23 juin on pratique une large iridectomie.

Dès le lendemain, les souffrances ont disparu, la plaie va très-bien; la cicatrisation se fait très-régulièrement. Bientôt, l'œil devient le siége de nouvelles douleurs. Celles-ci sont continues, mais peu intenses, et ne gênent point trop la malade.

6 juillet. L'œil est toujours rouge, dur, douloureux à la pression. Les douleurs profondes et obtuses déjà signalées persistent, et la pommade morphinée ne peut les calmer. La malade, qui voyait encore un peu de cet œil après l'opération, a perdu depuis complètement la vision. A l'ophthalmoscope, il est impossible d'éclairer le fond de l'œil, il y a un épanchement sanguin dans le corps vitré.

Depuis cette époque, j'ai revu plusieurs fois la malade, et j'ai toujours constaté le même état : rougeur et dureté de l'œil, douleurs obtuses continues, et impossibilité d'éclairer le fond de l'œil.

Je considère l'iritis comme un phénomène de simple coïncidence. Je ne crois pas que l'on puisse lui attribuer l'éclosion du glaucome. Notons encore ici l'impuissance de l'iridectomie. On ne peut pas en effet considérer la malade comme guérie; cet état de l'œil qui est rouge, dur, douloureux; cette hémorrhagie du corps vitré, survenue après l'opération, prouvent bien qu'ici, comme dans l'observation III, il n'y a pas guérison, mais amélioration temporaire. Je puis me servir de cet adjectif, avec d'autant plus de raison que, dans ce cas, l'excision de l'iris n'a pas amené une cessation complète des phénomènes glaucomateux, mais semble avoir fait passer la maladie de l'état aigu à

l'état subaigu. En un mot, je crois qu'ici comme dans le fait du marquis X..., il y a à craindre une récidive.

Obs. VI. — Recueillie à la clinique de M. Galezowski.

Mme D..., âgée de 52 ans, demeurant à Nogent-sur-Marne, se présente le 19 mai 1874 à la clinique de M. Galezowski.

On ne trouve point d'antécédents goutteux ni arthritiques; mais on peut constater un souffle cardiaque au premier temps et à la pointe, dénotant une insuffisance mitrale. L'artère radiale ne semble ni rigide ni sinueuse.

La malade est hypermétrope et n'a jamais eu d'affections oculaires.

Le 16 mai, dans l'après-midi, elle s'aperçoit qu'elle voit trouble de son œil droit. Ce trouble, survenu tout à coup, augmente rapidement, et le soir elle ne peut plus lire.

Le 19, elle vient à la consultation, et l'on constate les phénomènes suivants :

La vision de l'œil droit est presque abolie; il n'y a ni injection ni dureté de l'œil ; l'iris présente une coloration normale, mais est un peu paresseux.

A l'ophthalmoscope on reconnaît immédiatement une rétinite hémorrhagique. Toute la rétine est parsemée de taches ecchymotiques; on les remarque surtout plus nombreuses au pourtour de la papille. La macula en est également couverte. Ces taches sont échelonnées très-visiblement le long des vaisseaux. Les veines sont tortueuses et gorgées de sang. Il n'y a point de traces d'exsudations blanches ni d'excavation glaucomateuse.

Un mois se passe ainsi sans aggravation sensible, mais aussi sans amélioration aucune. La malade ne voit plus, mais ne souffre pas. Tout à coup, le 25 juin, des névralgies très-intenses se déclarent. Elle revient à la consultation, et l'on reconnaît immédiatement un glaucome aigu.

L'œil est fortement injecté, dur, larmoyant. La pupille est dilatée; l'iris présente une coloration rougeâtre due à la dilatation énorme de ses vaisseaux. La cornée est terne, la chambre antérieure rétrécie et le contenu légèrement troublé.

Rien ne peut la soulager, et le 7 juillet elle se décide à laisser pratiquer la paracentèse. Après avoir plongé le couteau dans la chambre antérieure, près du bord adhérent de l'iris, on incisa la cornée d'arrière en avant, dans une étendue de quelques millimètres. M. Galezowski espérait, par cette légère modification, permettre un écoulement plus facile et plus durable d'humeur aqueuse et obtenir ainsi une diminution plus grande de la tension oculaire. Au moment de

l'opération, la malade eut des douleurs atroces dans toute la tête; mais bientôt toute souffrance disparut.

Le 10. Elle se plaint de picotements dans l'œil. Il y a un léger enclavement de l'iris entre les lèvres de la plaie; la réduction spontanée peut être espérée. On lui recommande simplement le repos.

Le 16. La hernie irienne est réduite; les douleurs n'ont point reparu; mais l'œil est toujours très-rouge, et la pression provoque des souffrances assez vives.

Le 18. Réapparition des douleurs avec une intensité presque aussi grande qu'auparavant. Injection de morphine.

Le 20. L'injection n'a pas calmé les souffrances. On fait appliquer un vésicatoire derrière l'oreille et saupoudrer la surface dénudée avec du chlorhydrate de morphine.

Le 22. Les moyens employés n'ont produit aucun soulagement. On essaie encore différents médicaments, mais toujours en vain. Enfin, pour la délivrer définitivement, on lui propose l'énucléation. Mais depuis lors la malade n'a plus reparu, et l'observation reste forcément incomplète.

Bien que l'on ne connaisse pas l'issue de la maladie, cette observation n'en doit pas moins être regardée comme un type du glaucome hémorrhagique. Les trois périodes y sont bien distinctes, et réunissent à peu près tous les symptômes que j'ai décrits plus haut. Les résultats incomplets qu'avait donnés l'iridectomie, dans les cas déjà cités, avaient conduit M. Galezowski à ne plus pratiquer cette opération dans cette forme de glaucome. On voit par ce fait que la ponction simple, même modifiée de façon à permettre l'écoulement d'une grande quantité d'humeur aqueuse, n'a pas donné ce que l'on en attendait.

Telle est la marche de la plupart des glaucomes hémorrhagiques. Mais tous les cas ne présentent point la même régularité. Certains glaucomes, dus également à une altération des vaisseaux, peuvent se montrer sous une forme un peu différente, mais doivent cependant rentrer dans le cadre du sujet que je traite. Les faits précédents forment la règle ; ceux qui vont suivre sont les exceptions.

Il n'est pas très-rare de voir survenir dans le courant d'un glaucome confirmé, des hémorrhagies oculaires plus ou moins graves. Tantôt, et le plus souvent, ces hémorrhagies arrivent à la suite d'un traumatisme (iridectomie, paracentèse, etc.); tantôt

au contraire, elles se montrent spontanément, sans qu'aucune cause extérieure puisse être invoquée. Les premières n'ont aucun rapport avec le glaucome hémorrhagique; elle sont dues, comme l'a avancé de Graefe, à une diminution trop brusque de la tension intra-oculaire, et n'entrent pour rien dans le pronostic. Elles n'ont aucune influence fâcheuse, ni sur la marche du glaucome, ni sur les résultats de l'opération. Quant aux secondes, elles reconnaissent des causes différentes et doivent être divisées en deux catégories. Les unes sont dues à la gêne circulatoire causée par le glaucome lui-même. Ce sont en général des hémorrhagies veineuses, dont la gravité est en rapport avec l'abondance, et qui guérissent en même temps que le glaucome. Les autres sont liées à l'artério-sclérose et présentent souvent une gravité plus grande. Ce sont les cas dans lesquels on trouve ces dernières hémorrhagies, qui doivent, selon moi, faire partie des glaucomes hémorrhagiques.

L'artério-sclérose est l'indice d'un processus actif et ne doit pas être rangée, je crois, parmi les lésions secondaires dues au glaucome lui-même. L'excès de tension intra-oculaire amène, au bout d'un certain temps, des altérations dans les membranes de l'œil ; mais ces altérations proviennent d'un défaut de nutrition ; il y a alors atrophie et dégénérescence graisseuse, et non prolifération cellulaire.

Je n'ai pas eu l'occasion d'observer des faits de ce genre, aussi je ne peux que citer le résumé de deux observations de Pagenstecher.

Obs. VII. — (Loc. cit.)

M. F..., de H..., âgé de 60 ans, jouissait d'une bonne santé quand, au milieu de l'année 1870, il fut pris d'une paralysie du trijumeau qui amena l'inflammation de la cornée de l'œil gauche, la perforation et la phthisie du bulbe.

Le 10 août 1874, alors que la cornée n'était pas perforée, survint un commencement de glaucome dans l'œil droit. Ces symptômes disparurent bientôt et revinrent trois semaines après. Depuis, l'œil est dur, la chambre antérieure est rétrécie.

Au commencement de septembre, on ne peut constater ni diminution du champ visuel, ni pouls artériel, ni excavation glaucomateuse. Le malade lit le n° 2 de Jæger.

A la fin de novembre, il perd tout à fait la puissance visuelle de l'œil droit. On reconnaît un épanchement sanguin considérable, et de nombreuses petites ecchymoses couvrent toute la rétine. Autour de la papille, quelques petits vaisseaux sont fortement distendus. Quelque temps après, cet état empira, et le 5 décembre 1870, voici quel était l'aspect des deux yeux.

Œil gauche. — Cornée plate, remplacée par du tissu cicatriciel; presque plus de chambre antérieure; anesthésie complète de la cornée et de la conjonctive bulbaire. Sensibilité des paupières normale. Bulbe douloureux. Augmentation de tension. Absence totale de perception lumineuse.

Œil droit. — Bulbe proéminent; tension fortement augmentée; aplatissement de la chambre antérieure et propulsion de l'iris en avant. Les milieux sont transparents et on peut apercevoir un large épanchement sanguin sur la rétine. La papille est entourée d'un grand nombre d'extravasats surtout en haut et en dehors. Il n'y a pas de diminution du champ visuel (bien que la perception soit affaiblie). Le malade voit des cercles irisés autour des lumières et lit difficilement le no 14 de Jæger.

Il existe alors une singulière liaison sympathique entre les deux yeux. Le travail, en fatigant l'œil droit, amène dans l'œil gauche un sentiment de douleur accompagné de fortes névralgies ciliaires. En evanche, l'œil droit souffre, aussitôt que des douleurs, soit spontanées, soit provoquées, se montrent dans l'œil gauche. Alors surviennent des névralgies ciliaires du côté droit; l'œil rougit, la puissance visuelle diminue, et le malade voit les cercles irisés autour des flammes.

On fait l'énucléation de l'œil gauche le 6 décembre 1870, et à partir de ce moment les douleurs cessent petit à petit, la puissance visuelle revient graduellement, la tension diminue, au point que le 15 janvier elle est presque normale. Pendant ce temps, les taches hémorrhagiques ont un peu diminué, surtout au centre. Les ecchymoses périphériques n'ont guère changé d'aspect. A cette époque la vision est presque revenue; le malade lit le n° 5 de Jæger.

Le 17. Il est pris d'une pneumonie lobulaire qui marche assez rapidement vers la guérison. Au début de cette affection on put constater une légère augmentation de la tension oculaire, et une diminution de la vision. Ces deux symptômes ne durèrent pas longtemps. Pendant sa convalescence, le patient fut frappé d'une paralysie faciale gauche qui guérit assez rapidement aussi. Enfin, à la fin de février, le malade va bien, et l'œil droit se trouve dans l'état où il était le 15 janvier.

Pagenstecher fait remarquer que les diverses affections qui

sont survenues chez ce malade sont évidemment liées à une artério-sclérose généralisée, et il croit que l'on doit admettre que l'hémorrhagie rétinienne reconnaît la même cause. Il en fait donc, comme moi, un glaucome hémorrhagique, bien que les phénomènes glaucomateux aient apparu avant les hémorrhagies.

Comment se fait-il que plus loin il décrit sous le nom de *glaucome avec hémorrhagies*, des faits analogues à ceux-ci, où les symptômes se sont présentés dans le même ordre, et dans lesquels il a vu l'artério-sclérose du système circulatoire intra-oculaire ?

Obs. VIII. — Il s'agit d'une dame R..., âgée de 65 ans, qui, deux ans auparavant, a perdu l'œil droit en quelques semaines, au milieu de grandes souffrances. Elle éprouve encore depuis lors des névralgies ciliaires qui reviennent de temps en temps. La cornée est très-trouble, il n'y a plus de perception lumineuse.

Quatre mois avant de se présenter à Pagenstecher, des phénomènes analogues se sont montrés dans l'œil gauche. Plusieurs saignées ont été déjà inutilement pratiquées. Quand elle vint trouver Pagenstecher, l'œil était dur, les milieux transparents; il y avait une excavation marquée, et la rétine était parsemée de petites apoplexies.

On fit l'énucléation de l'œil gauche, et l'examen histologique permit de constater des altérations secondaires nombreuses, siégeant surtout dans la cornée et la sclérotique. Mais ce que je tiens à signaler, c'est qu'il existait « de nombreuses hémorrhagies rétiniennes liées à une artério-sclérose assez avancée. Les capillaires avaient des parois épaissies et étaient le siége de varicosités. »

Il me semble que ce fait doit rentrer dans les cas dont je parle. A mon avis, l'œil gauche était atteint de glaucome hémorrhagique, et l'œil droit fut pris deux ans après d'une affection semblable. Je ne vois pas l'utilité de donner une dénomination différente aux cas de ce genre, l'artério-sclérose constatée est ici, comme dans les observations citées précédemment, l'unique cause du glaucome et des hémorrhagies.

PATHOGÉNIE.

Avant d'entrer dans l'étude de la pathogénie de cette maladie, il me semble nécessaire d'établir qu'il n'y a pas simple coïnci-

dence entre les deux faits fondamentaux suivants : hémorrhagies rétiniennes et phénomènes glaucomateux.

Je sais bien que M. Coppez, dans un article publié dans les *Annales d'oculistique*, ne veut voir dans ce rapprochement qu'un pur effet du hasard. Mais à ses assertions sans faits et sans preuves j'opposerai l'autorité de de Graefe. J'ai déjà dit ailleurs que cet observateur distingué avait eu l'occasion de voir plus de 20 cas de glaucome hémorrhagique. Eh bien ! de Graefe, après avoir suivi ces cas attentivement, s'appuyant sur leur développement, leur marche, leurs particularités toujours les mêmes, et surtout sur cette impossibilité de les combattre par l'iridectomie, de Graefe, dis-je, déclare qu'il ne peut admettre une simple coïncidence, une complication purement accidentelle ou exceptionnelle.

Il serait, en effet, bien extraordinaire que, dans près de 40 cas, et les seuls observés, le hasard ait groupé les symptômes de façon que tous les faits aient un air de famille incontestable. Non, la similitude complète qui existe entre ces faits ne peut laisser croire qu'ils soient fortuits, et prouve bien qu'il doit y avoir une liaison entre ces deux symptômes : hémorrhagies rétiniennes et phénomènes glaucomateux.

Quelle est cette liaison ? C'est ce que nous allons chercher.

Et d'abord, est-ce un rapport de cause à effet ? Peut-on dire que c'est l'hémorrhagie qui a causé le glaucome ? Doit-on regarder la forme hémorrhagique comme un glaucome secondaire dont la cause première résiderait dans l'hémorrhagie rétinienne ? Je ne le pense pas.

Remarquez de suite qu'il s'écoule toujours un intervalle assez long, quinze jours à six mois, entre le début des hémorrhagies et l'apparition du glaucome. Ce n'est donc pas à l'augmentation de tension que pourrait amener l'hémorrhagie que l'on peut attribuer le glaucome, puisqu'il se montrerait immédiatement après la rupture vasculaire, comme on le voit quelquefois à la suite d'épanchements considérables dans l'intérieur de l'œil.

Pourrait-on croire, avec plus de raison, que les phénomènes glaucomateux sont dus à l'irritation produite par cet épanchement pathologique ? Mais, on s'en souvient, pendant la période

stationnaire, non-seulement il n'y a pas le moindre signe de processus irritatif, mais on constate même quelquefois une légère amélioration.

L'hémorrhagie, ou la lésion rétinienne qu'elle occasionne, peut-elle, par l'intermédiaire des nerfs ciliaires, influer sur la tension intra-oculaire?

Il me semble bien difficile d'admettre que la lésion rétinienne, ou l'épanchement sanguin, abstraction faite des altérations des parois vasculaires dont je parlerai tout à l'heure, puisse, par ce moyen, amener les phénomènes glaucomateux. En effet, je dirai avec de Graefe, que « l'on peut à peine présumer que la rétine ait une influence sur la pression intra-oculaire, puisque son action est si complètement étrangère au système des nerfs ciliaires. Et d'ailleurs, ne voit-on pas tous les jours que les affections de la rétine en général, même celles qui sont accompagnées des mêmes produits pathologiques, ne donnent pas lieu au glaucome, quand il n'y a pas préexistence d'altérations du système circulatoire. »

Enfin, pour en finir avec ce rapport de causalité qui existerait entre l'hémorrhagie et le glaucome, peut-on dire que les hémorrhagies sont le résultat de la gêne circulatoire occasionnée par le glaucome lui-même ?

Je ne le crois pas non plus. Tout au plus pourrait-on admettre ce fait quand les symptômes glaucomateux, comme cela arrive quelquefois, précèdent les hémorrhagies. Mais quand les hémorrhagies surviennent quinze jours, six mois et plus, avant que le glaucome n'apparaisse, comment admettre que celui-ci ait pu avoir une influence quelconque sur celles-là ?

Mais, même dans le premier cas, comme j'espère le démontrer tout à l'heure, les hémorrhagies et le glaucome reconnaissent une seule et unique cause : les altérations vasculaires.

Ainsi donc, il n'y a point de rapport de causalité entre ces deux faits. Ce n'est ni l'hémorrhagie qui amène le glaucome, ni ce dernier qui donne lieu aux hémorrhagies.

C'est qu'en effet ces deux symptômes ont une cause unique que j'ai déjà nommée : l'altération des vaisseaux de l'œil.

L'anatomie pathologique et la marche des phénomènes ont

suffisamment prouvé, je crois, que ces lésions étaient primitives, et non secondaires. D'un autre côté, l'artério-sclérose est dans ces cas la cause tellement évidente des hémorrhagies rétiniennes, qu'il serait oiseux de chercher à démontrer ce fait.

Mais quelle est l'influence des altérations du système circulatoire intra-oculaire sur l'apparition du glaucome? Cette influence est-elle directe ou indirecte? En un mot, le glaucome hémorrhagique est-il secondaire ou primitif ?

De Graefe avait très-bien vu les différences qui existent entre ces cas et les glaucomes ordinaires. On ne pouvait les classer à côté de ceux-ci. Admettant d'ailleurs une cause unique pour la production du glaucome, il en fit de suite un glaucome secondaire. Mais à quoi fallait-il le rattacher? Deux lésions existaient : l'hémorrhagie et les altérations vasculaires.

J'ai montré tout à l'heure comment de Graefe avait écarté la première cause ; restait donc la seconde. Il considéra l'affection comme un glaucome secondaire, dépendant de l'altération du système circulatoire, de l'artério-sclérose.

Ce n'était pas tout d'admettre la chose, il fallait l'expliquer. On va voir combien fut difficile cette explication.

Il écrivit d'abord que l'artério-sclérose était le stimulus qui devait éveiller les phénomènes glaucomateux. C'était se payer de mots, et de Graefe le comprit, car, dans le même article, on peut lire cette opinion : « Les altérations vasculaires doivent amener une tonalité différente dans les nerfs vaso-moteurs et secréteurs, d'où le glaucome. »

On remarquera d'abord le vague de la première proposition. Quant à la seconde, de Graefe a pris le soin de la réfuter lui-même, puisque plus haut, à propos des altérations de la rétine, il avoue que le système rétinien ne peut avoir aucune influence sur les nerfs ciliaires, qui sont les nerfs sécréteurs de l'œil. Or, de Graefe, en émettant cette dernière hypothèse, ne pouvait avoir en vue que le système de la rétine, puisque les altérations de la choroïde n'étaient pas encore connues.

Mais, si les altérations de la rétine ne peuvent amener une tonalité différente dans les nerfs vaso-moteurs et secréteurs,

celles que j'ai décrites dans la choroïde ne peuvent-elles jouer ce rôle ?

Pourquoi avoir recours à une hypothèse toute gratuite ? Pourquoi ne pas admettre qu'il se passe ici dans l'œil les mêmes faits que l'on voit se produire dans les autres régions, dans des conditions identiques ; et, sans chercher une influence que nous ne pouvons démontrer, pourquoi ne pas faire intervenir directement les altérations vasculaires ?

En effet, deux faits principaux ressortent clairement de l'exposé anatomo-pathologique : je veux parler du rétrécissement du calibre des vaisseaux, et de la rigidité et de l'épaississement de leurs parois. Que se passe-t-il dans ces conditions ? Voici comment Rindfleisch explique les effets produits par ces lésions sur la circulation : « La rigidité est cause que la quantité de force d'impulsion du cœur se transforme, en partie du moins, en chaleur, et est perdue pour la circulation. La rigidité épuise donc l'impulsion cardiaque, et diminue par cela même la vitesse du sang dans les parties situées au delà des points rigides. L'épaississement et le rétrécissement des vaisseaux produisent le même effet, mais d'une manière directe. Ils créent des plans inclinés qui s'opposent au courant sanguin, et transforment en pression une partie plus ou moins grande de la vitesse, ou l'absorbent comme choc. Au delà des vaisseaux rigides et rétrécis, le sang circule donc plus lentement qu'à l'état normal. »

Ce ralentissement de la circulation, dû aux altérations artérielles, augmenté par les varicosités que l'on rencontre dans les premières ramifications veineuses, met le sang dans de mauvaises conditions pour vaincre la résistance que lui offriront à sa sortie du globe les veines altérées et la sclérotique hypertrophiée. Dès lors, il est facile de comprendre qu'il y aura augmentation de transsudation et diminution de résorption, d'où exagération de tension intra-oculaire, et par conséquent apparition des phénomènes glaucomateux.

Pagenstecher, tout en admettant que c'est aux altérations vasculaires que l'on doit rapporter le glaucome, fait jouer à la rétine le rôle principal dans cette anomalie sécrétoire. Mais je crois qu'il serait difficile de démontrer que le cercle restreint de

la circulation rétinienne peut donner lieu aux phénomènes glaucomateux ; aussi Pagenstecher sent-il le besoin de faire intervenir un autre facteur. Il pense qu'à côté des altérations si profondes qui existent dans la rétine, la sclérotique doit être également altérée, et il ajoute que cet épaississement et cette perte d'élasticité du tissu sclérotical viennent aider le trouble circulatoire de la rétine.

Cette hypertrophie de la sclérotique a déjà été constatée plusieurs fois par Cusco et par Coccius; on l'a vue mentionnée de nouveau dans le cas que j'ai examiné. Sans oser affirmer que cette lésion existe dans tous les cas de glaucomes hémorrhagiques, je crois que les altérations des parois vasculaires, et l'âge des personnes chez lesquelles on rencontre cette maladie, peuvent permettre de regarder comme probables cet épaississement et cette perte d'élasticité de la sclérotique.

Cependant, je pense qu'avec ces deux facteurs, il serait encore bien difficile de faire éclater un glaucome. L'épaississement et la perte d'élasticité n'interviennent ici que comme une barrière plus résistante à l'extension de cette membrane. Leur rôle est purement passif, et, pour que les symptômes glaucomateux apparaissent, il faut une exagération de tension intra-oculaire, que la rétine seule, je crois, ne peut amener.

Les altérations qui siégent dans la choroïde me semblent au contraire très-propres à produire et à expliquer tous les phénomènes. N'est-ce point une véritable membrane vasculaire ? N'est-elle point en rapport avec les portions ciliaires, qui président à la tension intra-oculaire ? Les lésions décrites au début de ce travail, montrent le trouble circulatoire qui règne dans tout le tractus uvéal. Il n'est pas nécessaire de répéter ce que j'ai dit tout à l'heure à propos des conséquences du ralentissement du cours du sang ; c'est cette gêne circulatoire, qui se fait sentir surtout dans les parties les plus éloignées, c'est-à-dire dans les portions ciliaires, qui amène directement l'augmentation de tension intra-oculaire, d'où le glaucome.

Cette interprétation des faits anatomo-pathologiques permet d'expliquer facilement tous les symptômes.

Les hémorrhagies apparaissant tout d'abord sur la rétine : ce

sont en effet les vaisseaux rétiniens qui le plus souvent sont les premiers et les plus fortement altérés. Plus tard apparaît le glaucome.

Que s'est-il passé pendant la période stationnaire ? L'artério-sclérose, faisant des progrès continuels, a gagné le tractus uvéal ; l'altération vasculaire amène l'augmentation de tension et le glaucome. Les douleurs deviennent bientôt continues et atroces; c'est que, comme il ne se fait pour ainsi dire pas de résorption, l'excès de pression ne fait qu'augmenter, et cette exagération toujours croissante provoque la continuité et l'intensité des névralgies. Enfin les altérations si profondes des vaisseaux expliquent comment, dans presque tous les cas, la maladie est incurable, et pourquoi l'iridectomie ne donne pas ici les résultats merveilleux qui suivent habituellement cette opération.

Quant à ces observations dans lesquelles le glaucome précède les hémorrhagies, on ne peut que supposer ce qui suit : il est probable qu'ici les vaisseaux de la choroïde, affectés avant ceux de la rétine, ont amené l'exagération de tension, alors que la lésion rétinienne n'avait pas encore donné lieu aux hémorrhagies. Mais, sous l'influence des progrès de l'artério-sclérose, on voit bientôt survenir les effusions sanguines. Celles-ci sont probablement encore accélérées par la gêne circulatoire qu'amène l'excès de tension elle-même.

DIAGNOSTIC ET PRONOSTIC.

J'ai peu de chose à dire sur le diagnostic de cette affection. J'ai déjà avoué que, dans les premières périodes, il était presque impossible, actuellement du moins, de distinguer le glaucome hémorrhagique, de la rétinite du même nom. Cependant, quand on verra survenir des hémorrhagies rétiniennes dans le courant d'affections liées à une artério-sclérose généralisée, on devra se tenir sur ses gardes, car le glaucome arrive quelquefois dans ces circonstances. D'un autre côté, si l'on remarque que les exsudats hémorrhagiques ne se résorbent point, bien que le début de l'affection soit déjà éloigné, on devra craindre l'apparition de phénomènes glaucomateux ; car le défaut d'absorption dans

l'intérieur de l'œil est souvent l'indice d'altérations profondes du système circulatoire intra-oculaire.

Quand la maladie est à la troisième période, il suffit de savoir reconnaître un glaucome, pour faire le diagnostic, si toutefois on a constaté antérieurement les hémorrhagies. Si cela n'a pas été fait, on se guidera sur les hyphémas, les épanchements sanguins dans le corps vitré et les antécédents. Si ces moyens de diagnostic manquent, on attendra la fin de l'attaque pour voir si l'ophthalmoscope peut donner quelques renseignements.

Le pronostic est toujours grave. La vision est presque invariablement perdue, et l'on sera malheureusement trop souvent obligé de recourir à l'énucléation, soit pour délivrer le malade des névralgies intenses qui le tourmentent, soit pour préserver l'autre œil.

Le second œil est, en effet, menacé de diverses affections. Ainsi, sur 22 cas relevés par de Graefe, 10 fois l'œil sain n'a rien éprouvé, — 5 fois on vit survenir des hémorrhagies, mais sans glaucome, — 6 fois le second œil fut pris de la même affection et la vue fut complètement perdue, — dans un cas enfin le glaucome hémorrhagique atteignit les deux yeux à la fois.

Quoi qu'il en soit, les faits observés sont encore trop peu nombreux, pour que l'on puisse établir dans quelles proportions on doit craindre l'apparition du glaucome dans l'œil sain. Tout ce que l'on peut dire aujourd'hui, c'est qu'un glaucome hémorrhagique est toujours une menace pour l'autre œil, et qu'après cet avertissement, le malade ne saurait prendre trop de précautions pour écarter de l'œil sain toutes les causes qui peuvent influencer le système circulatoire intra-oculaire.

ÉTIOLOGIE.

Ce n'est point en analysant les faits observés jusqu'ici, que l'on peut établir une étiologie rigoureuse. On sait que l'affection est une manifestation d'un processus morbide général. Toutes les causes qui peuvent amener l'artério-sclérose sont donc capables de donner lieu au glaucome hémorrhagique. Ces causes, je les ai trouvées énumérées et développées dans la thèse de M. Llouville : ce sont principalement l'âge, l'alcoolisme, la

goutte, le rhumatisme, les maladies du cœur, la maladie de Bright.

L'âge surtout est une des causes les plus remarquables. En effet, le glaucome hémorrhagique ne se montre guère avant 50 ans, et la plus grande majorité des cas se rencontre entre 60 et 70 ans.

Quant aux autres causes, M. Liouville a montré que souvent ces affections amenaient des altérations vasculaires généralisées; elles peuvent donc à bon droit être invoquées, quand il s'agit d'une maladie occasionnée par une localisation du même processus.

TRAITEMENT.

La thérapeutique, dans cette forme de glaucome, est malheureusement à peu près impuissante. Les opérations chirurgicales elles-mêmes ont, en général, donné des résultats mauvais ou incomplets. Ces essais, quoique peu encourageants, ne doivent cependant pas arrêter les spécialistes.

Tant que le glaucome n'est pas encore déclaré, tant qu'il ne s'agit que de l'hémorrhagie rétinienne, on peut espérer faire rétrograder l'affection, et retarder l'apparition du glaucome. Pour cela, on prescrira un régime très-sévère; on interdira tout travail qui pourrait amener la fatigue oculaire, et on aidera ces moyens hygiéniques par quelques laxatifs légers et par l'usage des acides minéraux. Mais il ne faut pas ajouter trop de confiance à ce traitement. De Graefe cite, en effet, un cas dans lequel le malade, bien qu'il eût suivi très-exactement son régime, fut pris cependant, à l'époque ordinaire, de symptômes glaucomateux. On le voit, il y a bien peu de chose à faire dans les deux premières périodes, et d'ailleurs, le traitement est d'autant plus difficile à instituer, que l'on ne peut pas savoir si l'on a affaire à une hémorrhagie simple, ou si celle-ci se compliquera plus tard de phénomènes glaucomateux. Cependant, dans tous les cas où quelque cause pourrait faire croire à la possibilité de cette éventualité, on devra toujours prescrire un régime très-sévère et l'absence de travaux fatigants.

Une fois le glaucome déclaré, a-t-on plus de ressources? loin

de là. Si l'on a recours à l'iridectomie, qui donne de si beaux résultats dans le glaucome ordinaire, on voit que chaque nouvelle opération amène un nouvel insuccès.

Quelques faits rapportés par Laqueur et Coccius, l'observat. IV de mon travail (au sujet de laquelle je ne suis pas complètement édifié, car le malade n'a pas été suivi), semblent démontrer que l'opération a quelquefois réussi. Mais ces cas sont bien peu nombreux à côté de ceux où l'excision de l'iris, non-seulement n'a donné aucun résultat, mais a parfois amené la perte complète et rapide de l'œil, par les hémorrhagies qu'elle a occasionnées.

Au début, de Graefe, découragé par les insuccès qu'il avait eus, avait abandonné l'iridectomie dans cette affection. Ranimé par le fait de Coccius, il se remit à pratiquer la pupille artificielle, mais sans avoir de meilleurs résultats. Aussi, dans son dernier travail, écrit-il qu'il vaut mieux recourir de suite à l'énucléation; car l'iridectomie ne donne ordinairement qu'un soulagement passager, et n'arrête jamais complètement la maladie. Tôt ou tard, il faut sacrifier l'œil : mieux vaut donc le faire de suite, dit-il; on épargne ainsi des souffrances au patient.

Je pense aussi que l'iridectomie doit être abandonnée dans le glaucome hémorrhagique; car on sait que cette opération favorise les hémorrhagies dans les glaucomes ordinaires, et il se pourrait que cet effet habituel, venant s'ajouter à la tendance naturelle aux ruptures vasculaires, qui existe dans cette forme de la maladie, fasse prendre à l'affection une marche plus rapide et grave. De Graefe signale après l'excision de l'iris, dans ces cas, l'apparition d'hémorrhagies plus nombreuses, d'épanchements dans le corps vitré amenant la perte rapide de la vision. L'observation V est également un exemple de la mauvaise influence de l'iridectomie sur le glaucome hémorrhagique. Mais, si l'iridectomie ne donne pas de résultats, doit-on pour cela recourir immédiatement à l'énucléation? Les lésions profondes, qui sont la cause première de la maladie, laissent en effet peu de chances d'obtenir de l'amélioration. Cependant, je crois que, tant qu'il reste un peu d'espoir de conserver un œil, même défectueux au

point de vue de la vision, on doit chercher avant tout cette conservation, si, bien entendu, l'œil malade ne fait pas courir de danger à l'autre. On a déjà vu que, dans certains cas, des paracentèses répétées ont pu calmer les douleurs, et arrêter, pendant un certain temps du moins, le processus morbide. L'iridectomie, il est vrai, avait été pratiquée dans ces observations, et il est difficile de faire la part exacte des deux modes de traitement. On a vu d'ailleurs, par l'observation VI, que la paracentèse seule, même modifiée, n'a pas donné de bons résultats. Mais je ferai remarquer qu'elle n'a été pratiquée qu'une seule fois, tandis que, dans les cas antérieurs, on a dû ouvrir à plusieurs reprises la plaie cornéenne. En résumé, on voit que les moyens employés jusque maintenant ont échoué d'une manière à peu près complète. Cependant, je crois qu'avant de poser en principe que, dans le glaucome hémorrhagique, on doit pratiquer, dès le début, l'énucléation, il serait bon qu'un plus grand nombre de faits soient venus prouver qu'aucune opération ne peut faire cesser les névralgies, et arrêter la marche croissante de l'affection.

STRABISME VERMINEUX. — ROUGEOLE HÉMORRHAGIQUE. GANGRÈNE DE LA VULVE. RÉTENTION D'URINE. GUÉRISON.

Par le Dr Lardier (de Rambervillers).

Il y a quelques semaines, je fus visiter, à Doncière, une enfant d'une vingtaine de mois, atteinte de rougeole (variété hémorrhagique). Malgré la dépression considérable des forces et la persistance de la conjonctivite qui avait été un des phénomènes initiaux de la maladie, ne voyant survenir aucune complication tant du côté du poumon que des autres organes, j'espérais amener l'enfant sans secousse et, pour ainsi dire, sans traitement, vers la convalescence.

L'éruption avait disparu et était remplacée par une desquamation furfuracée de la peau. Je considérais ma petite malade comme hors de tout danger, quand, deux jours après, à ma

visite, la mère alarmée attira mon attention vers les yeux de sa fille. Elle louche, me dit-elle. A ma surprise s'ajouta certainement un doute sur la réalité du fait. Je regardai. La conjonctivite et la photophobie persistaient encore. Le strabisme était..... évident. N'affectant que l'œil gauche, il était convergent, monolatéral. Je cherchais vainement la cause de cet accident et, *in petto*, je me demandais si ce n'était pas quelque paralysie de nature morbilleuse. Dans tous les cas, je rassurai les parents et je m'abstins de traiter le strabisme. J'attendis.

Le lendemain, en découvrant l'enfant, j'aperçus dans son lit un lombric vivant, d'une vingtaine de centimètres de longueur. Je prescrivis un vermifuge :

Calomel, } ãã.
Santonine, } 0,10 c.
Sucre en poudre, 0,50.
A prendre dans du lait.

Cinq autres ascarides furent expulsés dans la journée. Un nouvel antihelmintique n'amena la sortie d'aucun entozoaire. Mais déjà, dans la soirée, le strabisme avait cessé. Quelques convulsions que j'avais aussi remarquées auparavant disparurent petit à petit. La conjonctivite diminuait d'intensité chaque jour quoique, comme bien on le pense, elle n'eût été guère améliorée par l'administration du vermifuge.

Je considérais la petite malade comme soustraite à toute éventualité fâcheuse, lorsque survint une gangrène commençante de la vulve. Grâce à des lotions détersives et à la poudre de quinquina, les excoriations se guérirent très-rapidement.

A mon grand étonnement, après cette complication en survint une autre plus rare encore et qui ne laissa pas que de me donner de graves inquiétudes. L'enfant cessa d'uriner. Après une rétention d'urine de près de vingt-quatre heures, en présence de symptômes graves, je me décidai au cathétérisme. J'introduisis une petite sonde en gomme, sans mandrin, dans l'urèthre, et j'arrivai facilement dans la vessie. Il s'écoula une centaine de grammes d'une urine fortement chargée en couleur et en mucus.

A partir de ce jour, il y eut bien encore de la dysurie, mais

plus à vrai dire, de la rétention d'urine. Je ne fus plus obligé de sonder la petite malade, qui, après toutes ces épreuves, bien affaiblie, fit peu de pas vers la convalescence. Petit à petit, les forces reviennent néanmoins, et je peux supposer aujourd'hui que la guérison, pour avoir été problématique pendant longtemps, n'en est pas moins définitive.

Parmi les différentes complications qui sont survenues dans le cours de la rougeole dont on vient de lire l'observation, je ne veux ici m'arrêter qu'à l'une d'elles, au strabisme vermineux. J'ai dit vermineux, car je ne peux pas considérer ce strabisme comme dépendant de l'affection morbilleuse. Je sais bien que, soit au début, soit dans le cours d'une rougeole, on a parfois l'occasion d'observer des accidents nerveux assez remarquables. Ces faits ne sont pas rares. La *Revue bibliographique* de M. Hayem (T. I, p. 793, 794), cite entr'autres à ce sujet, une observation curieuse, recueillie dans le *Klinische Wochenschrift* (21 oct. 1872). Mais tel n'est point le cas qui nous occupe.

Ce qui pour nous est important à noter, c'est que, dans le cours d'une rougeole, comme dans la plupart des maladies aiguës, fièvres éruptives et autres, il n'est pas rare de voir se développer des ascarides lombricoïdes dans l'intestin grêle. Mais ces vers intestinaux, eux, sont-ils susceptibles de produire des accidents d'une réelle gravité? Bien des médecins se refusent à le croire. Que l'éclosion des entozoaires soit liée à la nourriture ou qu'elle dépende d'une autre cause, toujours est-il, à mon avis, que les médecins des grandes villes sont moins à même d'observer et d'étudier les accidents produits par les vers intestinaux que les praticiens des campagnes, qui dans une clientèle peut-être plus restreinte en trouvent beaucoup plus souvent l'occasion.

Dans tous les cas, les affections vermineuses sont indéniables. Si l'on veut, d'un coup d'œil, se rendre compte de la mutiplicité, de la diversité des accidents liés à la présence des entozoaires, on trouvera dans Bouchet (*Traité des maladies de l'enfance*, p. 575 et suiv.), un index bibliographique, rappelant les principales observations publiées sur ce sujet. Des paralysies

de toute espèce y sont mentionnées. En ce qui concerne les yeux, on y rencontre des cas d'amaurose, de troubles de la vue singuliers. Je renvoie à l'ouvrage cité plus haut le lecteur que ces faits pourraient intéresser.

Quant au strabisme vermineux, après quelques recherches je relaterai sommairement deux faits qui se rapprochent plus ou moins de mon observation.

Le premier, observé par Mœnnich, de Borcken, cité par Mondière (*Biblioth. médic.*, T. LXI, p. 269), concerne un enfant de 2 à 3 ans, fortement constitué, qui fut atteint de paralysie des membres inférieurs. L'inquiétude des parents augmenta encore, quand un matin, ils s'aperçurent que l'enfant louchait d'un œil et que les traits de la face étaient altérés. M. Mœnnich appelé, soupçonna que tous ces phénomènes étaient sous la dépendance des vers. Il ordonna le calomel et l'oxyde de zinc. 18 lombrics furent expulsés et tous les symptômes se dissipèrent. (*Sublata causa, tollitur effectus.*)

Il est à remarquer que dans ce cas, comme dans celui que j'ai signalé, le strabisme était monolatéral. Dans celui que je vais rapporter, les deux yeux étaient affectés.

Dans son *Traité des vers intestinaux*, page 373, Bremser rapporte que le Dr Suck de Wolmar, en Livonie, soigna une jeune paysanne, âgée de 12 ans, qui tout à coup fut atteinte de maux de tête très-violents. Cinq heures après, elle tomba dans un délire furieux, accompagné de convulsions qui semblaient devoir mettre fin à ses jours. Elle se réveilla vingt-quatre heures après; les globes oculaires étaient complètement déviés; les pupilles ne s'apercevaient plus entre les paupières, mais se trouvaient cachées sous le rebord orbitaire. On présuma que tous ces phénomènes étaient dus à la présence de vers dans l'intestin. On administra conjointement des purgatifs et des vermifuges pendant cinq jours. Après l'expulsion d'un nombre considérable d'oxyures, les yeux reprirent leur position naturelle.

En pareille occasion, plus d'un médecin, s'il n'avait comme je l'ai eue, la bonne fortune de toucher immédiatement la cause du délit, plus d'un médecin, dis-je, serait hésitant,

décontenancé.. Ce n'est qu'après avoir vu divers traitements échouer, que lui viendrait peut-être l'idée de vers dans l'intestin.

L'enseignement qui pour nous doit résulter de cette observation, c'est que, loin de nier les affections vermineuses, notre esprit, dans la pratique des campagnes surtout, doit être tenu continuellement en éveil. Quand le diagnostic est obscur, en face de symptômes insolites, l'idée de la présence d'entozoaires peut quelquefois lever tous les doutes et l'administration d'un vermifuge juger la maladie.

GRAIN DE PLOMB AYANT TRAVERSÉ LA PAUPIÈRE SUPÉRIEURE ET CONTOURNÉ LE GLOBE DE L'ŒIL, COMME UNE BALLE GLISSE ENTRE LE CRANE ET LE CUIR CHEVELU.

Par Jolivet (de Crépy).

Etant à la chasse le 1er février 1873, M. Gilquin (Jules), cultivateur, âgé de 30 ans, sentit tout à coup une violente douleur dans l'œil droit au moment où un coup de fusil venait d'être tiré. Il porte la main à son œil, met un bandeau, et rentre chez lui. — La vision était intacte.

Le 4 février, M. Gilquin, souffrant de son œil et ne s'expliquant pas ce qui lui était arrivé, vint me consulter. Je fus fort surpris de trouver sous la conjonctive, à 1 centimètre de la cornée en dehors, un petit corps rond et noir, entouré de liquide séro-purulent. Je reconnus un grain de plomb et me demandai comment il avait pu pénétrer ainsi sous la conjonctive. En examinant avec soin les paupières fermées, je vis sur la paupière supérieure, dans le pli orbito-palpébral, au niveau du nerf frontal, une petite plaie oblique de gauche à droite et de haut en bas, c'était le trou d'entrée du grain de plomb, qui avait contourné dans le tissu cellulaire sous-conjonctival le globe de l'œil sans le pénétrer, absolument comme une balle contourne le crâne sans le pénétrer, et va se fixer loin du trou d'entrée.

Pour extraire le grain de plomb, je le saisis avec ma pince, je fis une petite incision à la conjonctive, et avec la curette à cataracte, il fut facile d'énucléer le plomb.

Le malade a guéri sans le moindre accident.

DES AFFECTIONS OCULAIRES

CONSÉCUTIVES A LA SUPPRESSION DES RÈGLES.

Par le Dr Galezowski.

(Suite et fin.)

Dans la première partie de ce travail (1), nous avons examiné successivement les différentes altérations qui se produisent du côté des membranes internes de l'œil et qui entraînent à leur suite des troubles visuels, soit temporaires, soit permanents. Pour compléter cette étude, il me reste encore à examiner quelques autres accidents moins graves qui peuvent se développer du côté des membranes externes de l'œil, et notamment dans la conjonctive et la cornée. Ce sont notamment des kératites et kerato-conjonctivites phlycténulaires et certaines variétés de keratites interstitielles.

Les affections ds la cornée se rencontrent habituellement dans ces cas chez les personnes lymphatiques, strumeuses et anémiques, et chez lesquelles la nutrition de tous les tissus se fait d'une manière incomplète ; il suffit alors qu'il y ait une congestion un peu plus prononcée soit du côté de la conjonctive, soit de tissus, pour que la nutrition de la cornée soit compromise.

La suppression des règles, chez les personnes anémiques se produit peut-être plus facilement que chez les autres, le sang afflue alors vers tel ou tel autre organe et y développe des accidents inflammatoires plus ou moins intenses.

La kératite phlycténulaire qui se développe dans ces conditions acquiert un certain cachet de gravité, non point par une forme particulière quelconque, mais plutôt par la tenacité de ses symptômes qui ne cèdent à aucun traitement, jusqu'au moment où la fonction menstruelle aura été rétablie.

Cette circonstance doit être prise en sérieuse considération lorsqu'il s'agit de soigner ces affections et, quoique la maladie

(1) Recueil d'ophth., janvier 1875.

soit en apparence de nature tout à fait locale. Lorsqu'on voit la maladie se prolonger et résister à tous les moyens, si l'état d'inflammation aiguë est persistant, et si la femme a ses règles complètement supprimées ou si elle est sujette à une dysménorrhée, on doit alors s'occuper d'une manière très-active de la fonction menstruelle de la malade, appliquer des sangsues aux parties génitales ou aux parties supérieures des cuisses. J'ai vu bien souvent qu'une seule déplétion sanguine, faite à l'époque de la menstruation, a fait cesser toute inflammation aiguë, et préparé la guérison de la kératite ou de la kérato-iritis, qui avait été soignée auparavant, pendant des mois entiers sans résultat.

La même chose a lieu avec les iritis séreuses que l'on observe souvent chez les jeunes filles mal réglées, et tant que la fonction menstruelle n'a pas été rétablie, tous les traitements restent sans efficacité. Je me rappelle avoir vu à la clinique de la Faculté une malade de M. le professeur Richet, atteinte d'une iritis séreuse avec kératite ponctuée; pendant plus de deux mois, le traitement qu'on lui avait fait subir est resté inefficace jusqu'au moment où ses règles, qui étaient supprimées depuis plus de trois mois, reparurent de nouveau. A partir de ce moment, tous les symptômes se sont apaisés, et la vue est revenue complètement.

A l'époque cataméniale, il y a un certain nombre des maladies oculaires qui se développent plus spécialement. Ce sont notamment les affections glaucomateuses. On sait très-bien aujourd'hui que le glaucôme apparaît habituellement chez les femmes vers l'âge critique, le plus souvent pendant les premières années qui suivent la suppression de la fonction menstruelle. Graefe et Pagenstecher avaient déjà signalé cette prédisposition étiologique, et de mon côté j'ai eu l'occasion de constater, dans la statistique que j'ai établie à la clinique du Dr Desmarres père, que le plus grand nombre des glaucômes chez les femmes, coïncidait justement avec l'époque cataméniale. Il est incontestable que pour que le glaucôme puisse se développer chez ces malades, il faut qu'il y ait une prédisposition spéciale dans l'organisme, et que la suppression de la période menstruelle soit

une cause occasionnelle qui fait éclater les symptômes morbides.

On voit par cette exposé combien est grande l'influence de la menstruation sur l'évolution des différentes affections oculaires. Une maladie, simple en apparence, et qui guérit très-facilement chez d'autres individus, devient grave chez la femme dont les règles sont supprimées.

Rétablir les fonctions menstruelles est une indication de premier ordre, mais il n'est pas non plus douteux que le traitement local ne devra pas être négligé, tout au contraire, il faut peut-être avoir recours à des moyens plus énergiques, que dans des conditions ordinaires, jusqu'au moment où on sera parvenu à rétablir la fonction menstruelle.

DES ACCIDENTS CONSÉCUTIFS

A L'USAGE DE L'ATROPINE

Par le Dr Galezowski.

Il serait superflu de s'étendre aujourd'hui sur les avantages que nous procure l'atropine dans le traitement des affections oculaires. L'atropine n'est pas seulement un médicament narcotique, mais il agit aussi d'une manière toute spéciale sur les inflammations des membranes oculaires en général, en diminuant la congestion et ralentissant la circulation dans les vaisseaux capillaires péricornéens, et en particulier dans tous ceux qui proviennent des ciliares antérieurs. D'autre part, en paralysant momentanément le muscle accommodateur, l'atropine empêche les stases veineuses de se produire du côté des membranes internes de l'œil. C'est ainsi que l'usage de l'atropine s'est généralisé dans ces dernières années, dans le traitement de la myopie progressive. Les recherches de Schnabel (1) nous montrent, en effet, combien ce médicament est efficace

---

(1) *Archiv. f. Ophthal.*, Bd. XX, Abth. II, p. 1.

dans la myopie progressive, surtout lorsqu'il est employé avec méthode et dans une certaine limite.

Mais, si l'utilité de l'atropine dans les affections oculaires est bien démontrée, ses inconvénients ne sont pas encore bien étudiés, et on connaît en général très-peu les accidents qui surviennent à la suite d'un usage prolongé d'atropine, c'est ce que nous chercherons à démontrer dans ce travail.

Les accidents provenant de l'instillation d'atropine dans l'œil sont de deux sortes : les uns locaux, oculaires, et les autres généraux, nerveux. Les accidents locaux sont très-fréquents, ils s'observent surtout du côté de la conjonctive palpébrale et bulbaire, plus rarement du côté des voies lacrymales ou d'autres membranes de l'œil.

Examinons successivement chacune de ces lésions et voyons quels sont les symptômes principaux qui les caractérisent.

I. Conjonctivite atropinique.

L'influence pernicieuse de l'atropine sur l'œil se traduit ordinairement après un emploi de ce collyre plus ou moins prolongé, lorsque, pour combattre une inflammation lente et chronique de l'iris ou de la cornée, on continue l'instillation d'atropine pendant des semaines et des mois entiers. Il se produit alors une irritation dans toute l'étendue de la conjonctive, depuis le rebord palpébrale, jusqu'au bord de la cornée elle-même, et qui se traduit par les symptômes inflammatoires des plus intenses, pouvant simuler soit des conjonctivites granuleuses, soit des ophthalmies graves internes.

Les symptômes qui caractérisent cette variété de conjonctivite sont très-intéressants à étudier :

1° L'œil devient rouge, et se remplit constamment de larmes, le matin les paupières sont collées par une sécrétion gluante, tandis que dans la journée on ne voit que des larmes s'écouler sur la joue, et irriter, par leur âcreté, la surface cutanée des paupières et de la joue correspondante.

2° La paupière supérieure est abaissée et l'œil est à demi-fermé; la photophobie intense les empêche de s'ouvrir.

3° En examinant la conjonctive palpébrale, on y découvre des petites élevures sur toute la surface, analogues à des granulations. Ce sont ce que j'appelle des granulations fausses, qu'on distingue facilement des granulations vraies, néoplasiques et contagieuses, comme cela a été démontré par nous dans un autre article (1).

4° Le bord palpébral est ordinairement arrondi, renversé en dehors, le point lacrymal écarté du globe de l'œil, incapable d'absorber les larmes dont la sécrétion est exagérée. De là le larmoiement.

5° Mais les signes les plus caractéristiques de cette conjonctivite s'observent surtout du côté du globe de l'œil. Ordinairement la conjonctive bulbaire prend une teinte toute particulière, jaune grisâtre; elle est peu injectée, mais se couvre des petites élevures à demi-transparentes, en apparence gélatineuses. Par places ces élevures sont plus prononcées, dans d'autres endroits on les voit à peine.

C'est près du bord de la cornée qu'on les voit surtout développées, elles y forment par moment des saillies très-marquées, et qui simulent même des tumeurs épithéliales, comme on pourra juger par l'observation suivante recueillie par un de mes aides, le docteur Hache.

Observation. — Madame Piot, âgée de 60 ans, demeurant quai des Célestins, 14, se présente à la consultation pour la première fois le 30 octobre 1874. Elle est atteinte d'une irido-choroïdite de l'œil gauche.

Pendant quelque temps, elle vient régulièrement, et grâce au traitement approprié on constate une amélioration très-marquée. Elle cesse alors de se présenter, et comme le collyre à l'atropine l'avait fortement soulagée, elle continua, de sa propre autorité, à s'instiller tous les jours deux ou trois gouttes de ce collyre.

Mais en janvier 1875, l'œil gauche rougit et s'enflamme. Elle continue toujours l'atropine sans consulter personne ; parfois même il lui arrivait d'augmenter le nombre des gouttes, car, voyant le mal empirer, elle croyait bien faire d'agir ainsi.

Enfin le 22 mars 1875, effrayée des progrès de la maladie, elle se décide à venir à la consultation. Voici ce que l'on constate :

Toute la peau des paupières est le siége de nombreuses érosions

(1) *Recueil d'ophthalmologie*, 1874, article *Granulations*.

dues à l'écoulement et au contact continuel des larmes. Le bord libre est rouge, ulcéré; les cils sont tombés. Les paupières sont rigides, un peu œdématiées. La conjonctive est le siége d'une inflammation remarquable. Elle est d'un rouge jaunâtre, épaissie, et infiltré d'un liquide séreux. Cette infiltration est surtout visible au pourtour de la cornée, où l'on remarque un chémosis séreux très-prononcé. Toute la surface conjonctivale, mais surtout les culs-de-sacs présentent un aspect granuleux des plus manifestes. La cornée n'est pas indemne, car à la partie supérieure on peut constater un léger trouble, indice d'un défaut de nutrition. Malgré cet état inflammatoire, il n'y a point de suppuration. L'œil est seulement le siége d'un écoulement de larmes très-abondant.

L'ancienne affection (irido-choroïdite) est guérie; la malade voit bien, et sauf la douleur locale occasionnée par la conjonctivite que nous venons de décrire, elle ne souffre plus. L'œil n'est pas douloureux à la pression.

6° Cette conjonctivite peut amener à la longue des désordres très-sérieux du côté de la cornée, si on ne l'arrête pas à temps. C'est ainsi que j'ai vu, chez quelques-uns des malades, des kératites superficielles, suppuratives, se produire et prendre un développement très-grave; ce n'est qu'en cessant l'usage de l'atropine, et après avoir combattu avec énergie cette conjonctivite atropinique, que je suis parvenu à guérir la kératite.

Tels sont les symptômes de la conjonctivite, grave en apparence et qui guérit pourtant assez facilement si on reconnaît à temps la cause de la maladie, et si on éloigne promptement son effet désastreux. Malheureusement le médecin est souvent trompé par les apparences de la maladie première contre laquelle l'atropine a été prescrite, et ne se doutant point de son effet nuisible, rapporte toute l'irritation de l'œil à la persistance de la maladie de l'iris ou de la cornée. Plus il continue l'instillation d'atropine, plus l'œil devient rouge, plus le malade souffre. C'est cette persistance de la maladie qui devrait éveiller toute l'attention de médecin, il doit examiner avec soin si ce n'est pas le médicament lui-même qui est la cause, et c'est ce qui a souvent lieu.

Pour combattre la conjonctivite atropinique j'ai habituellement recours aux moyens suivants :

D'abord, je suspends, et d'une manière absolue, l'usage

local des préparations belladonées, même à doses les plus minimes et pendant des mois entiers. L'expérience, en effet, m'a démontré qu'après ces accidents, l'œil supporte très-difficilement les plus faibles doses d'atropine. J'ai vu des malades guéris de ces conjonctivites, être pris de mêmes symptômes après une seule goutte d'atropine, instillée deux ou trois mois après la guérison complète des premiers accidents.

En second lieu, je soumets mes malades à l'usage régulier des douches de vapeur d'eau chaude, une ou deux fois par jour pendant un quart d'heure, au moyen d'un appareil vaporisateur de Lourenço. Ces douches rendent généralement la circulation plus libre dans les tissus, dont les fibres élastiques sont contractées et diminuent par cela même l'inflammation.

En troisième lieu, je cautérise pendant quelque temps la conjonctive palpébrale, au moyen d'une solution faible de nitrate d'argent (0,15 ou 0,20 centig. pour 10 grammes d'eau, tous les jours ou tous les deux jours. En suivant ces indications, on peut être sûr qu'on arrivera à enrayer la maladie.

Au premier abord, on peut être embarrassé de faire des cautérisations des paupières avec le nitrate d'argent, lorsqu'on a affaire à une maladie de l'iris ou de la cornée, et notamment lorsqu'on est appelé à soigner une iritis ancienne, qui s'est si mal trouvée de l'instillation d'atropine, ou lorsque les accidents atropiniques se sont développés dans un œil opéré, par exemple, de cataracte, et non encore guéri. Néanmoins, on doit sans hésitation, avoir recours aux moyens ci-dessus indiqués et cautériser les paupières aussi souvent que l'état des conjonctives l'exige ; une prompte guérison de conjonctivite sera suivie d'une amélioration dans l'état de l'iris et de la cornée.

Voici l'observation à l'appui :

Observation. — Madame M...., âgée de 38 ans, demeurant à Paris, a été prise au mois de janvier 1872 d'une inflammation de la cornée gauche (abcès de la cornée), pour laquelle elle a consulté deux oculistes connus à Paris. On lui a fait instiller l'atropine toutes les cinq minutes, une goutte pendant cinq mois. Elle allait mieux, lorsque de nouvelles douleurs sont revenues, et elle alla consulter un autre oculiste très-distingué de Paris qui lui a fait mettre l'atropine et la

poudre de calomel ; en même temps il a fait baigner l'œil avec de la camomille chaude, l'œil resta toujours rouge jusqu'à l'époque où elle est venue me consulter, le 1er décembre 1874.

Etat actuel. — L'œil est rouge et la conjonctive bulbaire est boursouflée au bord de la cornée ; elle est jaunâtre avec de petits grains disséminés sur toute la surface, la paupière inférieure est déviée et l'œil pleure. La cornée présente des taches blanches. La malade emploie constamment le collyre d'atropine, ce qui lui a amené ces accidents. Je lui fait prendre des douches de vapeur sur les yeux deux fois par jour pendant une demi-heure, et je remplace le collyre d'atropine par un autre au sulfate de zinc. Ce traitement a suffi pour ramener la guérison au bout de trois semaines.

Mais les difficultés de traitement deviennent très-grandes lorsqu'il s'agit d'un cas de blessure de l'iris, de la cornée ou du cristallin, où l'instillation du collyre d'atropine est indispensable, et pourtant, il existe une idiosyncrasie, telle qu'une seule goutte d'une solution faible d'atropine provoque des accidents signalés plus haut. Je n'hésite pas néanmoins, même dans ces cas, à suspendre complètement l'atropine, et je la remplace par les collyres légèrement astringents. Voici l'histoire de deux cataractes traumatiques, dans lesquelles l'usage de l'atropine a été nuisible, et dans le premier cas, là où l'extraction de la cataracte avec le corps étranger a été faite, on aurait pu penser qu'il s'était déclaré une iritis grave, tellement les accidents étaient intenses ; mais aussitôt l'instillation d'atropine suspendue, l'état de l'œil s'était amélioré.

Les deux observations suivantes démontrent l'utilité de ce traitement :

Observation. — M..., âgé de 33 ans, ouvrier en ferronnerie, a reçu, le 13 avril 1873, une blessure sur l'œil gauche, par un éclat d'acier qui s'est détaché de l'outil en burinant. Les douleurs n'ont pris que quinze jours après, et elles ont duré six semaines, après quoi j'ai pu constater l'existence d'une cataracte molle complète, d'une teinte jaunâtre ; la plaie de la cornée était de 4 millimètres d'étendue ; l'iris est devenu jaune brunâtre. L'instillation d'atropine fut ordonnée ; le malade les employa depuis le mois de décembre 1873, jusqu'au 27 février 1875. Il en est résulté la résorption complète de la cataracte, l'iris est devenu moins jaune, mais derrière la pupille dilatée, en haut et en dedans, on aperçoit une tache blanche, de forme carrée, fixée loin à la périphérie de l'ancien cristallin résorbé, et qui n'est

rien autre chose que le corps étranger. Le fond de l'œil est un peu trouble, par suite de flocons, et le champ visuel rétréci concentriquement.

Depuis trois mois, je m'aperçoit que son œil devient de plus en plus rouge, les paupières gonflent, et l'on voit dans le cul-de-sac conjonctival inférieur, de même que sur le globe de l'œil, des élevures comme granuleuses ; l'œil est larmoyant et très-sensible à la lumière. C'est le résultat de l'usage prolongé d'atropine. Dès le 2 mars, j'ai fait cesser l'atropine et je le remplace par le sulfate de zinc en instillation. J'ai dû, en outre, inciser le point lacrymal. Ce traitement a suffi pour faire cesser les accidents inflammatoires.

Observation. — M. Pelletier, âgé de 28 ans, ouvrier serrurier à Montmorency, reçut un petit éclat d'acier à l'œil gauche le 22 juin 1874 ; il en est résulté uue inflammation qui a durée plus de six semaines, et s'est terminée par une cataracte traumatique. Lorsqu'il est venu me consulter pour la première fois le 18 janvier de l'année courante, j'ai pu constater l'existence de la cataracte traumatique à moitié résorbée avec adhérence de l'iris à sa partie externe. La cornée présentait une tache cicatricielle dans la partie où le corps étranger avait pénétré. Il était incontestable que le petit éclat d'acier était resté dans l'œil, et qu'il était logé dans le cristallin, à l'endroit où l'iris était adhérent à la capsule. L'intérieur de l'œil paraissait sain, d'abord parce que le malade distinguait à compter les doigts, et ensuite parce que tous les phosphènes étaient conservés ; l'œil n'était point rouge. Avant d'entreprendre l'opération, *j'ai prescrit au malade le collyre d'atropine* à la dose de 2 centigrammes pour 10 grammes, *mais dès le lendemain l'inflammation très-intense* se déclara dans le globe de l'œil et les paupières. J'ai fait cesser le collyre et l'œil a guéri. L'extraction de la cataracte par le procédé latéral est pratiquée par moi le 21 janvier sans accidents, le corps étranger est sorti avec la cataracte. Pendant les deux jours suivants, le malade allait bien, mais comme il y avait quelques couches corticales, dans la pupille, *j'ai fait instiller dans l'œil trois gouttes d'atropine par jour*, et dès le lendemain l'œil était devenu rouge, les paupières enflées, ce qui faisait craindre une iritis. J'ai été forcé de faire cesser l'usage du collyre d'atropine et j'ai vu avec satisfaction qu'au bout de dix jours d'expectation et dès purgatifs l'œil était guéri.

L'idiosyncrasie est quelquefois tellement prononcée, que souvent une seule goutte d'atropine instillée dans l'œil trois ou quatre mois après la guérison de la conjonctive, réveille les mêmes symptômes inflammatoires.

Une malade atteinte d'un rhumatisme goutteux et soignée par

MM. Richet et Hardy, fut prise d'une conjonctivite atropinique très-intense, après qu'on lui a fait instiller pendant quelque temps le collyre d'atropine et d'ésérine alternativement pour son iritis. A l'aide des douches de vapeur, et des cautérisations des paupières, j'ai arrêté ces accidents inflammatoires; lorsque, six mois après, j'ai fait mettre une goutte d'atropine dans l'œil pour combattre la rougeur péricornéenne, aussitôt la conjonctivite atropinique s'est déclarée, qui a du reste cedé promptement. Ce fait prouve donc, que ces idiosyncrasies peuvent persister longtemps, peut-être même elles ne disparaissent jamais, ce que du reste l'observation ultérieure va nous démontrer.

Cette malade avait employé pendant quelque temps l'atropine et l'ésérine alternativement, et elle avait remarqué que l'ésérine irritait ses yeux encore plus que l'atropine. Le fait est tout à fait exact que l'ésérine produit la même irritation conjonctivale chez un certain nombre d'individus que l'atropine; c'est pourquoi on doit suspendre son usage dès que l'irritation se produit.

II. Abcès et ulcères de la cornée.

L'irritation que produit l'atropine sur certains yeux ne s'arrête pas seulement sur la conjonctive, mais elle se communique, quoique rarement, sur la cornée. Il en resulte des abcès et des ulcères plus ou moins profonds qui sont très-tenaces, plus habituellement superficiels, et qui se vascularisent avec une extrême facilité.

Rien n'est plus difficile que de reconnaître la nature de ces abcès, d'abord parce que cette affection n'a rien de particulier, et ensuite à cause de l'usage même de l'atropine qui est un moyen si précieux dans le traitement des affections cornéennes en général, et qui ne devient nuisible que dans des cas particuliers, et je dirais même, tout à fait exceptionnels.

Voici quelques symptômes d'après lesquels on pourra reconnaître l'affection atropinique de la cornée :

1° L'altération de la cornée, ne se produit que bien longtemps après que la conjonctive est devenue malade. Par conséquent

on trouvera, avec les abcès où les ulcères de la cornée, l'état tomenteux, granuleux, gris jaunâtre non-seulement de la conjonctive palpébrale, mais de toute l'étendue de la conjonctive bulbaire.

2° Il existe au voisinage de l'ulcère, et, quelquefois tout autour de la cornée un bourrelet grisâtre vasculaire, qui simule l'épithélioma ou les granulations néoplasiques.

3° L'atropine ne dilate que très-peu la pupille, et n'amène point d'amélioration à l'état de l'œil. Tout au contraire, chaque fois qu'on fait instiller une goutte du collyre d'atropine, il se produit une aggravation dans les symptômes morbides, l'œil pleure davantage et les douleurs périorbitaires deviennent plus vives et se prolongent plus longtemps.

On comprend dès lors que, pour combattre cette affection de la cornée, on doit renoncer d'une manière absolue aux préparations atropiniques, et avoir recours à d'autres moyens, tels que des fomentations chaudes sur l'œil, et des dérivatifs de toute sorte.

J'ai pu remarquer, dans ces cas, des bons effets de l'instillation de collyre à la morphine et des fomentations chaudes sur l'œil faites avec une dissolution d'extrait aqueux d'opium.

Je ne sais comment expliquer l'action nuisible de l'atropine sur l'iris et la choroïde, mais je viens d'observer un fait des plus bizarres. Une malade atteinte depuis plusieurs mois d'irido-choroïdite plastique fut operée par moi, le 29 octobre 1874, d'iridectomie avec succès; l'inflammation disparut et la vue est revenue. Quatre mois après elle était prise des nouveaux accidents inflammatoires, et la cornée se troubla d'une manière très-sensible, l'iritis est devenu très-intense. Plus on lui instillait de l'atropine, plus son œil la faisait souffrir; j'ai suspendu alors l'atropine, et je lui ai prescrit des fomentations chaudes, des sangsues à la tempe et des purgatifs, et l'œil a guéri. Mais, à chaque nouvelle instillation d'atropine, je voyait revenir les mêmes accidents inflammatoires, ce qui m'a décidé à proscrire complètement l'atropine. Aujourd'hui elle est complètement guérie.

III. INFLAMMATION DU SAC LACRYMAL ET DÉVIATION DU POINT LACRYMAL.

Depuis longtemps j'avais déjà remarqué que, chez certains individus, l'instillation d'atropine amène des altérations dans les voies lacrymales. En 1866, j'ai fait une opération de la cataracte par discision d'abord, et par extraction linéaire ensuite, chez une jeune femme, la sœur d'un fabricant d'instruments de chirurgie. Cette opération avait nécessité l'instillation fréquente du collyre d'atropine. Mais j'ai dû immédiatement suspendre l'usage de ce collyre à cause d'une vive inflammation du sac lacrymal; l'incision du pont lacrymal et le cathétérisme ont suffi pour arrêter ces accidents. La malade guérit de sa cataracte, mais comme on voyait dans la pupille quelques couches corticales, j'ai essayé de temps en temps d'instiller l'atropine. Après une seule goutte, les accidents du côté du sac lacrymal revenaient immédiatement avec la même intensité comme la première fois. J'étais forcé chez cette malade de renoncer complètement à l'usage de l'atropine.

Mais il y a des cas beaucoup plus compliqués et beaucoup plus graves, dans lesquels il est difficile de renoncer à ce collyre, comme cela a lieu dans des cas d'iritis. On voit alors survenir des accidents du côté du sac lacrymal, des vraies dacrybcystites aiguës et qui se terminent par suppuration, comme on peut en juger par l'observation suivante :

OBSERVATION. — M. L..., âgé de 76 ans, demeurant à Paris, me fut adressé par notre distingué confrère, le Dr Brochin, le 28 janvier dernier, pour une iritis, avec conjonctivite très-intenses, et qui avaient duré déjà plus de vingt jours. Des adhérences multiples rétrécissaient très-notablement le champ pupillaire. J'ai prescrit le traitement contre l'iritis : sangsues, atropine à une dose élevée. Voyant, au bout de quelques jours, que ce traitement restait sans résultat, et que l'inflammation de la conjonctive augmentait d'une manière très-sensible, j'ai dû cautériser les paupières, mais sans plus de succès. L'injection faite par le point lacrymal m'a démontré l'existence d'un rétrécissement sans la moindre inflammation du sac. Mais le malade me déclara qu'à chaque instillation du collyre d'atropine, il souffrait davantage dans le coin interne de l'œil; j'ai fait diminuer le nombre

des gouttes, mais cela ne l'a pas empêché de souffrir; le 26 février, il s'est déclaré une dacryocystite aiguë, et le 1er mars le sac a percé. J'ai supprimé complètement l'atropine, et, à partir de ce moment, les douleurs ont cessé complètement; la conjonctivite a été arrêtée par le cathéterisme des voies lacrymales et les collyres astringents; quant à l'iritis, j'ai dû laisser les synéchies s'établir parce que, à chaque nouvelle instillation du collyre d'atropine, les symptômes inflammatoires reprenaient de l'intensité.

Pour compléter le tableau des accidents atropiniques, il me reste encore à dire quelques mots sur les chromopsies et les accidents d'intoxication générale.

IV. Chromopsies.

L'action de l'atropine sur la rétine dans les conditions ordinaires est presque nulle, du moins si on juge par la masse considérable des malades auxquels nous prescrivons le collyre d'atropine et qui ne ressentent pas habituellement d'autres phénomènes morbides visuels que ceux qui résultent de la dilatation de la pupille et de la paralysie du muscle accommodateur.

Mais il existe un certain nombre de malades chez lesquels l'atropine employée même à des doses modérées produit, dès la première instillation, des accidents de chromopsies; *ils voient tout en rouge, rose ou violet.* Cette vision colorée ne dure habituellement que le temps que dure l'effet de l'atropine sur l'iris, puis elle se dissipe complètement.

Mais il n'en est pas toujours ainsi, et j'ai vu notamment chez quelques-uns de mes opérés de cataracte, cette vision colorée rouge persister pendant trois quatre et six mois, après que l'usage du collyre d'atropine a été suspendu. C'est un phénomène gênant et désagréable, mais nullement dangereux, et il finit toujours par se dissiper complètement.

Mackenzie et ses traducteurs signalent le développement possible d'une amaurose, complète, indépendamment de trouble visuel chromatique et de celui qui résulte de la dilatation de la pupille. Pour ma part, je ne l'ai jamais observé et ne puis, par conséquent, rien dire de positif à cet égard.

V. Intoxication générale et délire atropinique.

L'action de l'atropine sur notre organisme est tellement puissante que quelques gouttes, instillées régulièrement pendant quelque temps dans l'œil peuvent amener des accidents plus ou moins graves d'intoxication générale. Ces faits ont déjà été observés depuis longtemps. Mackenzie a vu une solution d'atropine prescrit comme collyre donner lieu à des hallucinations. Testelin a été appelé près d'un de ses malades qui avait été pris d'un accès de délire complet pour s'être introduit une goutte du collyre d'atropine entre les paupières.

Le professeur Richet a observé à la clinique de la Faculté, un fait de plus intéressant dont j'étais moi-même temoin.

Un homme de 70 ans est opéré de la cataracte; dès le lendemain on lui fait instiller une goutte par jour du collyre d'atropine; quelques jours après, il est pris d'un gros furoncle au cou que le professeur incise.

Mais, à partir de ce moment, le malade est pris régulièrement d'une fièvre avec délire très-violent qui dure toute la nuit. Au moment de la visite le malade est calme et n'a point de fièvre.

M. Richet pensa immédiatement qu'il s'agissait de l'intoxication belladonée, et comme c'était le soir justement qu'on instillait le collyre dans l'œil, c'était à ce moment là donc, que l'absorption du poison se faisait.

On a fait donc suspendre le collyre d'atropine, et à partir de ce moment tous les symptômes toxiques avaient complètement cessé.

Ici les accidents toxiques étaient accompagnés de fièvre périodique, et ce qui était difficile pour le diagnostic, c'est qu'on aurait pu attribuer ces accidents au furoncle dont le malade souffrait pendant quelques jours. Il n'y a que la périodicité des symptômes et l'absence de toute fièvre le matin qui ont permis de retrouver la cause de la maladie.

Un fait non moins intéressant s'est présenté à mon observation sur un de mes opérés de cataracte. Un curé du département du Jura, est venu se faire opérer de deux cataractes en 1873.

L'extraction périphérique supérieure a été pratiquée sur les deux yeux, par moi, avec l'assistance de M. Rémy, interne des hôpitaux, mais comme il en est résulté une iritis sur l'œil droit avec des couches corticales dans la pupille, j'ai dû instiller pendant plusieurs semaines le collyre d'atropine. Au commencement de 1874, le malade quitte Paris avec la vue rétablie sur l'œil gauche. L'œil droit était encore rouge et la pupille couverte par moitié de couches corticales; le malade comptait les doigts de cet œil, mais il avait encore besoin de se soigner et surtout d'employer le collyre d'atropine, ce que je lui avais recommandé de faire pendant quelque temps après son retour à la campagne. Pendant deux mois les choses allaient bien, lorsqu'il a commencé à ressentir des faiblesses et des évanouissements une ou deux fois par jour. Informé de ces accidents nerveux, auxquels il n'a jamais été sujet et qui lui sont survenus d'une manière assez rapide, j'ai cru voir là des signes d'intoxication atropinique, et j'ai défendu en conséquence l'usage du collyre. Mon diagnostic était exact; quelques jours après les accidents nerveux ont cessé; le brave curé voit bien de deux yeux et il a repris son service religieux.

Les accidents toxiques surviennent plus souvent chez les vieux que chez les jeunes ; ils prennent chez ces derniers une forme différente. Ce sont des tremblements nerveux, malaise général, nausées et vertiges. Comme on peut le voir dans le cas suivant.

Observation. — Mademoiselle Marion, âgée de 24 ans, a été atteinte de granulations, en 1870, de l'œil droit, pour lesquelles je lui ai pratiqué l'excision du cul-de-sac conjonctival. Les cautérisations étaient continuées, de temps en temps, et la malade était presque guérie lorsque, le 10 mars, elle a été prise d'un abcès central de la cornée droite avec des douleurs névralgiques périorbitaires très-intenses. Je lui ai prescrit les sangsues et l'atropine à la dose de 2 centigrammes pour 10 grammes, à instiller toutes les heures une goutte. Au bout de dix jours de ce traitement, elle a commencé à éprouver des faiblesses générales, surtout vers une heure de l'après-midi, et des vertiges, tremblement dans les bras, sécheresse de la gorge. La nuit, elle délirait et avait beaucoup de fièvre; elle voyait tout en rouge. Souvent, dans la journée, elle avait des nausées et la tête engourdie. Ces symptômes étaient évidemment dus à l'intoxication par l'atropine,

c'est pourquoi j'ai suspendu l'usage de ce collyre, et j'ai ordonné d'appliquer des compresses opiacées sur l'œil. Dès le lendemain, il y a eu du mieux, et déjà, le 3 avril, j'ai pu constater le rétablissement complet de sa santé générale.

On voit, par cette observation, que malgré une faible solution d'atropine, l'intoxication peut avoir lieu en raison des fréquentes instillations.

Pour prévenir ces accidents, j'ai pour habitude de recommander aux malades de ne pas avaler la salive pendant une minute ou deux après chaque instillation, ce qui nécessairement empêche l'introduction de l'atropine dans l'estomac et son absorption.

Pour résumer ce travail, nous croyons utile de faire les remarques pratiques suivantes :

1° L'action toxique et irritante de l'atropine instillée dans l'œil, se traduit par une conjonctivite persistante avec développement des fausses granulations, par l'ectropion et quelques accidents du côté du sac lacrymal;

2° La persistance de ces accidents peut entraîner des désordres du côté de la cornée;

3° L'intoxication générale belladonée peut se produire sous des formes très-graves, surtout chez des personnes âgées;

4° La persistance d'accidents inflammatoires dans l'œil, ou l'aggravation de ces mêmes symptômes à chaque nouvelle instillation du collyre, doit faire porter l'attention du praticien sur l'effet toxique du médicament;

5° Il est indispensable de suspendre le collyre d'atropine dès qu'on s'aperçoit que les accidents inflammatoires ou nerveux sont occasionnés par ce médicament, et d'avoir recours à d'autres médicaments, et au besoin même se contenter d'une simple expectation.

NOTE SUR UN CAS SINGULIER DE PROJECTION DE L'ŒIL HORS DE L'ORBITE.

Par le Dr Guéniot.
Professeur agrégé,
Chirurgien des hôpitaux de Paris.

Le fait que je vais relater remonte à plus de dix ans; j'en ai recueilli l'observation alors que j'étais chef de clinique. Malgré sa date déjà un peu ancienne, j'estime qu'il n'a rien perdu de son intérêt, ni de son authenticité; car il a eu pour témoins, M. le professeur Depaul, mon collègue et ami le Dr Bailly, ainsi que plusieurs médecins et élèves qui suivaient alors le service d'accouchements.

Le 26 octobre 1864, entrait à l'hôpital des Cliniques, pour y faire ses couches, une lingère âgée de 21 ans, qui était parvenue au terme de sa première grossesse. Cette jeune femme, déjà en travail depuis plusieurs heures, offrait des signes très-accusés de rachitisme, et son bassin, au détroit supérieur, ne mesurait que 7 cent. 1/2 au lieu de 11. L'angle sacro-vertébral, très-proéminent, se trouvait dévié à gauche; de telle sorte que l'aire du détroit abdominal était plus spacieuse du côté droit que du côté gauche. L'enfant se présentait par le sommet en position occipito-iliaque droite postérieure, et la dilatation de l'orifice utérin était encore peu avancée. Le travail fut abandonné à la nature.

Le lendemain, vingt-huit heures après le début des douleurs et plus de vingt heures après l'écoulement des eaux, la dilatation fut trouvée presque complète; mais la tête fœtale restait fixée au-dessus du détroit supérieur, sans s'y engager autrement que par la bosse séro-sanguine volumineuse qui la surmontait. L'occiput, primitivement en arrière, était venu se mettre en rapport avec le pubis droit; les os du crâne paraissaient médiocrement résistants et chevauchaient au niveau des sutures.

L'état de la mère, comme celui de l'enfant, exigeant une

prompte intervention, M. Depaul appliqua le forceps. L'introduction et l'articulation de l'instrument n'offrirent pas de difficulté. Quant à l'extraction, il en fut un peu différemment. Une certaine force dut être déployée; quoique assez énergiques, les tractions toutefois ne cessèrent pas d'être mesurées. Au bout d'une minute ou deux, un craquement se fit entendre, après quoi toute difficulté disparut, et l'extraction de l'enfant fut effectuée aisément, comme dans le cas de bonne conformation. Que signifiait ce bruit sec, ce craquement particulier, bien connu des accoucheurs qui ont eu à lutter contre des rétrécissements du bassin? Il indiquait que le crâne du fœtus avait cédé contre l'obstacle, et qu'ainsi diminuée, la tête serait facilement amenée au dehors. L'opération, en effet, fut bientôt terminée et l'enfant naquit avec une forte dépression du frontal droit.

C'était une petite fille, d'un développement ordinaire et en état de mort apparente. On se hâta de la faire respirer par l'insufflation; elle fut assez vite ranimée, mais ne put l'être que d'une façon imparfaite. En lui administrant les soins que réclamait sa faiblesse, on s'aperçut qu'il existait à l'œil droit, sur le bord de la paupière inférieure, une très-petite plaie à lèvres inégales et comme déchirées. Celle-ci siégeait au niveau du point lacrymal. Les paupières restaient fermées; en les ouvrant on constata, chose surprenante, que le globe oculaire avait disparu de la cavité de l'orbite. Une demi-heure plus tard, cet organe était retrouvé bien entier dans l'alèze qui recouvrait les parties génitales de la mère. Voici ce que son examen nous permit de reconnaître.

L'œil est sain et bien conformé; il n'a pas perdu encore sa fraîcheur; il se trouve nettement disséqué. Le nerf optique s'est rompu à la distance de 12 millimètres du globe oculaire; ce tronçon nerveux est effilé à son extrémité libre. La rupture des muscles droits s'est effectuée tout près de la sclérotique; leurs fibres aponévrotiques seules restent adhérentes à cette membrane. Les muscles obliques ont subi la rupture un peu plus loin, c'est-à-dire à 5 ou 6 millimètres du bulbe; aussi, l'oblique inférieur présente-t-il quelques débris de ses faisceaux, encore unis aux attaches oculaires. Quant à la conjonctive,

elle s'est déchirée irrégulièrement au niveau du cul-de-sac bulbo-palpébral.

Trois heures après sa naissance, la petite fille succomba. Son poids était de 6 livres; sa tête, un peu allongée, mesurait 12 cent. de l'occiput au front, et 9 cent. d'une bosse pariétale à l'autre. Les marques du forceps, médiocrement accusées, correspondaient d'une part au *frontal gauche* et, de l'autre, au *côté droit de l'occipital*. L'enfoncement du crâne siégeait au-dessus et en dehors du sourcil *droit;* il était considérable; sa profondeur atteignait 18 à 20 millim. Un épanchement sanguin existait sous le péricrâne, au fond même de la dépression. L'os était fêlé à ce niveau, mais seulement du côté de sa surface interne. Le cerveau, comprimé en ce point, ne présentait toutefois aucune altération apparente. Enfin, du sang noir, en petite quantité, se trouvait épanché à la base du crâne, et non vers la voûte.

L'apophyse orbitaire externe était fracturée ainsi que la voûte de l'orbite; ces deux parties n'offraient d'ailleurs qu'une seule ligne de fracture, ligne continue et oblique de dehors en dedans et d'arrière en avant. Par l'écrasement de sa voûte, la cavité orbitaire se trouvait effacée dans ses deux tiers postérieurs; sa base seule restait libre. Aussi, le doigt introduit dans cette cavité y était-il bientôt arrêté par la paroi supérieure déprimée; le relief ainsi perçu correspondait au trait de la fracture, et la concavité naturelle de la voûte était, de la sorte, remplacée par une surface convexe. Les parties molles ne paraissaient que médiocrement altérées, et la loge oculaire conservait une assez grande régularité (1).

Réflexions. — J'ignore si cette projection du globe de l'œil loin de la cavité orbitaire a déjà été signalée. Les nombreuses délivrances auxquelles j'ai coopéré chez des femmes rachitiques ne m'ont jamais offert rien de semblable. C'était aussi la pre-

(1) Quant à la mère de l'enfant, elle éprouva, dans les jours qui suivirent son accouchement, quelques symptômes de métrite; puis elle sortit de l'hôpital bien rétablie, un mois jour pour jour après son entrée.

mière fois que M. Depaul observait un tel phénomène. Mais feu M. Danyau, à qui je parlais de ce cas singulier, me dit qu'il avait connaissance d'un fait analogue. Un jour qu'il pratiquait la céphalotripsie chez une femme contrefaite, sa surprise fut grande de voir s'écouler du vagin, en même temps que du sang et de la matière cérébrale, un globe oculaire nettement séparé de ses attaches; puis, l'opération se continuant, le second œil bien intact apparut à son tour, roulant comme le premier de l'intérieur du vagin. Ici, l'expulsion du bulbe oculaire, tout insolite qu'elle soit, semble toutefois moins étrange que dans le cas relaté plus haut; car, le broiement du crâne par le céphalotribe constitue un tel degré de traumatisme, que l'on peut concevoir aisément, comme l'une de ses conséquences, la production du phénomène.

Mais, dans le fait de la Clinique, il n'en est point ainsi. La mutilation était beaucoup moindre et l'enfant put naître vivant. La dépression frontale, de même que la fracture et l'écrasement de la voûte orbitaire, n'ont pas été produites, comme on pourrait le penser, par une pression directe du forceps. Les cuillers de cet instrument correspondaient, en effet, à des régions du crâne tout autres que celle qui fut intéressée. Le véritable agent de la lésion fut l'angle sacro-vertébral; c'est sur la saillie de ce promontoire que la tête fœtale, sollicitée par le forceps, vint se fracturer au niveau du frontal droit. Le mécanisme de ces enfoncements et de ces fractures est, d'ailleurs, bien connu des accoucheurs.

Pour qu'une expulsion si insolite du bulbe oculaire soit résultée de ce traumatisme, on comprend qu'il ait dû se rencontrer un ensemble de circonstances tout à fait exceptionnel. Parmi ces dernières, on peut en effet signaler :

1° L'existence d'un angle sacro-vertébral, très-proéminent et dévié vers le côté gauche;

2° Une position telle du crâne fœtal que, l'occiput étant en rapport avec la région droite et antérieure du bassin, le frontal droit devait nécessairement correspondre à la saillie du promontoire;

3° Une résistance médiocre des os du crâne qui, en raison

de leur flexibilité, se brisèrent contre l'obstacle sous l'influence des tractions instrumentales;

4° Enfin, une application du forceps telle, que les branches de cet instrument se trouvèrent placées régulièrement par rapport au bassin, mais en situation diagonale par rapport à la tête du fœtus.

Quant au mécanisme de la luxation de l'œil et de sa projection hors de l'orbite, il est aisé à concevoir. La voûte orbitaire ayant été écrasée dans ses deux tiers postérieurs, le globe oculaire en fut violemment comprimé d'arrière en avant, puis chassé de sa loge comme un noyau que l'on presserait entre les doigts. Mais pour que cette expulsion ait eu lieu, il a fallu que la violence de l'impulsion déterminât la rupture de toutes les attaches du bulbe (nerf optique, muscles, muqueuse, etc.); il a fallu, en outre, que l'ouverture palpébrale, trop étroite pour livrer passage à cet organe, s'agrandît par la déchirure de son bord; et il est remarquable que, contrairement aux déchirures qui se produisent parfois dans l'accouchement au niveau de l'orifice vulvaire, la solution de continuité se soit faite ici, non point à la commissure palpébrale, mais au niveau du conduit lacrymal inférieur.

AMBLYOPIE SANS LÉSION, SUITE D'AMÉNORRHÉE.

Par le Dr Kohn.

Les troubles fonctionnels de toute nature, qui ont été observés chez les femmes à la suite d'une suppression de règles et qui ont été attribués avec plus ou moins de raison à cette cause, ne sont pas rares dans les annales de la science, et l'on voit à chaque instant de graves désordres, qui semblent liés à cette anomalie. Pour ne nous occuper que des faits pathologiques de ce genre, qui sont du domaine de l'oculistique, nous voyons souvent des névrites optiques, des apoplexies rétiniennes, des choroïdites atrophiques qui peuvent être rapportés avec certitude à ce trouble. De même les amblyopies sans lésion sont loin d'être rares, nous les rencontrons chez les individus qui

font abus d'alcools, de tabac, chez les glycosuriques ; on conçoit assez bien aussi qu'une suppression de règles peut causer une légère congestion de la papille et de la rétine, qui serait accompagnée d'une amblyopie. Soelberg Wells en parle sous la dénomination d'amblyopie congestive due à la surabondance du système sangui et à la congestion de l'œil du cerveau. Ainsi, le cas rapporté par le Dr Lawson, dans le *Medical Times and Gazette*, 1863, ne doit pas rentrer dans le cadre des amblyopies sans lésion, puisque l'examen ophthalmoscopique a permis de constater qu'il existait une obstruction veineuse évidente, accompagnée de veines larges et variqueuses. D'après de Wecker : « Les observations qui signalent ces faits deviennent de moins en moins fréquentes, depuis que l'exploration ophthalmoscopique permet de rapporter dans la plupart des cas, ces troubles fonctionnels à des altérations des membranes profondes de l'œil. » Aussi, m'a-t-il semblé utile de rapporter le cas suivant que j'ai recueilli à la clinique du Dr Galezowski, car c'est le seul cas, à ma connaissance, dans lequel on n'ait pu constater aucune lésion du fond de l'œil.

Madame G..., âgée de 48 ans, ayant toujours joui d'une bonne santé, fut fort étonnée le 19 mars 1875 de voir tout en jaune de l'œil gauche (elle n'avait pas été réglée depuis le 5 du mois précédent).

Le 23 mars elle s'aperçut que la vue avait baissé dans cet œil, elle ne pouvait rien distinguer et n'aurait même pu se conduire; elle vint à la Clinique le 27, se plaignant d'une amblyopie avec sentiment de plénitude et de gêne dans les mouvements de cet œil ; nous constatâmes que le champ visuel périphérique était conservé quoiqu'elle ne distinguât pas une lumière à 50 centimètres de distance et que la perception des couleurs fut entièrement perdue. Un examen minutieux à l'ophthalmoscope ne fit découvrir aucune lésion.

Le traitement se borna à une application de sangsues aux parties internes des cuisses et une potion au bromure de potassium.

Le 29, elle aperçoit parfaitement la lumière d'une bougie à la distance d'un mètre.

2 avril. La malade voit suffisamment de cet œil pour se conduire; le sentiment de gêne et de plénitude a complètement disparu ; le fond de l'œil continue à être normal.

Le 6. Les règles sont revenues.

REVUE BIBLIOGRAPHIQUE

Le Dr José Lourenço de Mayalhães vient de publier à Rio-de-Janeiro un ouvrage intitulé « *Da Kystitomia e dos resultados obtidos com o meu Kystitomo.* »

Ce nouveau travail du Dr José Lourenço peut être considéré comme la continuation de ce que le même auteur a publié dans le *Journal d'ophthamologie*, au mois d'août 1872, sur la nouvelle cystitomie, au moyen d'une pince de son invention.

Lorsqu'il publia ce premier article, l'auteur n'avait pas eu l'occasion de faire l'expérience de sa pince cystitome sur des sujets vivants; aujourd'hui il rend compte des résultats obtenus dans 21 opérations faites parmi sa clientèle.

L'auteur commence, dans son nouvel ouvrage, par étudier les conditions dans lesquelles peuvent se former les cataractes secondaires; il démontre en même temps qu'aucun des procédés opératoires de la cataracte n'exempte l'œil de la formation de ces cataractes, si ce n'est, dit-il, le procédé qui consiste à faire l'extraction du cristallin avec sa capsule entière.

Il rappelle ensuite les premières tentatives faites pour abaisser le cristallin avec sa capsule, et fait en même temps l'historique de l'extraction dans les mêmes conditions.

Ainsi que dans son premier article, l'auteur se montre contraire à une semblable pratique et se fonde sur les relations anatomiques de la capsule du cristallin.

Suivant l'opinion du Dr José Lourenço, on doit chercher à perfectionner le cystitome, et c'est là le but qu'il se propose dans le travail dont nous rendons compte.

En second lieu, l'auteur analyse les divers cystitomes inventés pour extraire une partie de la capsule : ce sont ceux de Horner, Weber, Alessi, Meyer, Weker, et enfin la *griffe capsulaire* du Dr Perrin.

Le Dr José Lourenço décrit ensuite son cystitome, dont il donne le dessin, et enfin il rend compte des résultats obtenus dans 21 opérations.

Dans 15 cas il a trouvé des fragments de capsule entre les branches de la pince, et dans les 6 autres, où toutefois la sortie du cristallin a été facile, la capsule lui a échappé.

Chez aucun des malades il n'y a eu de formation de cataractes secondaires.

Herpès de la cornée (kératite pustuleuse ou phlycténoïde, kératite exanthématique, nerveuse, eczéma de la cornée).

Par le Dr del Monte.

Les lésions anatomiques de cet herpès sont situées entre l'épithélium cornéal antérieur et la couche cornéenne sous-épithéliale, et développées autour des extrémités des fibres nerveuses. Elles se produisent soit par des collections de sérosité qui soulèvent l'épithélium, sous forme de vésicules infiniment petites, soit par accumulations de cellules (leucocytes?) venant de la périphérie de la cornée, en suivant un tronc nerveux et ses divers filets. Au bout d'un certain temps, ces filets nerveux ainsi enveloppés de sécrétions pathologiques se mortifient, les vésicules se perforent, de nouvelles cellules pathologiques se joignent aux premières et forment des nodules pyriformes dont la petite extrémité, qui représente un vaisseau nerveux, pénètre dans la substance cornéenne.

L'herpès névralgique cornéen peut être le complément d'un herpès zoster développé sur la partie du visage qui doit son innervation à la première branche du trijumeau (herpès zoster ophthalmique) ; il peut aussi se manifester comme conséquence de l'eczéma des oreilles, du front, de la lèvre supérieure, du nez, de la paupière et du menton.

Sur 80 cas de zona ophthalmique observés par Koks, l'œil se trouva affecté dans la proportion de 67,5 p. 100.

L'herpès cornéen provient-il d'une affection cutanée due à une lésion des nerfs vaso-moteurs ou d'une altération directe des nerfs sensitifs? L'auteur adopte cette dernière interprétation et croit à une lésion du trijumeau dans le ganglion de Gasser.

La durée de chaque vésicule est d'une semaine à peu près, mais elles peuvent se seconder et faire durer la maladie pendant trois ou quatre semaines.

Le traitement doit consister en instillations d'une solution à 1/2 p. 100 de sulfate neutre d'atropine ; en adoucissant de la lumière au moyen de l'obscurité ou d'appareils protecteurs, en insufflations de calomel. A l'intérieur on doit donner le quinine et l'arsenic. (*France médicale*, 12 décembre 1874, *Movimento medico-chirurgico di Napoli.*)

Tumeur du segment postérieur de l'œil ; gliome ; hémorrhagie dans les cavités du globe oculaire droit ; énucléation.

Par M. le professeur Trélat.

Le nommé X...., actuellement salle Saint-Jean n° 13, me consulta, durant les premiers jours du mois de mars, pour des troubles récents

survenus dans son œil droit. Voici les renseignements que fournissai le malade le 5 mars.

Hypermétrope depuis longtemps, il portait des verres convexes n° 10 et voyait bien. Sans cause connue, il s'était réveillé avec une injection notable de la conjonctive oculaire et un œdème marqué des paupières; les troubles dataient de huit jours.

Cet homme occupe un modeste emploi de cireur de harnais, et, par suite, est exposé à l'humidité, à la poussière et à la malpropreté; après avoir consulté le médecin de la compagnie où il est attaché, il se présenta peu à après à l'hôpital, car, si l'œdème des paupières avait disparu après trois jours, l'état de la conjonctive s'aggravait malgré l'usage réitéré des cataplasmes. Il éprouvait de la fièvre, de l'inappétence, la langue était blanche, le facies portait les traces d'un mauvais état général.

Le jour de son entrée (5 mars), on constata un boursouflement considérable de la conjonctive bulbaire; le chémosis était surtout marqué dans la moitié inférieure de la surface du globe et retombait en avant de la paupière inférieure. La cornée avait conservé son brillant, mais, par transparence, on remarquait un trouble dans la coloration des parties postérieures. La chambre antérieure avait été le siége d'un épanchement sanguin dont les traces étaient évidentes par suite de la superposition des trois teintes suivantes :

Coloration brun acajou sensiblement uniforme, située dans la moitié inférieure, limitée par une ligne atteignant à peu près le diamètre horizontal de la cornée et lui étant parallèle. Au-dessus, et seulement dans une hauteur d'un millimètre environ, couche régulière d'un blanc jaunâtre. Enfin, au segment supérieur, coloration violacée bleuâtre, avec l'aspect d'une kératite ponctuée. La zone étroite de la région moyenne fut considérée comme étant la partie supérieure de l'épanchement sanguin dans la chambre antérieure, épanchement sanguin dont la présence avait déterminé une kératite postérieure, et sans doute de l'iritis.

Avec un tel état local, le malade ne souffre presque pas, et, cependant, la perte de la vision est absolue pour cet œil, à tel point, qu'une lumière, placée très-proche, et au-devant de l'œil n'est nullement perçue. Ce symptôme doit faire penser que l'hémorrhagie antérieure n'est pas la seule lésion s'opposant à la perception lumineuse, on est en droit de supposer qu'il existe des troubles du segment postérieur; qu'il y a, peut-être, du sang dans cette cavité; mais, si je m'en rapporte au dire très-affirmatif de mon malade, ces troubles sont récents. Cet épanchement doit être médiocre, car s'il est vrai que l'on constate l'anesthésie de la cornée, d'un autre côté, nous n'avons pas la douleur violente subite, croissante, signalée au moment des hémorrhagies abondantes, dans l'intérieur du globe oculaire.

Pour compléter l'examen de cet œil, il faudrait explorer les parties profondes, mais les dépôts de sang coagulé dans la chambre antérieure ne permettent pas ici l'usage de l'ophthalmoscope : durant l'examen que je tentais hier encore, les rayons lumineux ne dépassaient pas la chambre antérieure, mais ils y faisaient voir une accumulation de fibrine coagulée, d'un ton gris jaunâtre, remplissant actuellement la totalité de l'aire pupillaire.

La recherche des phosphènes ne donnent pas de résultats probants, tant à cause de l'intelligence bornée du malade, que par suite de l'état du gonflement et d'inflammation des parties externes du globe oculaire.

En résumé, Messieurs, vous êtes ici en présence d'une hémorrhagie incontestable dans la chambre antérieure, mais vous devez admettre des troubles profonds du segment postérieur puisqu'il y a, je le répète, perte absolue et récente de la perception lumineuse quantitative et des signes de compression intra-oculaire médiocre.

A quelle étiologie pouvons-nous logiquement rattacher de semblables lésions ? On ne peut, dans ce cas, invoquer une action traumatique ; le malade affirmant n'avoir point reçu de coup sur l'œil. Aucun choc, aucune opération ancienne ou récente n'eût amené ces changements de pression intra-orbitaire qui peuvent entraîner la rupture des vaisseaux de l'intérieur de l'œil. Ce sont donc des troubles de nutrition, et l'on peut alors hésiter entre les affections profondes de l'œil et surtout entre le *glaucome* et *l'irido-choroïdite à forme latente*, distinction qui présente de sérieuses difficultés dans le cas actuel. Toutefois, en faveur de l'*irido-choroïdite à forme latente*, je vous ferai remarquer que le glaucome expliquerait mal la coexistence de l'hémorrhagie au milieu du corps vitré que je suppose exister, et de l'hémorrhagie visible dans la chambre antérieure. Peut-être est-il possible de songer encore à quelque tumeur profonde du globe n'ayant déterminé que peu ou point de troubles, mais ayant été la cause et le point de départ de l'hémorrhagie. Cette discussion sur l'étendue et l'étiologie des lésions de cet œil n'a pas seulement, Messieurs, un intérêt scientifique, elle a un haut intérêt pratique. Il s'agit, dans ce cas, comme vous allez vous en convaincre, de conseiller ou non une opération qui, pour n'être pas entourée de dangers sérieux, ne laisse pas que d'être grave, à cause de l'importance même de l'organe atteint. Je fais allusion à l'*énucléation du globe oculaire*. Une telle détermination ne peut être prise à la légère ; le chirurgien doit se demander si d'autres traitements chirurgicaux ou médicaux ne pourraient pas être utilement employés.

Faut-il attendre, puis-je conserver l'espoir d'un retour de la vision dans cet œil qui est si complètement privé de la perception lumineuse quantitative ? Les dérivatifs, les mercuriaux pourront-ils être de quel-

que utilité pour hâter la résorption de ce caillot qui, malgré l'ancienneté de sa production, persiste à obstruer le passage des rayons lumineux.

Non, Messieurs, la résorption des épanchements sanguin, quand elle doit s'effectuer, se produit assez rapidement, quelquefois très-rapidement, comme on est souvent à même de l'observer à la suite des opérations sur le globe oculaire ou de ses blessures. Dans le cas actuel, l'épanchement n'a pas tendance à se résorber et, vu la durée de sa présence, quand même j'interviendrais par une ponction pour hâter la résorption ou tenter l'évacuation, le malade ne recouvrerait pas la vision. Il y a trop longtemps que le sang séjourne dans l'œil, irritant par sa présence les milieux et les tissus avec lesquels il se trouve en contact. Si les caillots disparaissaient maintenant, il resterait du côté de l'iris, du cristallin, du corps vitré et de la choroïde, des lésions qui seraient un obstacle au rétablissement de la vision; et même plus tard, peut-être dans un temps assez proche, l'étendue et la nature de ces altérations pourraient entraîner l'apparition sur l'œil sain d'une ophthalmie sympathique.

Voilà pourquoi j'ai proposé au malade l'ablation du globe oculaire. L'œil gauche est sain, l'œil droit est irrévocablement perdu. Je veux préserver notre malade d'une cécité survenant après de longues et douloureuses complications auxquelles nous assisterions, impuissants et désarmés. (*Progrès médical*, 7 novembre 1874.)

Névralgie trifaciale droite ; perte de la vue et de l'odorat du même côté Autopsie : carcinome de la dure-mère comprimant le ganglion de Gasser.

Par M. Floupe, interne des hôpitaux.

Le 9 février 1874, entre à l'hôpital Lariboisière, salle Saint-Augustin (bis) n° 30, (service de M. Siredey), le nommé B. Edouard, âgé de 32 ans, journalier.

Cet homme se plaint de douleurs très-vives dans tout le côté droi de la tête, douleurs survenant par accès et dont il fait remonter le début vers la fin de l'année 1870.

A 20 ans, il a fait une chute d'un cinquième étage, mais cet accident n'a eu aucune suite fâcheuse.

Au début, les douleurs qui l'amènent à l'hôpital, ne survenaient que de loin en loin, tous les 4 mois environ et ne duraient que trois ou quatre jours.

Aujourd'hui, ce qui frappe tout d'abord chez ce malade, c'est une exophthalmie double, plus prononcée cependant à droite qu'à gauche et un strabisme interne de l'œil droit.

Pupilles égales, mobiles. — Pas de déviation des traits. Interrogé sur le siége précis des douleurs qu'il éprouve, le malade nous montre tout le côté droit de la tête. Il a remarqué aussi que, pendant les accès, l'œil droit devient rouge et que des larmes s'en écoulent avec abondance.

A la pression, donleur très-vive au niveau de tous les points classiques de la névralgie trifaciale, mais surtout marquée au niveau des points sus et sous-orbitaire, malaire et temporal. — Le côté droit de la face a conservé la sensibilité à la douleur. — Les organes des sens, autres que l'œil, ne présentent rien de particulier.

M. Siredey prie alors M. Panas de vouloir bien examiner la malade, et l'examen ophthalmoscopique révèle une NEURORÉTINITE des plus manifestes, symptomatique d'une compression du nerf optique.

20 avril. — Les douleurs névralgiques sont toujours aussi fréquentes et aussi aiguës. *L'exophthalmie droite* est beaucoup plus prononcée, et de ce côté *la vue* est presque perdue. Le malade aperçoit les objets sans pouvoir les reconnaître. — Quelques gouttes de pus s'écoulent par le conduit auditif externe droit. *L'audition*, à droite, est très-affaiblie. Le tic-tac de la montre n'est perçu qu'au moment où celle-ci est en contact immédiat avec le crâne.

Le *goût* est complètement aboli sur tout le côté droit de la langue. La saveur de quelques substances (sucre, sel, sulfate de quinine) n'est nullement perçue. Enfin, au dire du malade, la *narine droite* est le siége d'une sécheresse continuelle qui la rend impropre à percevoir les odeurs quand avec le doigt il ferme la narine du côté opposé.

Empâtement et tuméfaction de la région temporale, sans fluctuation ni rougeur à la peau. La sensibilité ainsi que la motité sont intactes dans toute l'étendue de la région douloureuse. Ajoutons que les mouvements de la mâchoire inférieure s'exécutent bien et que celle-ci n'est nullement déviée du côté opposé. En présence de ces symptômes, M. Siredey pense à une altération du ganglion de Gasser.

Au commencement de mai, apparaît une petite ulcération vers le milieu du segment inférieure de la cornée droite. Les vaisseaux de la conjonctive oculaire et palpébrale sont injectés. La vue est complètement perdue de ce côté.

18 mai. — Le malade se plaint de vertiges, la marche n'est plus assurée.

19 juin. — Survient du délire d'action qui se continue jusqu'au 15 pour faire place alors à un état comateux, précurseur de la mort qui a lieu le 16 juin.

AUTOPSIE, trente heures après la mort. — Les organes thoraciques et abdominaux ne présentent rien de particulier.

Cavité crânienne. — La calotte crânienne enlevée, on voit la convexité des hémisphères cérébraux très-notablement hyperémiée et sillonnée de nombreux vaisseaux gorgés d'un sang noirâtre. Dès que les lobes antérieurs du cerveau sont soulevés, on aperçoit, à droite, appliquée sur la base du crâne, une masse d'un gris blanchâtre, d'aspect encéphaloïde, de forme aplatie, comprimant évidemment les nerfs olfactif et optique du côté droit.

La production morbide se présente alors sous la forme d'une masse trilobée, de consistance mallasse, recouvrant la plus grande portion de la selle turcique, s'étendant en *avant* jusqu'au bord sphénoïdal, en *arrière* jusque vers le milieu de la gouttière basilaire, à *gauche* jusqu'au sinus caverneux du même côté qu'elle laisse en dehors d'elle, à *droite*, s'avançant sur le rocher qu'elle recouvre dans ses 2[3 internes.

Un examen plus attentif nous montre que la tumeur s'est développée aux dépens de la face interne de la dure-mère dont elle suit les prolongements à droite au niveau du trou optique, de la fente sphénoïdale, des trous ovale, grand rond et déchiré antérieur et qu'elle est immédiatement appliquée sur les 2[3 internes du rocher.

Le sinus coronaire et le corps pituitaire semblent faire corps avec la tumeur qui passe comme un pont sur le sinus caverneux, lequel ne présente aucune altération. — L'artère carotide interne, la branche ophthalmique de Willis, les nerfs moteur oculaire externe, pathétique et moteur oculaire commun sont intacts.

La dure-mère détachée, on voit sur sa face externe de nombreuses végétations ressemblant en tous points à la masse qui occupe sa face interne, végétations qui ont érodé les parties osseuses qu'elles recouvrent. C'est ainsi que la gouttière basilaire et les apophyses clinoïdes postérieures sont le siége de nombreuses érosions qui leur donnent un aspect aréolaire.

Le *ganglion de Gasser* est tellement comprimé par le produit morbide qu'il nous est impossible, malgré la dissection la plus minutieuse, de l'en séparer et de suivre les branches qui en partent. Ce n'est qu'à leur point d'émergence de la tumeur qu'on aperçoit la branche ophthalmique, les nerfs maxillaires supérieur et inférieur que l'on peut suivre jusqu'à leur entrée dans la fente sphénoïdale, les trous grand rond et ovale.

M. le Dr Debove a bien voulu faire l'examen histologique de la tumeur qui a présenté tous les caractères d'un carcimone (Stroma fibreux avec grands alvéoles remplis de cellules) (1). (*Progrès médical*, décembre 1874).

Sur la pupille comme esthésiomètre,

Par Schiff et Pio de Foa, analysée par **Coyne.**

M. Schiff et l'un de ses élèves, le docteur de Foa, viennent de faire paraître un important mémoire sur la *Pupille comme esthésiomètre.* Ces recherches, qui remontent à quelques années, n'avaient jamais été publiées ; elles ont dû la publication qu'elles reçoivent actuellement à l'article que notre collègue et ami, M. Budin, a inséré dans le PROGRÈS MÉDICAL et consacré à l'étude des phénomènes pupillaires pendant les différentes périodes de la chloroformisation, et à celu que nous avons écrit dans ce journal sur la même question.

Ce sont ces publications qui ont éveillé l'attention de M. Schiff sur l'importance de recherches qu'il laissait à l'écart. Nous répondons, dans un autre travail en cours de publication, aux conséquences erronées, à notre avis, que M. Schiff veut tirer de faits vrais, sans aucun doute, et à l'aide desquels il espérait combattre et renverser nos conclusions sur l'état de la pupille pendant l'anesthésie chloroformique et dans le cours des opérations chirurgicales qui ont nécessité cette anesthésie.

En nous plaçant à un point de vue purement pratique, nous avons vu que la pupille servait de guide sûr et indiquait exactement si le malade sentait encore les impressions douloureuses, qu'il y eût ou non perception de ces impressions. Nous avons été heureux de trouver dans les faits publiés par M. Schiff une confirmation de ce que nous avons vu si souvent. C'est ce qui nous engage à faire connaître la partie essentiellement physiologique et expérimentale du travail de l'éminent professeur de Florence. Voici la traduction libre de cette partie :

Il y a quelques années, Miescher et Dittmann firent, dans le laboratoire de Leipsick, deux séries d'expériences pour étudier la transmission de la sensibilité après certaines lésions de la moelle. Tout le monde sait combien il est difficile de reconnaître une trace de sensibilité sur des animaux auxquels on vient de produire une lésion expérimentale.

La sensibilité, en effet, peut être dissimulée lorsque les animaux sont très-peureux. D'un autre côté, un animal, si on le touche de nouveau après une opération sanglante, peut fuir et crier, bien que la partie blessée soit insensible.

Dans le temps, nous avons fait beaucoup d'expériences pour éviter cette cause d'erreur et nous avons fait connaître qu'on pouvait s'en mettre à l'abri en pratiquant l'opération expérimentale au sein d'une profonde anesthésie, et en retardant le moment où commence l'observation des phénomènes.

Miescher et Dittmann firent leurs recherches sur des animaux rendus immobiles par le curare; pour reconnaître l'existence et le degré de sensibilité dans la partie lésée, ils se sont servis de l'augmentation de la pression dans les vaisseaux. En effet, cette augmentation se produit encore chez les animaux curarisés sous l'influence de l'irritation d'une partie dont la sensibilité est transmise aux centres nerveux.

Cette augmentation de pression est indépendante de la volonté de l'animal, et ses degrés divers paraissent pouvoir indiquer les différences qui existent dans les degrés de la sensibilité. La rapidité avec laquelle l'augmentation se produit doit faire connaître la vivacité de la sensation.

Toute cette théorie est très-ingénieuse, mais la méthode ne résiste pas à un examen approfondi. Les auteurs nous paraissent avoir oublié que depuis longtemps il a été prouvé que, si l'action réflexe des éléments sensibles sur les nerfs vasculaires, action qui fait augmenter la pression, se produit dans un segment de la moelle séparé de l'encéphale et de la moelle allongée, et que dans ce cas elle amène une élévation faible de la pression, on ne peut l'accepter comme un signe certain, ainsi que le veulent ces auteurs, qu'une sensation faible ait été transmise à travers un segment séparé de la moelle.

Une élévation forte prouverait tout au plus que l'effet de l'excitation a été transmis jusqu'à la moelle allongée, dans laquelle s'opère l'action réflexe.

Miescher a donc raison de conclure de ce phénomène à l'existence d'une transmission centripète. Mais de ce que la transmission par cette voie ne se fait pas jusqu'au cerveau, il n'est pas juste de conclure que cette transmission soit l'indice d'une sensation et d'une sensibilité persistantes des parties situées au-dessous de la lésion de la moelle. Il eût été très-avantageux, cependant, de trouver un indice de la sensibilité, indépendant des mouvements volontaires des animaux et persistant au milieu de l'immobilité curarique. Cet indice a été trouvé; il existe dans la dilatation de la pupille. J'ai même trouvé plus que ce que je cherchais.

Si un chien ou un chat sont curarisés au point que l'on doive pratiquer la respiration artificielle pour conserver la vie, la pupille reste pendant quelque temps sensible aux variations de la lumière qui vient exciter la rétine. Si l'on conserve une lumière égale et médiocrement intense, toute excitation sensible, de quelque partie que ce soit du corps, amène une dilatation de la pupille. Cette dilatation paraît être plus forte que lorsque une irritation de la même intensité est produite sur un animal incomplètement curarisé ou dans l'état normal. Il est possible, toutefois, que ce fait soit dû uniquement à ce

que l'observation devient plus facile lorsque le bulbe oculaire et les paupières sont rendues immobiles.

La dilatation de la pupille se montre plus marquée, et ceci est un point essentiel comme application à la pratique chirurgicale, quand l'excitation sensible n'est pas douloureuse, mais qu'elle provoque seulement la sensibilité tactile sur une certaine étendue de la périphérie du corps.

Si, par exemple, sur un chien profondément curarisé, vous prenez seulement avec la main la totalité de la patte postérieure ou antérieure d'un côté, sans la comprimer, sans lui faire aucune violence, la pupille se dilate. La dilatation est plus considérable quand on comprime la partie touchée. Lorsqu'on touche la langue, le nez, la poitrine, il se produit une dilatation légère et fugace:

De cette manière, nous pouvons reconnaître par la pupille, sur un animal curarisé, des sensations dont il serait impossible, dans l'état normal, de reconnaître l'existence. Cette méthode pourra servir à rechercher si certaines parties dont par l'expérience on n'a pu reconnaître la sensibilité la possèdent à un degré minime ou sous forme de sensibilité tactile.

On verra que les expériences faites avec ce moyen ont donné des résultats nouveaux et très-intéressants, tant pour la physiologie que pour la pathologie. Il n'existe pas dans le corps un organe ou un tissu insensible, bien que, pour beaucoup, nous ne connaissions pas la cause de leur insensibilité à l'état normal. Nous avons eu la satisfaction de voir que, comme nous l'avons déjà reconnu par d'autres méthodes d'observation, toute la moelle spinale est insensible alors qu'elle est privée des cordons postérieurs.

Il est inutile d'ajouter que cette conclusion n'implique pas la négation des faits observés dans le laboratoire de Leipsick, faits qui sont parfaitement établis, mais mal interprétés.

La dilatation de la pupille est plus forte quand la sensation qui la produit est plus vive, mais la dilatation augmente un peu plus au début avec la durée de l'excitation.

En comparant notre méthode et son critérium à celui qui est proposé par l'école de Leipsick, nous croyons pouvoir conclure :

1° Que la dilatation de la pupille se montre après une irritation momentanée qui ne modifie pas la pression du sang ;

2° Que cette dilatation se montre plutôt à la suite d'une sensation faible de contact qui n'agit pas encore sur la pression du sang ;

3° Que la dilatation de la pupille correspond toujours à une véritable sensation cérébrale, bien que l'augmentation de la pression accompagne plutôt les irritations dont l'effet, sans devenir conscient, se disperse dans la moelle allongée et spinale.

Nous donnons un résumé de deux expériences.

Exp. I. — Un chien de moyenne taille est éthérisé, on découvre la moelle lombaire, ce qui se fait avec peu d'hémorrhagie. On enlève avec une pince un fragment des cordons postérieurs, laissant deux tronçons, l'un central, l'autre périphérique. L'irritation mécanique et électrique de ces tronçons amène une forte dilatation de la pupille. La dilatation est plus grande si l'irritation porte sur un point avoisinant le bout antérieur ou le postérieur. L'irritation de la substance grise, des cordons antérieurs et latéraux à travers la portion dénudée, n'amène aucune dilatation lorsque le mouvement n'est pas rétabli dans le train postérieur. Si on coupe la moelle au-dessous du bulbe, et si on établit la respiration artificielle, les yeux et la pupille sont encore mobiles ; mais l'irritation des cordons postérieurs qui faisait primitivement crier le chien n'amène plus de mydriase, mais seulement des mouvements réflexes dans la partie antérieure du tronc.

Exp. II. — *Petit chien noir*. Injection de curare dans la jugulaire, respiration artificielle, manomètre dans la carotide gauche. La pression est de 80 à 85. Si on coupe le muscle tibia, la pupille donne des oscillations dans le sens de la dilatation, qui manquaient lorsqu'on enfonçait les aiguilles dans ce muscle. L'excitation de la peau amène une large dilatation de la pupille. Celle du muscle amène une petite dilatation.Si on ouvre le ventre,dilatation.Si on excite avec le courant induit plusieurs portions de l'intestin, de l'estomac, des reins, de la rate, la capsule de l'ovaire, la pupille ne réagit plus.

Peu de dilatation à l'excitation du splanchnique. En dernier lieu, la sensibilité s'éteint, toute irritation donne encore une augmentation de la pression.

Les mouvements de dilatation qui se produisent dans la pupille correspondent chaque fois à un stimulus léger, de telle sorte qu'on peut la considérer comme le meilleur réactif de la sensibilité. C'est à ce point que, si on produit une excitation de très-courte durée, ne se manifestant extérieurement par aucun signe de douleur, par aucun mouvement visible, par aucune augmentation de pression, la pupille donne par sa dilatation le signal de l'excitation qui a été faite.

Pour que de pareils effets se produisent, il faut absolument que la voie qui conduit aux centres nerveux soit intacte.

La preuve de ce fait est dans l'expérience où l'on coupe la moelle au-dessous du bulbe et à la suite de laquelle il est impossible de produire la mydriase, avec quelque excitation périphérique que ce soit.

Si dans la section du sciatique à la hauteur du trochanter, après la résection des cordons postérieurs, nous obtenons la dilatation de la pupille quand on excite les bouts du nerf, cela dépend de ce que la voie de transmission est entière à travers la substance grise.

Que dans l'excitation des extrémités des cordons postérieurs sec-

tionnés il y ait encore transmission, on en trouve la preuve dans ce fait qu'en excitant ces bouts on a encore des mouvements de contraction et l'animal donne des signes de douleur et exécute des mouvements volontaires. Nous avons noté que, quand on excite avec l'électricité la substance grise et les cordons antérieurs et latéraux, il y a augmentation de pression sans que la pupille se dilate. Ceci démontre que l'excitation ne se transmet pas aux nerfs papillaires, mais seulement aux nerfs vaso-moteurs qui, produisant une contraction, font élever la pression sanguine.

La peau, riche en filets nerveux, produit, lorsqu'on l'irrite, une large dilatation de la pupille. On retrouve cette dilatation, bien que l'excitation soit faible et n'amène pas de phénomènes douloureux dans l'animal.

La seule pression sur un point limité de la surface du corps peut amener un mouvement de la pupille. L'excitation électrique du muscle, qui est moins sensible que la peau, amène une moindre dilatation de la pupille.

On voit, en résumé, qu'il est suffisamment démontré que l'on peut avoir dans la pupille un très-bon réactif de la sensibilité. (L'*Imparziale*, nos 20, 21, 22, 1874.)

Choroïdite tuberculeuse.

Par le Dr Poncet.

La choroïde a été signalée depuis longtemps comme le siége de l'éruption miliaire tuberculeuse, soit dans la granulie aiguë généralisée, soit dans la tuberculose chronique ; mais les observations histologiques de ces petites tumeurs développées dans la membrane vasculaire de l'œil sont encore assez rares pour mériter notre attention.

Gueneau de Mussy (Mémoire de Galezowski, *Archives*, 1867), dès 1837, avait remarqué la formation de petits grains jaunâtres sur la choroïde, à l'autopsie d'une jeune fille, morte phthisique.

Jœger, en 1855, avait fait la même observation à Vienne, sans insister sur la métastase tuberculeuse. En sorte que c'est bien à Manz (de Suisse) qu'on doit les premiers travaux complets sur ce sujet ; ils datent de 1858 et 1861.

Cohnheim Corazza Luigi, Knapp, Galezowski publiaient leurs mémoires en 1867.

Graefe et Leber, Frankel, Vernon, Ordonnez, Cornil, Bouchut, en 1868.

Steffan, Dahl, Sœlberg Wells, Liouville, terminent la liste des auteurs ayant décrit les tubercules de la choroïde.

Après cette courte bibliographie, les observations deviennent de plus en plus difficiles à rencontrer, et si nous séparons celles qui contiennent l'examen histologique d'avec les relations purement ophthalmoscopiques, nous obtenons un chiffre des plus restreints. Sous ce double rapport, le mémoire de Cohnheim fait époque dans la question; c'est celui dont les auteurs ont fait, en le citant, le plus souvent l'analyse.

Bouchut, en France, étudie depuis longtemps cette question; mais dans les cas rapportés par le médecin des enfants, nous n'avons pu découvrir que deux analyses micrographiques remontant à 1868; elles furent faites par Ordonez et Cornil : l'un a parlé des tubercules de la rétine, le second a véritablement examiné la choroïdite tuberculeuse.

Voici l'observation que nous avons recueillie:

Observation. — X..., soldat à la garde républicaine, 32 ans, meurt en quelques jours au Val-de-Grâce d'une tuberculose aiguë. L'autopsie démontre la présence de granulations dans presque tous les organes glandulaires. Je fis au bleu de Sergent l'injection de l'artère ophthalmique avant d'examiner le fond de l'œil sous l'eau, recherches que je pratique sur tous les sujets qui me sont livrés pour les travaux anatomiques. Après l'incision de la région équatoriale, je vis bien que l'artère centrale était injectée, mais je n'aperçus aucune granulation, ni rien d'anormal à travers la rétine. La membrane nerveuse s'étant décollée pendant l'examen, je constatai alors sur la choroïde la présence de petits points jaunâtres. Ils étaient, sur un œil, au nombre de sept à huit et localisés dans la région polaire ; la macula était saine. Sur l'autre œil, ces tubercules étaient moins nombreux : trois seulement occupaient les environs du nerf optique. Tous étaient peu saillants, et les plus forts n'avaient pas plus d'un millimètres de largeur. A part ces quelques points, il était impossible de reconnaître la moindre altération, soit dans les milieux, soit le long des vaisseaux rétiniens. La rétine saine présentait une teinte blanche uniforme, et la choroïde, sauf sur les tubercules, avait partout un pigment noir épithélial, de couleur uniformément épaisse.

La cupule postérieure de l'œil, ayant été préparée suivant les méthodes de Ranvier, nous avons pratiqué un nombre considérable de coupes sur cette portion, dont aucun détail de structure n'a pu nous échapper. Voici le résultat de cet examen minutieux :

Le nerf optique ne présente aucune altération. L'espace vaginal ne contient aucune prolifération anormale; les travées connectives ont leurs caractères normaux, il n'y a pas de tubercule entre les deux gaines du nerf optique.

La sclérotique est absolument saine, et les nerfs ciliaires qui la traversent ne sont le siége d'aucune prolifération nouvelle périphérique ou interstitielle.

Rétine. — La température étant assez basse, il nous a été possible, trente-six heures après le décès, de retrouver les bâtonnets et les cônes en assez bon état de conservation. Les couches ganglionnaires et sympathiques étaient assurément en voie de décomposition granulo-graisseuse cadavérique, mais nous pouvons assurer cependant que, dans ces différentes zones, la disposition, le volume, les rapports étaient normaux, et que, surtout, il n'existait aucune granulation tuberculeuse. Les vaisseaux rétiniens, dans leur gaîne, dans leurs parois, ne présentaient rien de particulier. Nous donnons ces faits comme certains, car la présence des bâtonnets et des axes dans une préparation de ce genre suffit pour contrôler la valeur de l'observation.

Choroïde. — Les artères de la choroïde avaient été injectées avec le bleu de Sergent. Leur examen était d'autant plus facile qu'avec le picro-carminate, les préparations offraient quatre teintes tranchées: le rose au tissu connectif, le jaune sur les granulations, le bleu dans les vaisseaux, et le noir du pigment sur les faisceaux de la lamina fusca ou l'épithélial polygonal.

L'état de la membrane vasculaire nous a paru susceptible d'être décrit suivant trois états.

On pouvait y distinguer:

1° La présence de cellules nouvelles en quantité anormale au milieu de la choroïde, sans former agglomération,

2° La réunion par bandes de ces éléments distincts,

3° La formation de véritables tubercules.

1° Cet état est à peu près généralisé dans toute la portion postérieure de la choroïde: c'est ainsi que des coupes, pratiquées sur une longueur d'un centimètre et demi, présentent, dans la trame de la membrane, les caractères suivants: cellules dispersées au milieu des travées connectives, en quantité bien plus grande que le nombre des globules blancs normaux.

Elles sont ovoïdes, volumineuses, souvent irrégulières, mesurant depuis 3 jusqu'à 6 divisions du micromètre (2[3 *n.*) c'est-à-dire de 1 à 3 centièmes de millimètre. Elles contiennent 1 ou 2 noyaux et très-souvent une quantité assez grande de granules pigmentaires, qui leur donne une teinte noirâtre. Ces cellules, d'un volume relatif considérable, siégent en plus grand nombre dans la lamina fusca: elles existent aussi près du filet anhyste interne, où elles avoisinent encore plus spécialement les travées connectives. Celles-ci sont constituées par des renflements beaucoup plus rapprochés qu'à l'état normal et d'un diamètre à peu près égal à celui des cellules isolées. Le pigment n'est plus réparti d'une façon uniforme: vivement colorées en certains points, les cellules ramifiées ont des prolongements souvent incolores.

Les vaisseaux artériels ont été, en majeure partie, injectés et leur contenu ne peut être examiné; néanmoins, sur quelques ramifications vides, on ne reconnaît aucune lésion interne; des globules blancs sont accolés aux parois en proportion peut-être exagérée, mais la lésion évidente siége dans la tunique cellulaire, où la périartérite est fortement accusée sur les grosses branches. La prolifération est vive, surtout dans la couche profonde de la choroïde; elle diminue vers la chorio-capillaire.

En regard de ces régions occupées par des cellules nouvelles, la membrane anhyste est intacte, ainsi que l'épithélium polygonal.

Au deuxième degré, ce n'est plus une infiltration de cellules isolées entre les feuillées de la lamina fusca, la prolifération est plus dense, il existe une véritable agglomération de jeunes éléments et cependant l'organisation de la cellule est partout distincte. Au centre et sur les parties latérales, les vaisseaux persistent, injectés. La chorio-capillaire seule paraît comprimée et anémiée. Les éléments sont encore séparés par de minces faisceaux de substance connective, sans coloration pigmentaire; ils sont mélangés à un assez grand nombre de corpuscules inflammatoires, volumineux et granuleux.

Point essentiel: la membrane anhyste fibreuse est conservée intacte. Son feuillet épithélial polygonal est encore exempt de toute altération.

Au troisième degré, le tubercule existe avec ses zones spéciales et réunies. Jusqu'ici la courbure de la choroïde n'était pas modifiée; dans le tubercule proprement dit, il y a saillie manifeste, et l'épaisseur de la membrane se trouve plus ou moins augmentée; l'éminence formée est régulière ou déchiquetée sur son bord interne.

Les éléments cellulaires y sont soumis aux règles générales de la granulation tuberculeuse: les cellules ne mesurent plus qu'un centième de millimètre et deviennent de fines granulations au centre. Comme détails locaux, il faut ajouter une teinte pigmentaire noire, répandue en certains points de la granulation, et la disparition de tous les les feuillets de la choroïde. La chorio-capillaire est à peine distincte par l'injection de quelques filets artériels internes. En arrière, les gros vaisseaux, avaient aussi disparu; néanmoins, le bleu de Sergent a démontré que si la structure du vaisseau n'était plus appréciable au microscope, la lumière de l'artériole, bien que remplie d'une matière fibrineuse était encore perméable au liquide. En un mot, dans a granulation même, nous avons injecté des ramuscules artériels.

En face des tubercules de petit volume, la membrane fibreuse est conservée et l'épithélium polygonal sous-rétinien reste intact. Avec un plus gros volume, la granulation tuberculeuse devient irrégulière et dentelée à sa surface; le filet anhyste fibreux est alors contourné en replis, mais il persiste, sur les exemples soumis à notre

examen, dans toute la surface de la granulation. Sur cette surface irrégulière, l'épithélium polygonal n'est plus à l'état normal, il a disparu en grande partie du sommet de la granulation, pour se retrouver en godet à la base du tubercule : en sorte que, si le choroïde fait saillie par la granulation, elle est déprimée, atrophiée un peu plus loin, par la masse pigmentaire voisine, ce qui explique la teinte légèrement foncée qu'on aperçoit à l'ophthalmoscope sur la circonférence de la petite tumeur.

Au niveau des tubercules, la rétine était plus adhérente à la membrane vasculaire que partout ailleurs ; toutefois, en regard même des plus gros tubercules, l'examen le plus attentif de la rétine n'a démontré aucune prolifération anormale.

Nous n'avons pas vu non plus, au niveau des plus grosses granulations, cette dégénérescence colloïde, soit de l'épithélium choroïdien, soit des éléments nerveux rétiniens si fréquente dans les affections séreuses de l'œil, et rapportée, bien à tort, par quelques auteurs, à l'altération cadavérique.

La dégénérescence graisseuse des éléments épithéliaux signalée par Ordonez, nous a fait également défaut ; peut-être les cellules pigmentaires étaient-elles un peu moins abondantes sur les tubercules que sur les autres points de la choroïde, mais la décoloration à peine sensible et les godets eux-mêmes, où l'épithélium aurait dû subir une dégénérescence accentuée, offraient des éléments à peu près intacts. — (*Gazette médicale*, 18 février 75.)

---

1. De la rigidité de l'iris dans l'opération de la cataracte, par le procédé de Küchler.

— M. Giraud-Teulon a obtenu d'excellents résultats par l'emploi du procédé de Küchler ; puis il a une série d'insuccès dont la cause lui a été démontrée dans un cas récent chez un malade qui présentait une *rigidité de l'iris*. Ce mot semble vague et a besoin de quelques explications ; on entend par iris rigide l'iris qui résiste sans cause apparente à l'action du sulfate d'atropine, et qui, au bout de vingt-quatre heures, est peu dilaté. C'est ainsi qu'il est extrêmement difficile d'extraire le cristallin sur une pupille dont le diamètre ne s'est pas agrandi, ou ne s'est agrandi que de 1 ou de 2 millimètres. C'est ainsi qu'il a vu chez un vieillard de 87 ans, qu'il allait opérer de la cataracte, la pupille garder, au bout de quarante-huit heures, ses dimensions normales, sans qu'il y eût de synéchies postérieures. L'opération fut pratiquée par le procédé à petit lambeaux, procédé intermédiaire à ceux de Graefe et de Jacobson. L'iridectomie fut pratiquée avant l'extraction du cristallin, et la guérison

s'ensuivit au bout de dix jours. Après la cicatrisation, M. Giraud-Teulon remarqua et montra aux assistants une petite ligne qui partait du bord de la cornée et oblitérait l'ouverture du coloboma, si bien qu'on eût pu croire à une reproduction de l'iris. C'était la capsule du cristallin qui avait repris sa place, et la ligne apparente sur le bord de la cornée, n'était que l'impression de l'uvée sur la capsule. L'iris avant l'opération était exactement appliqué sur la capsule et y avait laissé comme son calque.

Ce fait a donné à penser à M. Giraud-Teulon que l'âge pouvait rendre compte de cet état particulier qu'on appelle rigidité de l'iris. En effet, chez les vieillards, il y a arrêt de l'effort d'accommodation et de l'action du muscle ciliaire, cessation des mouvements de l'iris; par l'âge, l'iris subit une lésion de nutrition, une sorte d'atrophie qui lui soustrait sa contractilité. C'est ainsi que l'iris coiffe la face antérieure du cristallin et empêche sa sortie. Cette lésion de nutrition doit faire rayer le procédé de Küchler des cas où l'iris ne se dilate pas par l'action de l'atropine. Dans tous les autres cas, ce procédé rend d'excellents services. (*Mouvement médical*, 12 décembre 1874).

INDEX BIBLIOGRAPHIQUE.

Thèses de doctorat.

Dianoux. Du scôtome scintillant ou amaurose partielle temporaire. Thèse de Paris, 1875.

Looten. Contribution à l'étude de la pathologie de la première enfance et particulièrement de la conjonctivite des nouveau-nés. Thèse de Paris, 1875.

Raynaud. Vitiligo et goître exophthalmique. Thèse de Paris, 1875.

Nous avons pensé qu'il serait utile à nos lecteurs d'avoir, en quelques lignes, l'énumération de tous les travaux ophthalmologiques qui ont paru pendant l'année 1874 dans les divers journaux de Paris.

Recueil d'ophthalmologie.

Cervelet. Tumeur comprimant le cervelet et la protubérance, par Cossy et Lorey, p. 171.
Coussin fixateur de la tête pour les yeux, par Galezowski, 288.
Cataracte pyramidale, par Poncet, p. 681.
Gliome de l'œil, leçon de Trélat, recueillie par Ory, p. 67, 691.
Muscarine, par Prévost, 251.
Malformation de l'œil, par Dupuy, 81.
Kyste congénital de la paupière, par Planteau, 303.
Pupille dans l'anesthésie, par Budin, p. 525. 738.
Rétinite leucocythémique, par Poncet, 411.
Sarcôme de la choroïde, par Remy, 253.
Tubercules de la choroïde, par Poncet, 96.

GAZETTE HEBDOMADAIRE 1874.

Amplification de l'image ophthalmoscopique, 252.
Amblyopie congénitale, par Abadie, p. 350.
Antagonisme de l'arsenic et de l'atropine, 46.
Influence de l'air comprimé sur la vue, par Bert, 356.
Iritis dans la blennorrhagie, p. 269.
Blépharorrhaphie dans l'ophthalmie sympathique, 19.
Conjonctivite bulbaire particulière, par Camuset, p. 202.
Extraction linéaires des cataractes, par Castorani, 688.
Des procédés d'extraction, 7, 529.
Procédés de Kuchler, 801.
Procédé de Galezowski, 498.
Histologie de cataracte pyramidale, 724.
Cécité dûe à l'opacité du corps vitré guérie par les courants continus, par Lefort, 451.
Choroïde, enveloppe lymphatique périvasculaire, 61.
Ossification de la choroïde, 108.
Cristallin (ossification), 108.
Goître exophthalmique, par Delasiauve, p. 786, 820.
Iridectomie dans les opérations de la cataracte, par Dezanneau, 550.
Difformités des yeux, 92.
Ectropion et le trichiasis, 372, 414.
Esérine et atropine (antagonisme), par Martin-Damourette, 46.
Iritis blennorrhagique, par Gosselin, p. 269.
Iris rigide, p. 801.
Trépanation de la cornée, par Panas, 77.
Nouvelles recherches sur l'asphyxie locale des extrémités, par Raynaud, 171.
Zona des paupières, 486.

Menton, sous le *Rapport climatologique et médical*, par le Dr Jacques-François Farina. Paris, 1875, 1 vol. in-12 de 250 pag. Cet ouvrage peut servir d'excellent guide pour tous ceux qui, par l'état de leur santé délabrée, sont forcés de passer l'hiver dans le Midi. L'auteur y a réuni toutes les indications nécessaires au point de vue topographique et climatologique. Il indique, avec la plus grande précision, la température de chaque heure du jour, et donne les indications pour les malades sur le genre de vie qu'ils doivent mener. On trouve à la fin de ce charmant volume quelques détails sur les maladies oculaires que le Dr Farina a eu à soigner dans le pays. Voici en quels termes s'exprime l'auteur à ce sujet :

« L'éclat de la lumière, la température chaude par l'excitation des fonctions palpébrales, donnent lieu à des conjonctivites catarrhales

qui s'étendent parfois à toute une famille. Ce n'est pas la véritable ophthalmie catarrhale dans son intensité mais son influence contagieuse est la même ; la propagation se fait également d'individu à individu. Toutes les fois que j'ai dû la traiter, la solution de nitrate d'argent a produit les résultats les plus satisfaisants et a arrêté la maladie. Les conjonctivites et les kératites scrofuleuses sont fréquentes surtout chez les enfants ; elles sont longues, rebelles, douloureuses, par suite de la photophobie dont elles sont acompagnées. Ces maladies exigent un traitement local conjointement à la médication générale dirigé contre l'élément scrofuleux. L'amélioration de la constitution des habitants a fait diminuer la proportion de ces affections qui sont aujourd'hui limitées aux familles pauvres, habitant des endroits humides et malsains. »

NOUVELLES.

A la séance du 6 avril 1875, l'Académie de médecine de Paris a élu M. le Dr Maurice Perrin, dont tout le monde connaît les travaux en chirurgie et en ophthalmologie, membre titulaire dans la section de pathologie chirurgicale.

Nécrologie.—La librairie médicale vient de faire une grande perte. M. Delahaye, libraire-éditeur de la place de l'Ecole-de-médecine, a succombé le 14 avril dernier, à la suite d'une pneumonie double.

Grâce à son activité, M. Delahaye avait su, depuis une dizaine d'années, donner un grand développement à sa maison. Il était l'éditeur de la jeunesse, et par son concours dans la publication de nombreux travaux de la génération médicale actuelle, il a fait éclore des œuvres de mérite. — Les thèses pour le doctorat, éditées sous forme de monographies spéciales, et qui seraient restées enfouies dans des collections difficiles à consulter, ont dû à son initiative une publicité utile. — En ce qui concerne l'ophthalmologie, des travaux remarquables, dus à la plume de maîtres distingués, portent son nom d'éditeur et sont consultés avec fruit par tous les praticiens.

N. B. — Nous donnons avec ce numéro les deux planches du Dr Hache qui auraient dû paraître dans le précédent numéro, ei qui ont été retardées par le graveur.

Le Rédacteur en chef, Gérant : GALEZOWSKI.

Paris. A. Parent, imprimeur de la Faculté de Médecine, rue Mr-le-Prince, 31.

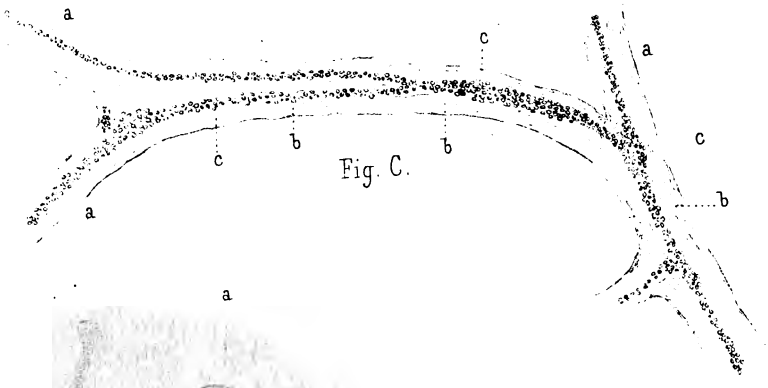

Fig. C.

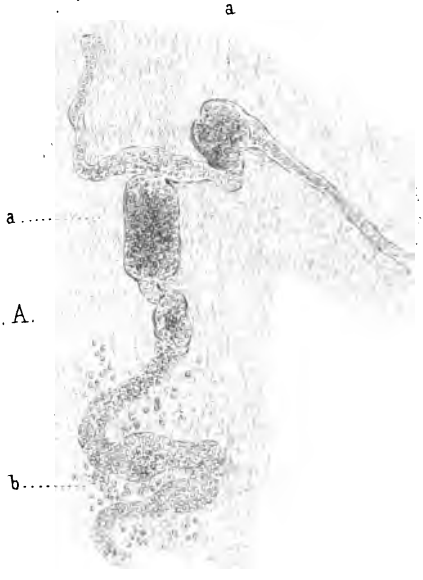

Fig. A.

Fig. D.

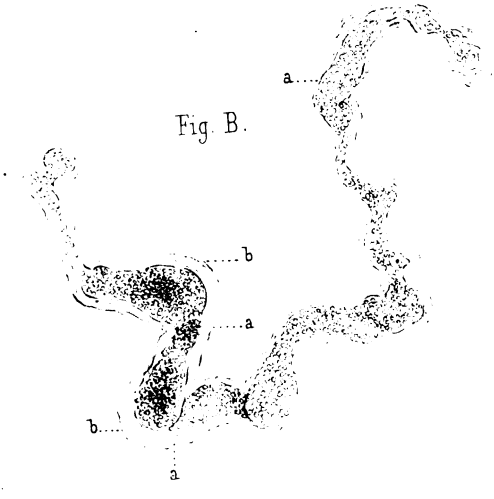

Fig. B.

J. Benoist del.

Imp. Becquet, Paris

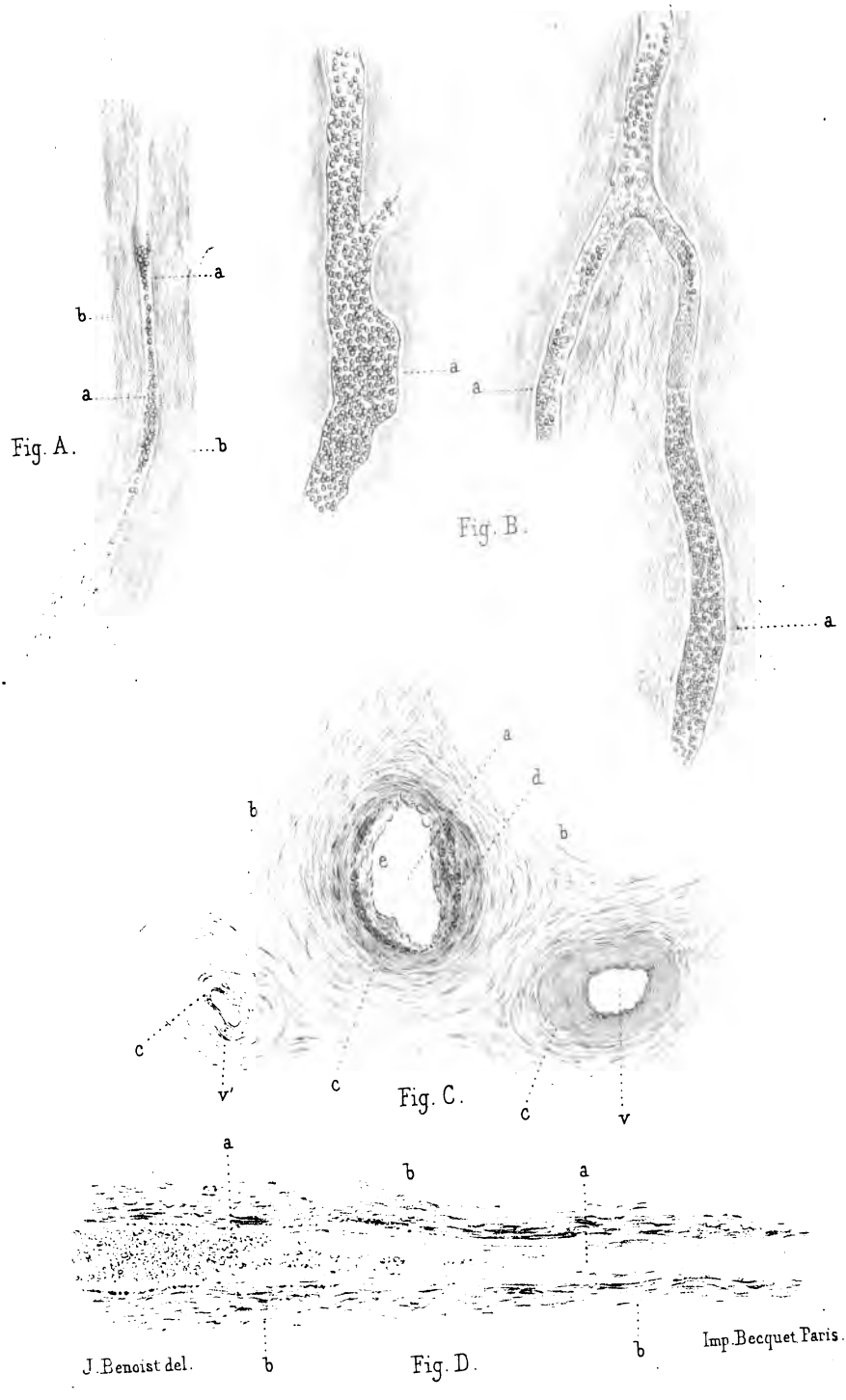

J. Benoist del.

Imp. Becquet Paris.

RECUEIL

D'OPHTHALMOLOGIE

Juillet 1875.

XÉROPHTHALMIE

Par le Dr Cuignet, de Lille.

Notre littérature médicale n'est pas très-riche en documents sur la xérophthalmie. Des traités de pathologie externe ne lui consacrent, pour ainsi dire, que quelques lignes dans lesquelles on déclare stoïquement que tout ce qui se rapporte à ce sujet, c'est-à-dire la genèse et l'étiologie, sont tout à fait obscurs, le pronostic désespérant et le traitement impuissant. Les traités absolument spéci aux sont un peu plus explicites; mais leurs articles ne dépassent guère deux ou trois pages et se bornent plutôt à des commentaires, à des hypothèses et à des discussions écourtés sur quelques points très-restreints de ce sujet de pathologie oculaire.

L'historique n'est pas long, même en résumant le travail de chacun des auteurs peu nombreux qui ont effleuré, plutôt que traité cette question. Il commence en 1803 avec Schmidt qui, le premier, considère la maladie comme une suite de l'inflammation chronique de la conjonctive consécutive à l'oblitération des conduits lacrymaux. D'Ammon et Chelius partagent et soutiennent cette opinion sur l'origine du mal (1832), ainsi que Travers qui les a devancés (1820) et Duprez (Thèse de 1836) qui ajoute que l'épaississement, que la cutisation de la conjonctive sont dus au mouvement des paupières et au frottement de la muqueuse.

Desmarres discute brièvement les idées des auteurs qui l'ont précédé et n'ajoute rien aux descriptions antérieures (1855).

Mackenzie (1858) explique la cutisation et le raccourcissement de la conjonctive par l'inflammation chronique du tissu cellulaire et albuginé sous-jacent. Fano (1866) relate les hypothèses et ne met rien de son propre. Wecker, en 1867, est le plus expéditif de tous les écrivains ; il décrit deux espèces de xérosis, le glabra et le squamosa, n'admet comme causes que l'ophthalmie granuleuse et la diphthéritique et cite un cas assez incertain de xérosis congénital relaté par Wardrop. Vidal de Cassis, Rognetta et quelques autres n'ajoutent rien autre à la description, mais ils attribuent la maladie à un trouble nerveux local. Enfin, en 1875, dans sa seconde édition, notre excellent ami Galezowski donne un aperçu un peu court, mais certainement plus complet de la maladie en affirmant plus péremptoirement son origine en rapport avec des affections granuleuse et lacrymale et sa nature essentiellement rétractile.

Bref, dans ces différents travaux nous ne rencontrons ni une définition précise de la xérophthalmie, ni des notions certaines sur sa nature, sur ses causes, sur son anatomie pathologique, mais plutôt des suppositions et une incertitude que les traités ordinaires de pathologie chirurgicale ont traduites un peu brutalement par l'affirmation de notre ignorance presque complète des conditions de son existence.

Sans avoir aucunement la prétention de satisfaire à tous les désidérata que nous signalerons plus explicitement au fur et à mesure que nous avancerons dans ce travail, nous espérons, cependant, pouvoir fournir quelques données plus préci ses sur les principaux caractères de la xérophthalmie Cette affection est assez rare, on dit même très-rare en Europe. Je n'ai eu, en effet, l'occasion de la rencontrer que 8 à 10 fois pendant environ huit ans; tandis que pendant six années de pratique en Algérie, je l'ai observée pour le moins une centaine de fois. Elle est relativement fréquente dans ce pays. C'est à cette fréquence même que je dois d'avoir pu l'étudier dans toutes ses manifestations avec un peu plus de fruit, peut-être, que beaucoup de mes prédécesseurs, d'avoir réuni quel-

ques matériaux cliniques ajoutés à mes souvenirs, et de pouvoir aujourd'hui présenter quelques considérations plus exactes, si je ne me trompe, sur les caractères principaux de la xérophthalmie.

On a tort de l'appeler maladie ou affection, car c'est un état pathologique consécutif, une suite de plusieurs maladies ou affections de la conjonctive, de la cornée ou même de la totalité de l'œil. Je crois que la définition la plus exacte qu'on peut et qu'on doit en donner est la suivante : la xérophthalmie est une altération ou plutôt une transformation fibreuse de la conjonctive et de l'épithélium cornéen avec tous ses caractères d'épaississement, d'opacification, de rétraction, de desséchement et d'insensibilité à des degrés variés. Dans mon traité sur l'ophthalmie d'Algérie, j'ai tout naturellement rangé et étudié cet état parmi les complications de la conjonctivite granuleuse, ne trouvant dans les cas nombreux que j'avais observés aucun des caractères inhérents à une maladie propre, mais bien tous ceux d'une altération matérielle consécutive aux affections de la conjonctive.

La suite de mon travail fera reconnaître, je l'espère, la justesse de cette appréciation et de cette définition.

Nous procéderons, pour la description de cet état, comme on procède pour celle des maladies ordinaires, c'est-à-dire en étudiant successivement les symptômes, anatomiques et fonctionnels, l'anatomie pathologique, l'étiologie, etc.

Symptômes anatomiques et fonctionnels.— *Anatomiques.* — Ce sont ceux qui sont reconnus par l'examen à l'aide de l'œil seul ou assisté de la loupe. Ils offrent trois degrés en rapport avec l'intensité de l'altération beaucoup plus qu'avec son étendue. Dans la description, il est difficile de séparer ces deux caractères l'un de l'autre, mais on comprend assez qu'ils sont différents et peuvent se trouver tout aussi bien isolés que réunis. Voyons d'abord un premier degré limité :

Mademoiselle X..., âgée de 11 ans, est atteinte de conjonctivite chronique de nature scrofuleuse, avec éruption de phlyctènes et de pustules une ou deux fois l'an. Le cartilage tarse supérieur de l'œil

droit s'est incurvé par rétraction de la muqueuse correspondante et les cils se sont trouvés déviés vers le globe. Ils restent constamment plongés dans le cul-de-sac inférieur et y entretiennent un excès d'irritation et de sécrétion bien plus prononcé que dans les autres points des deux yeux. En attirant la paupière inférieure en bas, on voit que la muqueuse du cul-de-sac est traversée par des bandes grisâtres, fibroïdes, qui vont du bord palpébral au bord cornéen inférieur; elles se réunissent sur cette partie de la cornée en une plaque qui empiète de 2 millimètres 1/2 sur elle, en forme de croissant un peu opaque, légèrement parcheminé, à contour supérieur arrondi, à contour inférieur se continuant avec les bandes qui traversent le cul-de-sac. Celui-ci est raccourci partout, mais principalement au niveau de ces brides.

Ici donc, l'altération n'est ni complètement fibreuse, ni uniformément répandue sur toute une surface, ni accompagnée d'une épaisseur, d'une sécheresse et d'une rétraction prononcées. Elle représente cependant bien un xérosis, de la variété de celui que nous nommerons local et dépendant, non absolument, mais principalement d'une cause locale, l'entropion, qui, lui-même, provient d'une cause générale, l'ophthalmie chronique strumeuse reconnue aux deux yeux.

Voici un premier degré plus étendu.

Femme de 56 ans, atteinte de conjonctivite granuleuse double, ancienne, et soignée depuis huit ou dix mois par les attouchements avec le crayon de cuivre, alternant avec des applications de la dissolution de nitrate d'argent au 1/10e. Le cul-de-sac supérieur et l'inférieur présentent la disposition suivante, que je vais décrire pour l'inférieur seul. En abaissant fortement la paupière, on voit que toute la muqueuse se tend de la cornée au rebord palpébral avec des brides multiples allant de l'une à l'autre, qu'elle est un peu terne à sa surface et grisâtre, qu'elle passe sur la caroncule sans enfoncements autour de cette petite masse charnue, et que le repli semilunaire se tend en ligne droite, qu'il est épaissi, raccourci, opacifié à sa surface et même un peu plus sec qu'il ne doit l'être. Si l'on oblige la conjonctive bulbaire à se plisser, on voit qu'elle est parcheminée à un faible degré, moins souple que de coutume, moins luisante, et qu'elle ternit la blancheur de la conjonctive sous-jacente. C'est un premier degré de ce qu'on a nommé la cutisation générale de la conjonctive. Les sécrétions ont lieu à peu près comme dans un état catarrhal léger; la sensibilité de la muqueuse est conservée.

2e DEGRÉ. — Il peut également être partiel ou général. On

se représente facilement les caractères de ce deuxième degré; ce sont ceux du premier, plus accusés, c'est-à-dire que la muqueuse est plus opaque, plus grise, plus épaisse, plus raide, moins humide et plus retractée que précédemment. Le signe de la sécheresse s'est montré et la lubrifaction ne consiste plus que dans le liquide muqueux épaissi et dans celui de la glande lacrymale et des glandes de Meibomius. Si le xérosis siége sur la cornée seule, il est en une plaque centrale ou latérale à travers laquelle on aperçoit très-difficilement l'iris ou la pupille; s'il est local sur la muqueuse il y produit un symblépharon partiel; s'il y est général il tend à effacer les reliefs et les enfoncements du grand angle; il diminue beaucoup la cavité conjonctivale et produit le premier ou même le deuxième degré de l'ankyloblépharon, ou soudure des limbes palpébraux avec le globe oculaire. En voici un cas.

M. N..., âgé de 32 ans, admis aux incurables, offre le troisième degré du xérosis à l'œil gauche et le second à l'œil droit. Depuis son enfance, il est sujet à des ophthalmies scrofuleuses consistant en phlyctènes et pustules se répétant, avec peu d'intervalles de discontinuité, sur les bords palpébraux, sur la conjonctive tant palpébrale que bulbaire, autour de la cornée et sur cette membrane. Lorsque survient un temps de repos, voici comment se présente l'œil droit: l'écartement des paupières d'avec le bulbe est limité de plus de moitié par le raccourcissement de la muqueuse et l'effacement des culs-de-sac supérieur et inférieur; le malade souffre même quand il fait effort pour ouvrir les yeux, encore plus lorsqu'on attire les paupières avec les doigts; la caroncule disparaît sous la muqueuse tendue et se continuant avec le repli semilunaire raccourci; partout la muqueuse, ainsi diminuée de plus de moitié de son étendue normale, est de teinte opaline; elle est épaissie et dépolie; elle n'est plus humectée que par des gouttelettes d'humeur lacrymale répandues çà et là sur ses surfaces sèches par places; les bords palpébraux offrent encore quelque amas d'humeur des glandules de Meibomius et des sébacées. D'autre part, cette muqueuse transformée entoure la cornée et empiète sur tout son contour de 2 millimètres environ; elle se continue vers le centre en un épithèle un peu épaissi, terne, nuageux, qui tend à cacher l'iris et la pupille. En quelques points, sur le contour kératique, la muqueuse offre une autre altération qui consiste en petites plaques d'un gris blanc, épais, à surface grenue et comme pulvérulente, amas analogues à ceux que l'on aperçoit dans certains

cas d'héméralopie. La sécrétion muqueuse est très-diminuée et la vision très-obscurcie par l'état nébuleux de l'épithélium de la cornée.

Lorsque des phlyctènes ou des pustules nouvelles se produisent, toute cette surface cornéo-conjonctivale s'injecte de vaisseaux peu nombreux, gros, noirâtres, sinueux, composant une circulation plutôt veineuse, entravée, bientôt encombrée d'exsudations, qui se condensent dans la trame de la membrane, l'épaississent et augmentent sa densité, sa résistance et son opacité. Cette congestion, plus ou moins passagère, se retire et laisse derrière elle la surface cornéo-conjonctivale plus terne, plus épaisse, plus desséchée et plus indolente qu'auparavant.

3e DEGRÉ. — Il peut, comme les deux degrés précédents, être partiel ou général. Ainsi, il était partiel dans le cas observé par mon excellent ami Galezowski, sur un malade du service du professeur Richet, atteint d'un gros staphylôme de la cornée, au centre duquel on apercevait, dit-il, une plaque toujours sèche, opaque, avec des gouttelettes de larmes donnant à croire à une transsudation cornéenne.

Le degré généralisé sera bien représenté par l'observation suivante :

C'est un vieux juif d'Alger, atteint depuis longtemps d'une obstruction lacrymale double, qui s'est compliquée de tumeur, de fistule et d'oblitération finale du sac et de tout le parcours des voies. Il n'a jamais eu de granulations et il n'en existe pas dans sa famille, mais des attaques de kératites provoquées par le mauvais état de la fonction lacrymale. Il ne voit plus assez pour se conduire et il est très-ébloui par les lumières; il n'est un peu mieux qu'à contre-jour et dans un lieu peu éclairé. L'un des deux yeux est au deuxième degré de la xérophthalmie, sous le rapport de l'étendue et de l'intensité de l'altération, qui a envahi toute la surface de la cornée et toute la conjonctive; l'autre est au troisième degré. Les deux bords palpébraux sont maintenus très-rapprochés l'un de l'autre; les cils sont dispersés, écartés les uns des autres et plusieurs arrivent à toucher la cornée par leur bout; la cavité conjonctivale est au 4/5e effacée; il n'y a presque plus de cul-de-sac; la caroncule et le repli semilunaire ont disparu sous la muqueuse transformée et rétractée. La partie sclérotical du globe oculaire est absolument dissimulée sous la membrane comme cutisée qui la recouvre et qui fait suite à celle des culs-de-sac. On n'aperçoit que le centre de la cornée qui n'a plus aucune transparence; on ne voit ni iris ni pupille, comme on le voit

encore un peu à l'autre œil, et l'on ne devine la présence du globe qu'à la saillie un peu bombée qu'il forme et à ses mouvements encore perceptibles au centre de cette cupule membraneuse. De plus, on le sent au doigt, normalement arrondi et ferme, donnant, par pression, des phosphènes bien appréciés. Quant à cette membrane générale qui tapisse le reste de la cavité muqueuse et la cornée, c'est une espèce de parchemin qui se plisse difficilement, qui est opaque, épaisse, d'un gris très-accentué, insensible, absolument sèche, et exempte de tout flot pulvérulent ou graisseux. L'abolition de la sécrétion des larmes, des mucosités et des graisses est absolue, et je suis obligé de faire entretenir la lubrifaction au moyen de la glycérine. Cette surface ne rougit plus; il n'y a plus aucune place pour des inflammations, ni pour des phlyctènes, ni pour des pustules; le tissu muqueux est tout à fait converti en tissu fibroïde dense, opaque, lisse, sec et rétracté. On n'aperçoit nulle part aucun orifice glandulaire, aucune bouche des canalicules lacrymaux, tant ceux de la glande que ceux des conduits supérieur et inférieur. Les paupières sont très-peu mobiles; le globe oculaire est en grande partie retenu par cette membrane, qui passe presque directement de la cornée aux bords palpébraux.

Je me bornerai à ces six observations, me réservant d'indiquer, dans la description générale, quelques traits spéciaux pour compléter la physionomie du xérosis.

Mais en faisant un retour sur ces six cas, nous rappellerons qu'ils nous ont offert l'altération dans trois degrés progressifs, dont l'existence peut se rencontrer par deux à la fois sur le même individu; ainsi un premier degré à un œil et un deuxième à l'autre œil; ou un deuxième à un œil et un troisième à l'autre; ou même un premier à un œil et un troisième à l'autre, ce qui met hors de doute l'interprétation que l'on peut faire au sujet de l'œil le moins atteint. Ces six observations nous montrent aussi deux formes de xérosis, l'une en plaques comme superposées, d'apparence pulvérulente ou graisseuse, l'autre; en membrane uniforme; elles indiquent que ces cas dérivent de causes différentes qui sont les granulations pour l'un, l'obstruction lacrymale pour l'autre; puis un entropion, un défaut de lubréfaction et de protection d'un sommet de staphylome très-proéminent, une cachexie pustuleuse kérato-conjonctivale; que les degrés nous conduisent cliniquement de l'origine du xérosis jusqu'à son achèvement en passant par des attaques

successives d'irritation, d'inflammation, de suppurations partielles; qu'enfin ces observations donnent l'idée, non pas d'une maladie propre, mais d'une conséquence à peu près identique de plusieurs espèces de maladies chroniques.

Symptômes physiologiques. — Nous devons nous garder de confondre les symptômes qui appartiennent à la maladie originelle avec ceux de la xérophthalmie qui en est la conséquence. Ils se confondent ensemble dans le premier et le deuxième degré, surtout quand le xérosis est diffus; mais lorsqu'il est partiel et cornéen, il entraîne de suite l'affaiblissement de la vue; partiel et palpébral, il entrave de plus en plus les mouvements de la paupière; dans le grand angle il produit l'occlusion des méats lacrymaux ou leur déviation avec larmoiement. C'est au troisième degré qu'il donne lieu aux symptômes physiologiques les plus complets et les plus caractérisés; ils sont les suivants : tout d'abord une gêne pour les mouvements des paupières, lesquelles, du premier au troisième degré de la rétraction, arrivent à être presque immobiles, se fermant mal et s'écartant peu. Par suite, la conjonctive palpébrale et la cornée sont moins lubrifiées et souffrent d'une sécheresse relative qui oblige à cligner souvent et aussi fortement que possible. Les sécrétions vont en diminuant, d'abord celle du mucus, puis celle des glandes de Meibomius, en dernier lieu celle des larmes. Elles s'épaississent en même temps qu'elles diminuent et elles finissent par se concréter en petits amas isolés, comme cireux et glaireux, soit sur la cornée, soit dans le grand angle et sur les bords palpébraux. La vision diminue à mesure que l'épithélium cornéen s'épaissit et s'opacifie et elle finit par ne plus suffire à la distinction des objets, mais seulement à celle du jour d'avec les ombres et la nuit. De plus elle se fait photophobe et l'on voit les malades rouler des yeux en tous sens et être pris enfin d'un nystagmus irrégulier. En dernier lieu, la sensibilité de la membrane xérosique s'altère de plus en plus; elle n'est jamais complètement abolie; mais elle est obtuse. Ainsi, chez le vieux juif qui fait le sujet de notre 6e observation, nous pouvions toucher, avec le bout mousse d'un stylet

de Bowmann, la muqueuse des paupières et l'épithèle altérés de la cornée sans produire autre chose qu'une sensation vague.

Les individus atteints de xérosis aux deux yeux ont l'attitude des photophobes voyant peu; ils avancent lentement, à tâtons, fixant sans précision, se dérobant aux vives lumières, obligés le plus souvent de se faire conduire. En Algérie et en Egypte, on voit de par les rues des chaînes de 6 à 8 aveugles conduits par un borgne, parmi lesquels il y a toujours un tiers de xérosiques, surtout parmi les vieux juifs du bas peuple.

SYMPTOMATOLOGIE GÉNÉRALE. — Elle doit être étudiée en premier lieu dans le xérosis local ou partiel, en second lieu dans le xérosis diffus ou généralisé.

1° *Xérosis partiel.* — Il siége le plus souvent dans le cul-de-sac inférieur ou sur la cornée. Dans le cul-de-sac inférieur, il est en rapport avec l'entropion de l'une des paupières supérieures, dont les cils abaissés et déviés plongent constamment dans cette partie de la cavité conjonctivale. Ils y entretiennent une irritation à renforcements irréguliers, avec sécrétion tantôt muqueuse et tantôt purulente. Au bout d'un temps assez long on reconnaît que l'épithélium muqueux s'épaissit par places, en brides fibroïdes, rétractiles, partageant le cul-de-sac en loges secondaires, au fond desquelles gît la sécrétion recouvrant la muqueuse tomenteuse, rouge, granuliforme. Successivement les points en contact avec les cils prennent cet aspect fibroïde et finissent par se constituer en une plaque, en une lame grise, rétractée, effaçant plus ou moins complètement la partie correspondante du cul-de-sac, allant du bord de la cornée ou même de la partie inférieure de la cornée au bord palpébral situé en regard. C'est d'abord une pellicule; plus tard c'est une portion cutisée grise, sèche, indifférente au toucher, se rétractant de plus en plus dans tous les sens, formant un symblépharon partiel, qui gêne les mouvements de la paupière et ceux du bulbe, qui peut amener un entropion inférieur, déplacer les éléments muqueux du grand angle, le méat lacrymal et amener de ce côté des complications de larmoiement et d'obstruction.

Le xérosis local cornéen occupe presque toujours le centre de la membrane transparente et se voit le plus souvent au sommet des staphylômes par suite de l'exposition continuelle de sa pointe à l'air libre. L'altération commence par des poussées d'irritation, dues à la chute de l'épithélium et aux congestions nécessaires pour sa reformation. Après un temps de calme, la rougeur se reproduit et, chaque fois, on remarque une turgescence, des épaississements de cette surface, tant par l'accroissement des vaisseaux, que par l'afflux des liquides de congestion. Après chaque poussée l'épithèle se retrouve plus épais, plus opaque et plus sec, jusqu'à ce qu'il ait atteint tous les caractères du tissu fibreux et soit devenu résistant, insensible et incapable de s'enflammer de nouveau. Tout ce travail se fait avec des souffrances renouvelées à chaque poussée, mais s'affaiblissent à mesure que le xérosis s'accroît, à mesure que l'épithèle se transforme en lame résistante et pour ainsi dire protectrice contre la cause vulnérante qui lui a donné naissance. Il est bien entendu que la vision se trouble de plus en plus et peut être abolie si l'altération est située en avant de la pupille.

2° *Xérosis général ou diffus.* — Il provient d'une cause qui agit sur toute la muqueuse et il est entretenu par elle jusqu'à sa formation définitive, jusqu'à son état au troisième degré, si du moins la cause persiste. Il débute, comme le xérosis muqueux local, par une irritation à retours fréquents, plus ou moins prononcés, plus rarement par une inflammation très-violente et il s'accentue peu à peu, laissant surtout remarquer son progrès à la suite de chaque poussée irritative. Le premier signe de son existence est le suivant, on aperçoit à la surface de la muqueuse une sorte de glacis, de vernis sus-jacent au corps papillaire, vernis de teinte très-légèrement nébuleuse, bridant déjà l'expansion du cul-de-sac, ou du repli semi-lunaire et formant des petits plis verticaux qui vont du bord palpébral au bord cornéen. Si, à ce moment, on mesure la cavité conjonctivale, on reconnaît qu'elle est rétrécie. Des sécrétions humides, des picotements, des troubles oculaires, des irritations accompagnent ces débuts. Si la cause ne peut être éloignée, l'irritation

continue et, avec elle, l'épaississement de l'épithélium muqueux et l'imprégnation fibroïde du corps muqueux, par suite la transformation de plus en plus accentuée de l'épiderme et du corps muqueux en tissu fibreux, en lame parcheminée.

A un degré plus avancé la muqueuse bulbaire est celle qui montre le mieux ces caractères de l'altération xérosique ; elle est grise, épaissie, elle se fripe en plis épais et elle semble s'avancer sur la cornée par toute sa circonférence à la fois. On reconnaît là que l'épithélium de la cornée participe à l'altération. Du reste, il s'était formé auparavant une kératite périphérique par extension de la conjonctivite, kératite participant aux poussées d'inflammation chronique de la conjonctive, se revêtant de vaisseaux plus ou moins nombreux et d'exsudations intervasculaires.

Ce travail a lieu principalement dans l'épithélium et à la surface de la cornée ; il ne pénètre pas sa trame et il s'avance peu à peu vers le centre de la membrane, la recouvrant à mesure d'une pellicule dont l'opacité, l'épaisseur, la rigidité et le raccourcissement vont en augmentant.

Au bout d'un temps en général très-long, à la suite des affections chroniques de la conjonctive, exceptionnellement court à la suite de quelques conjonctivites purulentes de durée prolongée par le défaut de soins ou par de mauvais soins, toute la cavité muqueuse et la surface de la cornée sont recouvertes d'une pellicule plus ou moins épaisse, dense et opaque, ressemblant à une couche de collodion passée sur les deux membranes. Cette couche est non-seulement opaque, mais elle est très-rétractile ; elle efface la caroncule, le repli semilunaire, les culs-de-sac, rétrécit de plus en plus l'ouverture des paupières et finit par réduire l'ample cavité muqueuse de l'état normal à une espèce de cupule étroite au fond de laquelle on aperçoit un seul point du globe oculaire qui est le centre de la cornée reconnaissable à une convexité et à une mobilité légères, parfois à un reste de demi-transparence au centre.

D'autre part, les sécrétions oculaires diminuent à mesure que l'état xérosique progresse en intensité et en étendue ; la surface transformée se fait de plus en plus sèche et l'on finit par ne plus

y apercevoir qu'un peu d'humeur composée de cellules épithéliales, de globules muco-purulents et purulents et de sécrétions des glandes de Meibomius; cette humeur est épaisse; elle se sèche et se concrète sur la cornée ou sur les bords ciliaires en amas assez fermes, quelquefois même durs, qui donnent au malade la sensation obtuse de pierres adhérentes à la surface de l'œil. A un degré plus avancé il n'y a plus que quelques gouttelettes de larmes, si les conduits existent encore, et même on finit par constater l'absence complète de toute humeur sur quelques malades. La sensibilité se déprime dans les mêmes proportions. Exaltée au début par la maladie causatrice, elle finit par s'émousser presque complètement, non-seulement dans la surface muqueuse transformée mais encore dans les nerfs voisins; la cinquième paire ne ressent plus les effets de communication directe, ni les influences réflexes partant de la cupule kérato-conjonctivale.

La vision diminue plus vite lorsque l'altération commence par la cornée, moins vite lorsqu'elle débute par la conjonctive. Lorsque cette diminution se complique de photophobie, l'œil peut être affecté de nystagmus. J'en ai un exemple chez une malade xérosique à la suite d'une affection pustuleuse rebelle.

Quant à l'œil lui-même, s'il n'a été antérieurement compromis par la maladie qui a causé le xérosis, il reste inutile, mais cependant intègre derrière cette peau qui le recouvre et il est désormais à l'abri de toutes ces complications qui peuvent le surprendre dans le cours des maladies aiguës et chroniques de sa surface et de ses annexes.

Variétés. — On voit, d'après les observations citées et d'après la description symptomatologique de la xénophthalmie qu'il en existe, ou plutôt qu'il paraît en exister deux variétés principales, l'une que l'on a nommée xérosis glabra et l'autre xérosis squamosa. M. Weker les cite dans son ouvrage sans aucune réflexion. Or, il nous a paru que le squamosa s'observait toujours sur la cornée, ou sur son contour et qu'il n'était rien autre que l'épaississement de son épithèle, tout à fait analogue à ces épaississements de l'épiderme cutané que l'on rencontre dans les régions

soumises à des pressions, à des frottements, à des irritations. Si cela est une variété, elle dépend absolument du tissu sur lequel elle s'observe. La variété dite glabra est celle qui affecte la muqueuse de préférence, mais non exclusivement, car on la voit sur la cornée lorsque l'épithèle n'a fait que d'épaissir d'une manière uniformément lisse et non en plaque comme surajoutée, rugueuse et plus sèche.

Nous avons reconnu deux autres espèces de xérosis, le local ou partiel et le général ou diffus. Ces distinctions nous paraissent être les seules révélées par la clinique.

Mécanisme. — On comprend maintenant quel est le véritable mécanisme de la production du xérosis. Et d'abord, il est précédé par une maladie et c'est cette maladie qui détermine et entretient dans la muqueuse ou sur la cornée une irritation soit locale, soit générale, presque toujours de très-longue durée, dont le terme final est la transformation totale de la muqueuse en membrane fibroïde, ou la constitution d'une plaque isolée formée par l'épaississement progressif de l'épithélium normal. Nous verrons, au chapitre de l'étiologie, quelles sont les maladies qui sont ainsi l'origine et la cause de cette transformation.

Elles ont pour effet de congestionner la muqueuse, soit d'une manière permanente, soit par poussées intercurrentes. Or, on sait que toute congestion répétée a pour résultat d'accroître le nombre et le volume des vaisseaux, de gêner la circulation, de déverser dans la trame des tissus des exsudats plastiques, d'entraver la résorption de ces matériaux et de les obliger à s'organiser et de prendre la place des particules organiques normales, telles que papilles, glandules, etc., et de former aussi une trame constituée par des cellules dont la propriété est de se condenser en tissu fibroïde ou fibro-celluleux. D'autres fois, au contraire, les congestions répétées amènent la résorption simple des éléments vitaux et ne laissent substituer que la trame, la gangue de la partie affectée. Ce travail correspond parfaitement à celui qui se passe dans le foie et qui est connu sous le nom de cyrrhose avec ses deux variétés atrophique et hypertrophique.

Lorsqu'on peut suivre cette formation si lente et si laborieuse on voit qu'à chaque congestion la muqueuse redevient rouge et tuméfiée, que tout à coup les vaisseaux sont plus nombreux et plus gros, les sécrétions plus abondantes et le système nerveux local plus ému ; et puis la congestion s'atténue et cesse après une ou quelques semaines, et laisse après elle une membrane plus opaque, plus épaisse, plus raccourcie, occupant toute la cavité, jusqu'à ce que la transformation complète soit devenue une barrière contre ces récidives multipliées et obstinées.

Le mécanisme producteur de la plaque kératique isolée, désignée sous le nom de xérosis squamosa, n'est en définitive pas autre que celui que nous venons de décrire pour la muqueuse. Du moment que la cornée est constamment exposée soit au contact de l'air libre, soit au frottement d'un pinceau de cils, ou d'une masse granuleuse, d'une cicatrice épaisse ou d'une tumeur dure de la paupière, elle perd son épithélium, d'où suit une ulcération superficielle avec réaction plus ou moins vive qui reproduit un nouvel épithélium, lequel s'exfolie une deuxième fois, puis une troisième, jusqu'à ce que des vaisseaux épais et nombreux arrivent et apportent des exsudats qui s'organisent en couches épithéliales ou fibroïdes opaques et résistantes, formant désormais une barrière indifférente au contact de l'air ou des cils, ou d'une tumeur, absolument comme l'est l'épiderme du talon.

Anatomie pathologique. — D'après ce que nous avons dit des symptômes et du mécanisme de la xérophthalmie, on se rendra parfaitement compte de l'état dans lequel on trouve les éléments qui composent la muqueuse et la surface de la cornée. Au premier degré l'épithélium muqueux est seul altéré ; il a perdu sa transparence, sa finesse et sa souplesse ; il est grisâtre, en brides ou en lames déjà rétractées. Au second degré le corps muqueux lui est adhérent ; il est plus épais et plus dense, ou bien il est en voie de résorption. Au troisième il ne reste que l'épithélium transformé en lame fibroïde, ou bien toute la muqueuse transformée elle-même, dans toute son épaisseur. Le tissu cellulaire sous-jacent ne participe pas à cette altération,

car toujours on peut faire glisser la membrane sur le bulbe ainsi que sur la partie restante des culs-de-sac ou de la face bulbaire des paupières. Cette lame xérosique est très-peu extensible.

M. Wecker dit qu'en examinant au microscope la conjonctive atrophiée, on trouve qu'elle est complètement privée de tout appareil glandulaire, voire même des papilles. En effet, sans même employer aucun grossissement, on constate l'absence des saillies glandulaires, des papilles et la diminution ou même la disparition de tous les vaisseaux.

L'auteur que nous venons de citer explique donc le xérosis par l'atrophie de la conjonctive. Cela n'est ni tout à fait exact, ni suffisant, car il y a des cas où, en effet, tous les éléments conjonctivaux disparaissent par résorption, excepté l'épithélium, et d'autres où le stroma de la conjonctive s'est hypertrophié, s'est joint à l'épithèle pour constituer une lame générale épaisse et dense, et a fait disparaître les éléments papillaires et glandulaires. Il y a donc, pour l'anatomie pathologique, deux formes de xérosis, l'une par atrophie de la muqueuse avec transformation fibroïde de l'épithélium seul, l'autre par transformation fibroïde du stroma et de l'épithélium, avec atrophie des éléments papillaire, glandulaire, vasculaire et nerveux.

Quant aux plaques de xérosis partiel qui recouvrent la cornée, elles sont constituées par du tissu fibreux en cellules allongées disposées en plaques successives fripées sur leurs bords.

Etiologie. — Les auteurs des premiers mémoires sur la xérophthalmie la considèrent comme une maladie propre et ils s'attachent surtout à l'occlusion des voies lacrymales. La première partie de cette opinion est évidemment fausse, car le xérosis n'est pas une maladie capable de se déclarer spontanément, mais bien une suite de maladies oculaires. Nous avons dit plus haut que ce n'est même pas une maladie. La seconde partie, relative à la cause principale, a beaucoup de vrai ; car l'affection lacrymale se complique de beaucoup de suites, parmi lesquelles on rencontre le xérosis. Les auteurs ont cité aussi l'ophthalmie scrofuleuse et l'entropion; mais ils ont omis forcément l'ophthal-

mie granuleuse, parce qu'ils ne la connaissaient pas bien, ou même pas du tout. Quoi qu'il en soit, c'est l'occlusion des points lacrymaux qui est principalement citée comme cause de la xérophthalmie. Or, s'il était difficile, il y a cinquante ans, de bien distinguer les unes des autres les ophthalmies superficielles, on peut dire que, maintenant, rien n'est plus aisé et que le degré même le plus avancé de telle ou telle de ces ophthalmies ne peut empêcher qu'on n'en distingue assez facilement la nature différentielle. Ainsi on reconnaît très-bien la maladie lacrymale, la scrofuleuse, la granuleuse, et quant aux causes éventuelles, telles que l'entropion, les tumeurs variées, le staphylôme, le symblépharon, on sait également bien qu'ils sont dans tel ou tel cas la suite d'une autre maladie et la cause du xérosis ou la suite du xérosis lui-même. Je crois qu'il est bien inutile de reprendre et de contrôler les discussions qui ont eu lieu, un peu plus tard, pour savoir, par exemple, si l'obstruction lacrymale était la cause ou la suite du xérosis. Chaque médecin en sait assez, de nos jours, pour que cette discussion puisse être reléguée au chapitre des encombrements.

Dans nos observations nous avons rencontré, comme causes de xérosis : 1° un entropion, 2° une affection granuleuse ancienne, 3° deux ophthalmies pustuleuses ou scrofuleuses, 4° une affection lacrymale ancienne et 5° un staphylôme cornéen cité par mon ami le Dr Galezowski. L'ectropion et le staphylôme, accidents locaux, ont été cause de xérosis local ; les ophthalmies scrofuleuse, granuleuse et lacrymale ont été cause de xérosis généralysé.

Nous avons indiqué le mécanisme à l'aide duquel ces affections locales et générales ont engendré le xérosis. On comprendra, d'après cette exposition, que presque toutes ou toutes les affections chroniques de la surface de l'œil peuvent entraîner la même conséquence ; ainsi les kératites chroniques, la sclérotite diffuse et à récidives. Je donne des soins, depuis plus d'un an, à un vieillard atteint d'ulcération chronique de la cornée droite suite d'abcès qui s'est compliqué d'iritis et d'atrésie pupillaire qui a nécessité une iridectomie ; l'ulcération tarde beaucoup à se guérir et entretient des poussées de périkératite

et de conjonctivite symptomatique; depuis quelque temps, je vois le pourtour cornéen se troubler; c'est l'épithélium de la circonférence qui s'épaissit et se densifie en même temps que la muqueuse bulbaire attenante. Si cet état se prolonge il se formera un xérosis complet ayant son point de départ au pourtour de la cornée. J'ai vu une sclérotite ancienne et diffuse produire le même effet dans la même région. Il peut en être de même d'une fistule de la cornée avec des répétitions de congestion; de même aussi d'une irido-choroïdite à accès donnant lieu à du chémosis. J'en doute d'autant moins que j'ai vu un xérosis consécutif à un glaucome chronique inflammatoire arrivé à une espèce de cachexie oculaire, caractérisée par l'engorgement permanent de tout le segment antérieur de l'œil, dilatation énorme des veines et artères, chémosis ferme, épaississement et desséchement de la muqueuse conjonctivale et de l'épithélium cornéen.

J'ai dit plus haut avoir rencontré beaucoup de xérophthalmies à Alger, chez les juifs particulièrement, qui, en raison de leur constitution strumeuse, sont sujets à des kératites pustuleuses invétérées, à des kératites interstitielles rebelles, à des ophthalmies lacrymales se compliquant jusqu'à l'état cachectique de la surface de l'œil, enfin à ces ophthalmies chroniques de nature également strumeuse qui commencent par de la blépharite ciliaire, se continuent en blépharite muqueuse et dermique, puis en conjonctivite des culs-de-sac avec ectropion et entropion, perte des cils, bourrelets muqueux, larmoiement consécutif à la déviation des points lacrymaux, en dernier lieu abcès de la cornée, ulcérations et kératites vasculaires, finissant par le xérosis dans ses trois degrés successifs. On peut donc considérer le tempérament lymphatique et la scrofule comme disposant à la xérophthalmie par suite des ophthalmies strumeuses. Chez les Arabes des villages, c'est la granulation qui domine et, comme conséquence, le xérosis granuleux. Il se voit plus fréquemment dans les localités humides, au sein des habitations basses et obscures comme conséquence de la blépharo-conjonctivite qui a sa cause dans ces mauvaises conditions hygiéniques.

Enfin, on a rattaché la xérophthalmie à la conjonctivite purulente. Je n'en ai encore vu qu'un cas, tout récemment, sur un Belge affecté de deux hernies très-étendues de l'iris par suite d'abcès très-larges et perforants et de granulations dus à une double ophthalmie purulente blennorrhagique contractée il y a trois mois. Cet homme n'avait jamais souffert des yeux auparavant. Lorsque je le vis, la muqueuse des paupières était encore rouge, engorgée et occupée par des granulations de volume médiocre. L'épithélium était de teinte opaline, épaissi, à stries plus opaques, rétractées et opérant déjà un tiraillement par des brides raccourcies allant du bord de la cornée au bord de la paupière. C'est un premier degré, qui passerait inévitablement au deuxième, si on ne portait un secours efficace. Mais je ne crois pas que le xérosis puisse survenir aussitôt après une ophthalmie purulente simple et de courte durée, et je suis porté à ne l'admettre qu'après une longue durée des complications résultant de cette ophthalmie, telles que granulations, ulcérations entretenues, fistules de la cornée, etc.... Je n'ai pas eu occasion d'observer le xérosis à la suite de la conjonctivite diphthéritique.

Les auteurs indiquent les brûlures accidentelles, les cautérisations médicales, les applications de collyres cathérétiques comme causes du xérosis. Nous pensons que ces brûlures, quelles qu'elles soient, ne produisent et ne peuvent produire que des cicatrices peu ou moins étendues, et non par la xérophthalmie ni locale, ni générale. Nous verrons au diagnostic différentiel que cette distinction doit être faite et est importante. Quant au traitement intempestif par des irritants longtemps prolongés, je ne pense pas non plus qu'on doive lui imputer un résultat de ce genre, et qu'on en a à tort confondu les effets avec ceux de la maladie contre laquelle il était mis en usage. C'est ainsi que l'on attribue avec tout aussi peu de raison les cicatrices irrégulières de la muqueuse granuleuse aux scarifications.

On dit encore que le xérosis peut être produit par la présence constante d'un œil artificiel dans la cavité conjonctivale. J'en ai observé quelques cas en Algérie ; mais il faut ici faire une

distinction assez importante. Certaines personnes portent une pièce d'émail sur le moignon bulbaire alors que la muqueuse est encore affectée de granulations ou exposée au retour de pustules strumeuses. Dans ces cas, la plus grande part dans l'altération fibroïde de la muqueuse revient à ces maladies elles-mêmes, et non à l'œil de verre qui n'y est pour rien, ou qui ne fait que les exciter. Mais, d'autres fois, l'irritation conjonctivale est absolument due au corps étranger quelque doux qu'il soit; elle cesse quand on l'ôte, reparaît quand on le remet en place. On doit alors, avec raison, accuser ce corps et le supprimer si on ne veut, en effet, assister à la transformation de la conjonctive, à la rétraction, à l'effacement de la cavité membraneuse. Enfin, on observe le xérosis de toute la muqueuse conjonctivale dans certains cas d'ablation du segment antérieur de l'œil, ou de la totalité de l'œil lorsque les paupières ne sont pas soutenues par une pièce appropriée. Il y a là un effet complexe dû à la stagnation des larmes et du mucus, à l'attouchement des cils et, en dernier lieu, à la rétraction qui frappe tout organe non soutenu.

A l'opinion qui rattache la xérophthalmie aux maladies chroniques de la conjonctive on a fait cette objection, que cette altération devrait toujours s'observer à la suite de ces maladies, s'il était vrai qu'elle en fût la conséquence. Ce n'est là qu'un raisonnement auquel on oppose cet autre, que la même cause n'engendre pas toujours les mêmes effets. Cela est vrai, surtout en médecine; les effets sont plus en rapport avec les dispositions individuelles qu'avec telle ou telle cause. D'un autre côté, en se fondant sur l'extrême rareté de la xérophthalmie pour nier son rapport avec les affections de la surface de l'œil, on ne faisait pas attention qu'on ne tenait aucun compte ni du premier, ni du second degré de cette dégénérescence, et qu'ainsi on la faisait bien plus rare qu'elle ne l'est en réalité. Sans la déclarer fréquente, nous sommes cependant autorisé à dire qu'on peut l'observer plus souvent qu'on ne le dit; j'en ai en ce moment 3 cas à ma consultation de 100 à 120 malades soignés. Je ne m'arrêterai pas à discuter l'opinion de Vidal, de Cassis, et de quelques autres médecins qui rattachent le xérosis à un

état nerveux local. Rien n'autorise à supposer une pareille origine.

Marche, durée et terminaisons. — La marche du xérosis est essentiellement progressive, quel que soit le point par où elle débute ; le temps employé à passer de la première période à la troisième est généralement fort long. Dans beaucoup de cas il s'arrête au premier degré, ou au deuxième et ce n'est que rarement qu'il arrive au troisième, le plus caractéristique, le seul décrit et connu jusqu'à présent. Il s'arrête aussi à un point limité, tout en pouvant y prendre ses caractères les plus complets, lorsque la cause agit localement ; il continue sa marche lorsque la cause est répandue à toute la surface de l'œil. L'extension a lieu tantôt du centre vers la périphérie, c'est-à-dire de la cornée vers la muqueuse, tantôt de la périphérie vers le centre, c'est-à-dire de la muqueuse vers la cornée. D'autres fois, la marche se fait dans un autre sens, de la partie profonde, c'est-à-dire du tissu cellulaire sous-muqueux vers la muqueuse ; ainsi, dans les cas de conjonctivite purulente, de glaucome et d'accès d'irido-choroïdite avec congestion profonde, révélée par un chémosis dur et de longue durée. Ces variétés d'invasion et de progrès sont en rapport avec les variétés dans les affections qui sont le point de départ et la cause du xérosis. Nous avons indiqué, à l'article *Anatomie pathologique*, qu'en raison de la diversité de ces origines, l'altération peut se borner à l'épithélium ou à la muqueuse, ou s'étendre à ces deux membranes. Quant à la durée, elle est très-longue, surtout si on la compte à dater des premiers symptômes anatomiques de la dégénérescence.

Les terminaisons varient. Et d'abord le xérosis peut s'arrêter au premier degré et au second, probablement même guérir de la manière la plus absolue, du moins au premier degré. Il peut aller jusqu'au troisième. Il se termine alors par la perte de la vue, par le symblépharon partiel ou total. Une fois arrivé à ce degré complet, il éloigne de l'œil tous les accidents inhérents aux maladies de la surface.

Le *pronostic* tes fâcheux, mais beaucoup moins qu'on ne l'af-

firme dans les auteurs qui n'ont point eu en vue le premier. ni le deuxième degré, et dont quelques-uns ont fait de cette altération une sorte de maladie spéciale, obscure, fatidique, à début ignoré, à cause inconnue, à marche invariablement progressive et fatale. Notre pronostic est moins désespérant, par cela même que nous pensons avoir mieux reconnu et décrit les degrés du xérosis, ses différents modes d'origine, ses causes et ses formes diverses. Nous avons vu qu'il peut s'arrêter au premier degré ; que c'est même là la terminaison la plus fréquente chez un bon nombre de malades, non-seulement parce que la maladie causatrice est peu prononcée, ou s'arrête à temps, mais encore parce que certaines personnes et certains yeux résistent mieux que d'autres à l'enchaînement de certaines altérations. Toutes les hépatites chroniques ne tournent pas à la cyrrhose et toutes les cyrrhoses ne se complètent pas au troisième degré. C'est à ce degré seulement que le pronostic est irrémédiablement défavorable.

Diagnostic.—Je crois que le diagnostic propre du xérosis, dans ses deux variétés et dans ses trois degrés, sera plus facilement exposé et compris, si nous commençons ce chapitre par le diagnostic différentiel. En isolant ainsi l'altération des autres états pathologiques qui peuvent la simuler, on groupe plus exactement les caractères propres, intrinsèques de cette altération elle-même.

1° *Différentiel.* — Ce que l'on confond le plus souvent avec le xérosis partiel ou général, ce sont les cicatrices dues à des traumatismes, surtout à des brûlures d'un point plus ou moins étendu de la surface cornéo-conjonctivale. On distingue ces cicatrices par leur aspect même, par la cause qui les a produites, par l'absence de toute cause réelle de xérosis. Elles se composent de brides blanches, dures, reticulées, irrégulières. Il suffit d'être ainsi averti pour ne plus s'y méprendre. Mais on se trompera souvent encore en prenant pour de la xérophthalmie cet état de la muqueuse palpébrale qui suit la résorption des granulations confluentes et anciennes. Lorsqu'on regarde le côté muqueux, on le trouve remplacé partiellement par

des petites cicatrices blanches qui s'entrecoupent les unes les autres et sont adhérentes au tarse correspondant. De plus, la totalité de la muqueuse est diminuée d'étendue ; les culs-de-sac sont rétrécis, il y a une disposition à l'entropion ou un entropion effectif. Or, ceci n'est point de la xérophthalmie ; ce sont des cicatrices multiples consécutives à la destruction des parties des muqueuses ; mais ce n'est ni la résorption de la muqueuse avec conservation de l'épithèle, ni la transformation de la muqueuse et de l'épithèle en une membrane unique fibro-celluleuse ou fibroïde. La distinction est encore assez difficile à établir entre la xérophthalmie et une autre altération organique locale, lorsqu'il y a un symblépharon complet. Ce dernier peut être la suite de pertes de substances par brûlures, par plaies et opérations, ou d'inflammations suppuratives, terminées par accollement cicatriciel simple entre la face muqueuse de la paupière et le bulbe. Dans ces cas il n'existe, en général, qu'à la paupière inférieure et il ne peut être confondu qu'avec le xérosis partiel inférieur. Mais les antécédents, mais l'état des parties voisines, la présence du tissu cicatriciel serviront à faire la distinction. Elle est plus difficile encore lorsque le symblépharon est la suite d'une granulite chronique aboutissant à la destruction de la muqueuse, au rapprochement des faces palpébrale et bulbaire et à leur soudure. C'est aussi la présence du tissu de cicatrice qui servira à rétablir la pathogénie du symblépharon et à savoir s'il est cicatriciel ou simplement rétractile, c'est-à-dire étranger ou afférent au xérosis.

Certaines destructions du segment antérieur de l'œil donnent lieu à une attraction et à un froncement de la muqueuse vers la cicatrice centrale du moignon, avec diminution des culs-de-sac et des sinuosités et saillies caronculaire et semilunaire du grand angle. Il ne faudrait pas prendre cet état pour de la xérophthalmie.

On pourrait encore se tromper en ayant affaire à un quadruple ptérygion, ou même à un seul ptérygion très-étendu. J'ai reçu un jour à ma consultation d'Alger un Arabe affecté de quatre larges ptérygions membraneux, placés aux quatre points cardinaux et se réunissant au centre de la cornée abso-

lument recouverte par eux. Leur position régulière, leur forme spéciale à base élargie vers les sillons latéraux et à pointe vers le centre kératique, les intervalles distincts qui les séparaient, le bon aspect de la muqueuse, l'absence d'une des maladies habituellement causatrices de la xérophthalmie, m'ont permis de bien reconnaître l'affection réelle dont ce pauvre diable était atteint.

Enfin, il existe quelques cas d'épidermotrophie de la conjonctive, ressemblant assez à des xérosis partiel ou général, mais il y a absence de rétraction.

2° *Diagnostic propre.*—Il nous est plus facile maintenant d'exposer exactement et de bien comprendre tous les éléments du diagnostic propre de la xérophthalmie. C'est la suite d'une maladie chronique de la conjonctive ou de la cornée isolément, ou de ces deux membranes ensemble, reconnaissable à la formation d'une membrane céllulo-fibreuse ou absolument fibroïde, ou à la transformation de l'épithélium seul, ou de l'épithélium et du stroma muqueux, membrane qui tapisse une partie ou la totalité de la surface oculo-palpébrale, qui est douée d'une rétractilité capable de réduire cette cavité à une cupule, qui se dessèche, se parchemine, et devient de moins en moins sensible par l'atrophie des appareils de sécrétion et d'innervation.

Nous pouvons résumer ici les caractères principaux du xérosis, en disant que c'est une transformation fibroïde de la surface de l'œil avec épaississement, rétraction, diminution de la sensibilité et des sécrétions propres à cette surface, diminution et quelquefois même abolition de la vision.

Cette altération est la suite de plusieurs maladies chroniques, parmi lesquelles nous avons rencontré les ophthalmies granuleuse, purulente et lacrymale ; les kératites invétérées, la sclérotite, l'irido-choroïdite et le glaucome chronique, enfin l'entropion, le staphylôme, les tumeurs de la conjonctive, la présence de corps étrangers.

Elle offre trois degrés distincts ; elle a deux formes principales ; son pronostic est bien moins fâcheux qu'on ne le déclare, et son diagnostic a besoin d'être fait avec précision.

Traitement. — Nous avons peu de chose à ajouter pour terminer ce travail déjà bien long; nous ne serons pas, cependant, aussi sobre de recommandations thérapeutiques qu'on ne l'est dans les auteurs. On comprend, en effet, que du premier au troisième degré de la xérophthalmie, il y a plus d'indications à remplir que dans le troisième degré seul qui est celui que l'on a presque exclusivement visé dans tous les écrits.

Comme cette altération est la conséquence de plusieurs maladies, il est de principe que le traitement doit s'adresser tout d'abord à ces malades ; ainsi guérir l'entropion ou l'ectropion, exciser le staphylome, enlever les tumeurs muqueuses; se hâter de traiter l'affection lacrymale par les moyens appropriés ; attaquer vigoureusement les granulations ; user de tous les remèdes décisifs contre l'ophthalmie pustuleuse, quelquefois si rebelle et sollicitant non-seulement un traitement local, mais encore un traitement général par les toniques, les iodures, l'huile de foie de morue, et mieux encore, par les bains de mer et les eaux sulfureuses et arsenicales. Il est plus difficile d'arrêter le progrès d'une irido-chroïdite subaiguë, déjà ancienne et à congestions répétées; mais il arrive un moment où l'on est obligé de faire le sacrifice partiel ou total de l'œil; dès lors, l'effet xérosique cesse. Il en est de même pour le glaucome chronique.

Il est certain qu'en attaquant à temps la cause de l'altération progressive de la surface oculaire, on peut l'arrêter dans sa marche, soit au premier, soit au deuxième degré. La preuve en est dans la rareté relative de cet état parmi les populations qui ont l'habitude de se soigner et de réclamer les secours de la médecine, tandis qu'il est bien plus fréquent à tous ses degrés et notamment au troisième parmi celles qui abandonnent au hasard le soin de la guérison. Or, on sait que ni le hasard, ni les amulettes ne guérissent les granulations, ni l'ophthalmie lacrymale, ni la pustuleuse, affections qui sont, de toutes, les plus communément observées comme cause du xérosis, mais que des soins éclairés et assidus en viennent à bout. Je ne découragerai pas mes confrères en accusant, comme l'ont fait quelques auteurs, les médecins eux-mêmes, d'avoir transformé la

conjonctive et la cornée par des agents irritants longtemps employés ; c'est en résistant au mal très-rebelle de sa nature que l'on est obligé de prolonger le traitement et l'accusation doit porter, non contre le remède, ni contre l'homme de l'art, mais contre la maladie et contre celui qui en est atteint. Je regarde, comme absolument certain, que l'on peut arrêter le xérosis au premier et au deuxième degré ; on voit des malades ainsi guéris partout où il y a des granuleux, des pustuleux et des larmoyants ; j'aime à croire qu'en y regardant d'un peu plus près, ou en trouvera même parmi les innombrables granuleux et strumeux de la Belgique. Pour mon compte, j'ai observé en Algérie bien des cas d'arrêt définitif dans la marche de la dégénérescence xérosique.

Quant au troisième degré, il est incurable, non-seulement par lui-même, mais encore parce qu'il résulte d'une affection dont la marche n'a pu être arrêtée et qui est arrivée à l'état de cachexie locale. Une fois les culs-de-sac rétrécis ou effacés, la muqueuse passée à l'état fibroïde, la surface de la cornée voilée par un épithélium opaque et dense ; on ne peut plus, contre une altération aussi complète et aussi définitive, rien autre chose que des palliatifs, des lotions avec du lait, avec un peu de glycérine bien pure, des écrans contre la lumière trop vive et des soins très-attentifs de propreté.

OPHTHALMIES DES NOUVEAU-NÉS

Par le Dr Cuignet (de Lille).

1° Je suis consulté pour une petite fille âgée de 4 mois, clignant habituellement de l'œil gauche, surtout au grand jour, ayant les bords palpébraux un peu rouges, les cils un peu salis par de la chassie et offrant, en outre, une photophobie marquée avec un strabisme convergent, qui s'accentue lorsqu'on expose l'enfant à la lumière et disparaît lorsqu'on le tourne à contre-jour. Le fond de l'œil est normal ainsi que la réfringence. En retournant les paupières, je trouve la face muqueuse supérieure

occupée par des granulations rouges, petites, serrées les unes contre les autres, épaississant un peu cette muqueuse et existant avec un état catarrhal très-léger. Evidemment, c'est là la source du clignement, de la sécrétion anormale, de la photophobie et du strabisme convergent.

En interrogeant la mère, j'apprends que l'enfant a eu, au quatrième jour après sa naissance, une ophthalmie aiguë à l'œil gauche seul, avec tuméfaction énorme des paupières et jetage épais et très-abondant. Des soins immédiats et bien dirigés ont eu raison de cette maladie si grave; mais on les a cessés avant que la guérison fût complète et il est resté un état granuleux suffisamment prononcé pour rendre compte des phénomènes pathologiques accusés par les parents et l'enfant.

2° Garçon de 6 mois qui a été atteint, quelques jours après sa naissance, d'une conjonctivite purulente des nouveau-nés aux deux yeux. Il a été régulièrement soigné et, dit sa mère, brûlé à plusieurs reprises. Mais elle a, de sa propre autorité, suspendu le traitement lorsqu'elle a vu les yeux en meilleur état. Toutefois, ils n'étaient pas guéris et elle déclare que, depuis lors, son enfant a toujours eu les paupières un peu gonflées les cils collés, les bords palpébraux chassieux, de la photophobie et des alternatives de mieux et de pire.

A mon examen il offre une hyperémie granuleuse généralisée, en sablé rouge et assez épais recouvrant la muqueuse conjonctivale. Je le mets au traitement par les attouchements avec la solution de nitrate d'argent à 2 gr. pour 15 d'eau, trois fois par semaine. Au bout d'un mois, il est seulement amélioré et il faudra continuer ce traitement au moins pendant six semaines encore pour obtenir une guérison certaine.

3° Enfant de neuf semaines, maigre, pâle, cachectique, qui a été atteint d'ophthalmie purulente double, quelques jours après sa naissance, et qui offre, par suite, un double leucome central très-étendu, percé de quelques petites hernies de l'iris. De plus, les bords palpébraux sont continuellement collés l'un à l'autre par une chassie épaisse; les paupières sont encore empâtées; leur côté muqueux est revêtu de saillies nombreuses, rouges, serrées les unes contre les autres et séparées par des sillons

assez profonds. C'est un véritable trachome double. Je traite par la même solution que précédemment, trois fois par semaine, et, au bout d'un mois, je n'ai encore qu'une amélioration relative : jetage très-amoindri, paupières plus libres, granulations de teinte jaune et sensiblement réduites.

4° Enfant de 9 mois qui m'est présenté le 14 mars de la présente année, affecté de leucome central de la cornée droite et de granulations confluentes, séparées les unes des autres par des sillons, infligeant au côté muqueux des paupières une épaisseur qui les rend tombantes, avec sécrétion habituelle muco-purulente, clignement et photophobie. Cet état dure depuis une ophthalmie aiguë survenue dans les premiers jours de la vie et caractérisée par un gonflement énorme et une purulence considérable. C'est un véritable trachome granuleux qui s'est établi et perpétué par le défaut de soins de la part des parents.

Ces quatre observations nous montrent une altération chronique de la muqueuse consécutive à l'ophthalmie purulente, dite des nouveau-nés. Quelle est la nature de cette altération ? Evidemment elle est, sinon granuleuse, du moins granuliforme. Laquelle des deux ?

En Belgique, on dit et on soutient volontiers, que ce sont là des pseudo-granulations, que c'est un état papillaire tout simplement, et que ces granulations ne sont pas contagieuses par elles-mêmes. Je dois croire, du moins, que ce sont là les opinions des principaux granulogues de la Belgique, car dans le fascicule des annales de janvier-février 1875, je les trouve exprimées sous une forme si médiocrement parlementaire par un rédacteur P. L. de ce journal. On y dit que M. Cuignet prend pour des granulations spécifiques les élevures papillaires de la conjonctivite palpébrale formées dans le cours des ophthalmies blennorrhagique et des nouveau-nés et que mon excellent ami, le Dr Galezowski attribue faussement à M. Hairion, le grand prêtre de la granulation, cette opinion que toutes les fois que les altérations papillaires ou vésiculaires existent, il y a une affection granuleuse spécifique.

Ainsi donc, aux Annales, la granulation consécutive aux

ophthalmies purulente, blennorrhagique et néo-natorum et la granulation papillaire ne sont que de fausses granulations, et la preuve c'est que la papillaire ne se communique point directement.

Je viens de relire tout exprès les derniers écrits de M. Hairion sur les granulations palbébrales. Il dit, en effet, que la papillaire ne se communique pas directement; mais il ne dit pas que la vésiculeuse ait cette propriété de transmission directe et il lui accorde celle de se transmettre par voie miasmatique. Je ne crois pas que cette dernière assertion ait fait un chemin brillant dans le monde médical ; au contraire.

Mais est-il vrai que la papillaire ne se communique pas d'elle-même et qu'il lui faille l'adjonction d'un état catarrhal pour qu'elle ait cette qualité? Je ne le pense pas; je me déclare même assuré du contraire ; non point par des motifs rationnels, mais par des faits de clinique quotidienne. Parmi tant d'autres voici un malade qui m'est arrivé il y a six mois avec une granulite papillaire de l'œil gauche; un peu avant sa guérison complète il a été pris de la même granulite, progressivement croissante à l'œil droit. — Une fille de 22 ans, en traitement depuis plus d'un an, est dans le même cas. A l'hôpital d'Alger, un militaire entre avec des granulations papillaires aux deux paupières de l'œil droit; l'œil gauche est sain; je le visite tous les jours avec le plus grand soin ; quinze jours après l'entrée à l'hôpital je vois quelques grains dans le cul-d-esac inférieur et au dos de la muqueuse tarsienne; ils s'accroissent, augmentent, se caractérisent tout à fait et donnent lieu à la même maladie déjà traitée à l'œil droit, sans que d'un côté, ni de l'autre il y ait eu, ni avant, ni après l'entrée, aucun état catarrhal adjoint et provocateur de la granulite. L'observation procure de ces cas-là très-fréquemment.

Il y a plus; c'est que la granulite papillaire se convertit souvent en vésiculeuse, à sa troisième période et, réciproquement, cette dernière se convertit en papillaire ; il est même peu rare de la voir, dès le début, coexister avec la papillaire. Dans une même famille, se composant quelquefois de six à huit membres tous granuleux, ayant traversé toutes les phases variées de

l'invasion par les divers modes, de la suite avec les complications habituelles, de la propagation à d'autres personnes, ou d'un œil à l'autre, en un mot de granuleux types, on rencontre les deux principales variétés de la granulation, tantôt sur l'un, tantôt sur l'autre, quelquefois sur le même ; là, si on prend isolément un de ces granuleux et qu'on le suive pendant longtemps on le voit débuter, supposons par la vésiculeuse; plus tard celle-ci disparaît dans la papillaire; à la troisième période, c'est-à-dire avec le trachome, on voit réapparaître des tumeurs, vésiculiformes, s'exprimant, se vidant et donnant au microscope le noyau caractéristique. Un autre, de la même famille, a débuté par la papillaire ; chemin faisant on a pu voir des vésiculeuses se superposer, ou bien se montrer à la dernière période.

Je donne en ce moment mes soins à une famille de Roubaix, composée d'une femme et de deux jeunes enfants; les enfants ont dans les culs-de-sac inférieurs des granulations vésiculiformes et partout ailleurs une hyperémie muqueuse presque papillaire; la mère, contaminée par eux, offre les vésiculeuses dans la même région et les papillaires dans les autres régions de la muqueuse.

Voilà donc deux de nos opinions, l'une sur la nature spécifique de la granulation papillaire, l'autre sur sa communicabilité directe, qui persistent à contredire celles de nos voisins, avec quelques bons motifs à l'appui.

Sont-ils plus heureux, nos voisins du Nord, en prétendant que la granulation consécutive aux ophthalmies blennorrhagique et des nouveau-nés, doit être regardée comme non spécifique, comme fausse.

Mais si elle se conduit absolument comme celle dite des armées en Belgique, ou d'Egypte, pourquoi ne pas reconnaître son identité avec elle ? Je dirai même plus, c'est qu'elle est la seule granulation originelle, la véritable et seule source de l'affection granuleuse spécifique.

Or, cette prétendue fausse granulation est tantôt consécutive à l'ophthalmie purulente précitée, tantôt primitive chez les nouveau-nés; née dans un œil elle peut se communiquer à l'autre plus ou moins longtemps après et sous la même forme

papillaire ; une fois existante elle s'étend, s'approfondit, se complique de poussées catarrhales ou même purulentes dont la propriété contagieuse est essentiellement active, d'accidents du côté de la cornée, de l'iris, etc. ; elle passe enfin à l'état trachomateux, comme la granulation réputée seule spécifique chez nos voisins ; elle a une marche essentiellement progressive et lente comme cette dernière ; comme elle, elle résiste au traitement, exige des cautérisations, donne lieu à des cicatrices ; elle se propage d'un œil à un autre, d'un individu à un autre ; elle s'exalte pendant la saison chaude ; elle est endémique, épidémique ; en un mot elle a tous les caractères de la granulite d'origine égyptienne. C'est donc aussi une granulation spécifique ; en le niant on introduit un véritable désordre, une logomachie déplorable dans la clinique journalière.

Certainement il existe des pseudo-granulations ; mais ce ne sont pas celles-là.

OBSERVATIONS. — Myopie double, très-prononcée et avec les caractères ophthalmoscopiques à l'œil gauche, prononcée et sans les caractères ophthalmoscopiques à l'œil droit.

Le nommé Goin, âgé de 22 ans, soldat au 43e régiment d'infanterie, est en service depuis cinq mois.

Il est envoyé à l'hôpital comme atteint de faiblesse de vue, de vertiges, d'impossibilité de tirer à la cible et de faire le service ordinaire. Il se présente avec la tête un peu penchée en avant, les sourcils froncés, les paupières clignant, les axes oculaires très-convergents, l'œil gauche en strabisme convergent habituel. La vive lumière le gêne beaucoup.

Examen des deux yeux :

1° Œil droit : Lit le n° 20 de Jæger à 25 centimètres et épèle le n° 9 à 10 centimètres.

Avec un verre concave n° 4 il lit le n° 20 à 15 pas et le n° 3 à 35 centimètres. Voilà une myopie certainement bien prononcée sous le rapport fonctionnel. Mais l'examen ophthalmoscopique ne corrobore par cette opinion. En effet :

1° Avec le miroir seul projetant un disque assez large de lu-

mière sur l'œil et mis en circumduction, la cornée donne une ombre triangulaire à sommet occupant le pôle, à base élargie vers la périphérie de cette membrane et tournant en regard du milieu du disque. Or, c'est là le type d'une cornée emmétrope.

2° Les vaisseaux et la papille ne sont pas aperçus de loin avec ce même miroir seul. De près ils sont vus obscurément.

3° Avec le miroir armé d'un concave n° 10, c'est-à-dire à l'image droite ordinaire, ce fond de l'œil est très-nettement vu dans tous ses détails et avec ses proportions ordinaires.

4° L'image renversée est tout à fait emmétrope; la papille n'est ni petite, ni elliptique, ni excavée; les vaisseaux ne sont ni déjetés vers le bord externe inférieur, ni fins; il n'y a point de bordure atrophique.

Par conséquent l'examen ophthalmocospique indique un œil normal, emmétrope. Ce serait donc un cas de myopie simplement fonctionnelle, exempte de la conformation matérielle propre à la myopie. Je suppose aussitôt que cette myopie dépend de l'état de l'accommodation, d'un spasme du muscle qui préside à cette fonction. Je le paralyse avec de l'atropine. En attendant la dilatation j'examine l'œil gauche :

2° *Œil gauche :* Il n'a point les caractères extérieurs de la myopie, c'est-à-dire qu'il n'est ni saillant, ni gros, ni très-convexe, ni en divergence ; cependant :

1° Avec le miroir seul envoyant un disque de lumière mis en mouvement de circumduction, la cornée offre un éclat triangulaire qui tourne régulièrement et en regard du centre du disque et qui a au côté opposé un croissant ombré qui suit l'éclat;

2° Avec le miroir seul le fond de l'œil est aperçu de loin, en image renversée et les éléments du fond, papille et vaisseaux se portant en sens contraire aux mouvements de tête opérés par l'examinateur. Par contre le fond de l'œil est tout à fait obscur de près ;

3° A l'image droite, c'est-à-dire avec le réflecteur armé de la concave n° 10 le fond est un peu moins indistinct ; il devient distinct quand le miroir est armé d'un verre concave n° 5.

4° A l'image renversée la papille est vue nettement, petite,

ovalaire et excavée; les vaisseaux sont aperçus nettement, mais grêles et rejetés vers le bord externe inférieur de la papille. En un mot, tous les caractères ophthalmoscopiques, autrement dit physiques ou matériels de la myopie prononcée sont réunis dans cet œil.

De plus il est en strabisme convergent, et enfin, il est amblyopique; ce sont deux caractères incidents sur lesquels je reviendrai à la fin de cette observation, afin de ne pas nous détourner de la question principale qui est celle d'une myopie signalée d'un côté par les signes ophthalmoscopiques, de l'autre côté tout à fait exempte de ces mêmes signes.

La dilatation étant obtenue largement à l'œil droit, c'est-à-dire l'accommodation étant complètement paralysée je procède de nouveau à l'examen de l'état fonctionnel et physique de cet œil.

Il lit le nº 20 de Jæger à 50 centimètres au lieu de 25 avant la mydriase.

Il lit le nº 5 à 18 centimètres au lieu du nº 9 à 10 centimètres.

La myopie a donc un peu diminué. Par le trou d'une carte il lit le nº 20 à 60 centimètres et le nº 3 à 18 centimètres.

Par ce moyen la myopie a encore sensiblement diminué, absolument comme chez les myopes types.

Si je mets un concave nº 4 devant l'œil, le malade lit le nº 20 à 15 pas, le nº 16 à 32 centimètres et le nº 5 à 20 centimètres.

Si j'interpose un nº 5 au lieu d'un nº 4, la vision perd de son acuité et de sa portée. Cela est encore plus marqué avec un nº 6.

Par conséquent la myopie reste très-prononcée malgré la paralysie de l'accommodation; par conséquent elle est indépendante de l'accommodation.

Si, la pupille étant dilatée, je reprends l'examen ophthalmoscopique je constate :

1º Au miroir seul ombre triangulaire sur la cornée, tournant en regard du centre du disque de lumière projetée;

2º Fond d'œil non vu de loin; vu obscurément de près;

3º Image droite avec concave nº 10 très-nette; avec concave nº 7 assez nette; avec concave nº 5 très-trouble;

4o Image renversée à fond d'œil tout à fait emmétrope, c'est-à-dire avec papille et vaisseaux de dimension normale, sans atrophie, ni excavation. Rien dans la macula; celle-ci n'est pas enfoncée.

Par conséquent la myopie de cet œil, indépendante de l'accommodation, gît dans la disposition physique, matérielle des éléments réfringents de cet organe, sans que l'ophthalmoscope révèle aucune des conditions habituelles, aucun des caractères propres à la myopie prononcée, ni même à la myopie médiocre.

C'est la seconde fois que j'observe des circonstances de cette nature. Je ne puis me les expliquer; je n'en trouve pas l'explication dans les auteurs; je soumets la difficulté à ceux de mes confrères qui s'occupent avec intérêt des questions ophthalmologiques.

On sait que l'atropine rend hypermétrope à un degré tel que les personnes qui en ont fait usage ne peuvent lire à 30 centimètres qu'avec un convexe n° 10 et que cependant l'image ophthalmoscopique du fond de l'œil n'en est nullement modifiée Ce fait réclame la même explication.

Nous avons dit plus haut que ce militaire est affecté de strabisme convergent et d'amblyopie prononcée de l'œil gauche.

Le strasbisme n'est point paralytique; il est de la classe de ceux dont nous rapportons l'origine à la photophobie et qui surviennent peu à peu, quelquefois très-promptement, surtout dans l'enfance, avec toutes les maladies ou les anomalies oculaires donnant lieu à de la photophobie. Notre malade la ressent encore; il va la tête baissée, les sourcils rabattus, les paupières rapprochées, les joues remontées; au grand jour il est ébloui; il ne peut supporter les exercices au Champ de Mars lorsque le ciel n'est pas couvert et sombre; il rabat sa coiffure sur ses yeux; il s'avance avec précaution et maladresse; il se cogne souvent. Plus l'éclairage extérieur est vif et plus il accentue ces signes de gêne; plus aussi il louche en dedans pour sauver complètement sa pupille d'une impression qui lui est si désagréable.

Voilà pour le strabisme. On voit que c'est la même pathogénie et le même mécanisme que pour l'hypermétropie, ce qui prouve, par un exemple de plus, que les myopes, pas plus que les

hypermétropes, ne font du strabisme convergent pour mieux voir et que, au contraire, les uns et les autres louchent en dedans pour mettre l'œil hors d'emploi.

Le genre d'amblyopie dont cet œil gauche est atteint le rapproche encore de celle des hypermétropes. Et d'abord cette amblyopie, qui n'est corrigée par aucun verre concave, qui ne permet de lire le n° 20 que de très-près avec un concave n° 4, cette amblyopie ne s'explique par aucune altération matérielle du fond de l'œil; il n'existe, comme complication de la myopie, ni flocons, ni choroïdite, ni atropie choroïdienne, ni altération de la région maculaire. On sait que l'on ne trouve rien, non plus, chez les hypéropes amblyopiques; qu'il n'y a chez eux qu'un trouble fonctionnel consistant dans la diminution plus ou moins prononcée de la vision centrale. Eh bien! Chez notre myope, c'est également la vision centrale qui est affectée; il annonce voir un peu mieux autour et beaucoup moins en face; il cherche à apercevoir en se contournant de manière à voir par le dehors, ou par le dedans de son champ visuel, surtout par le dehors. Il a le scotome central, comme les hypermétropes. Ce signe et le strabisme rapprochent donc l'une de l'autre les deux anomalies opposées, la myopie et l'hypermétropie, et ont la même explication qui n'est pas celle de Donders.

EXERCICES AVEC DES VERRES CONCAVES ET CONVEXES POUR LA SIMULATION DE LA MYOPIE ET DE L'HYPERMÉTROPIE.

J'ai souvent entendu dire que les jeunes gens peuvent, à l'aide d'exercices suffisamment assidus avec des verres concaves et convexes progressifs, simuler la myopie ou l'hypermétropie devant les conseils de révision et se faire ainsi exempter du service militaire. En présence des épreuves auxquelles on soumet les conscrits dans les conseils de révision d'après l'instruction du conseil de santé des armées, il me paraissait bien difficile que des jeunes gens, si entêtés et si assidus qu'ils fussent, arrivassent, en effet, à lire correctement le texte d'un journal, ou d'un livre de prières à la distance de 30 à 35 centimètres, soit avec un concave n° 4, soit avec un convexe n° 6, s'ils n'étaient

auparavant très-sensiblement myopes ou très-sensiblement hypermétropes.

Je me trouvai, en 1867, à Alger, dans d'excellentes conditions pour vérifier ces allégations, présentées du reste et courant dans le public ordinaire et dans le public médical sans témoignage sérieux et sans garantie. J'avais alors la direction du service des sous-officiers vénériens de la garnison ; c'est à eux que je demandai la solution de la question. J'expérimentai successivement avec 21 d'entre eux.

Ce sont des jeunes gens de 18 à 30 ans (moyenne d'âge 26 ans et demi), de bonne santé habituelle, entrés et soignés à l'hôpital pour des affections qui n'affaiblissent pas l'organisme et qui comportent un bon régime ordinaire. Tous ont l'habitude du travail assidu des yeux, par conséquent de la vision exercée de près et sur des objets menus depuis qu'ils ont leur grade actuel, c'est-à-dire depuis plusieurs années ; de plus ils avaient auparavant l'habitude des écoles. Je les ai sous la main pour ainsi dire à volonté, soumis, intelligents et appliqués. Tous lisent le n° 1 ou le n° 2 de Jæger à 32 centimètres et le n° 20 à dix-huit ou vingt pas. Ils se contrôlent les uns les autres dans la même salle ; ils sont contrôlés par les employés de mon service et surveillés par mon aide-major et par moi. Je considère donc l'épreuve que je vais faire comme entourée des conditions les plus favorables pour l'obtention d'une solution correcte et positive.

Voici comment je procédai : Je confiai à trois premiers sujets des lunettes concaves n° 15 avec lesquelles ils s'exercèrent une heure dans la matinée et une heure dans l'après-midi à la lecture du texte n° 8 de Jæger à la distance réglée de 32 centimètres. Ils approchaient d'abord, puis ils reportaient le texte à cette distance type. Au bout de quelques jours ces trois sous-officiers, lisant couramment avec le —15, furent pourvus du —12 et trois autres reprirent les —15. Et ainsi de suite en passant successivement par les verres —10, —8, —7, —6, —5, —5 1/2 et —4, jusqu'à concurrence de 21 sujets, tous choisis parmi les bien portants, robustes et doués de bonne vue. Pour chacun les épreuves durèrent de huit à douze jours ; l'adaptation de la vue aux premiers

numéros se fit, pour les uns, dès le premier jour; pour les autres, dès le deuxième; chacun d'eux resta pour le moins trois jours à lutter pour adapter sa vue au n° 4 : quelques-uns y passèrent six et huit jours, s'obstinant de leur propre gré. C'est à dater du —6 que la lutte se fit pénible et acharnée. Or voici ce qui advint de ces 21 éprouvés :

6 ne purent réussir à lire avec le —5 1[2,

10 arrivèrent à lire avec le —5 1[2,

5 arrivèrent à lire avec le —4 ; parmi ces derniers deux assez facilement et en tout temps, trois assez péniblement et seulement quand le soleil éclaire leur papier. Ceux qui lisent facilement ont les papilles petites, elliptiques et coiffées d'une petite bordure atrophique; ils sont modérément myopes. Les trois autres lisent, mais avec assez de difficulté; si on leur ôte les lunettes un moment pour les leur remettre, ils hésitent bien plus longtemps que les vrais myopes avant de pouvoir reprendre la lecture.

De plus, si l'on éloigne le livre de 4 à 5 centimètres la lecture devient indistincte, le point remotum de cette myopie artificielle étant fort peu éloigné.

D'autre part, les seize premiers de ces hommes mis en expérience ne peuvent lire le n° 20 à 5 mètres, ni à 10 mètres avec le —4, ni avec le —5, ni avec le —6, ni avec le —7, et les cinq qui ont lu avec du —4 à la distance de 32 centimètres ne peuvent plus lire le n° 20 à 5 mètres qu'avec du —7. J'ai conclu de ces expériences :

1° Qu'il était pour le moins difficile à des vues emmétropes de se corriger artificiellement de manière à lire avec du —5 1[5 et qu'il leur était impossible d'arriver à lire avec du —4 et du —5 conformément à l'épreuve instituée pour les révisions;

2° Qu'en cas de réussite de lecture il existait un degré préalable de myopie dite à distance, dissimulée encore, mais se décélant par l'épreuve et par l'examen et permettant à la vision de s'exercer avec des concaves 4 et 5.

3° Que l'épreuve exigée avec le n° 4 empêche formellement toute simulation; que celle avec le n° 5 se rapproche de la limite obtenue artificiellement par des exercices, laquelle est le n° 5 1[2

et que, conséquemment, pour éviter toute simulation, comme pour n'éliminer que des sujets évidemment très-myopes, on pourrait se borner à expérimenter avec un n° 4 1[2.

J'ai soumis dix-neuf de ces mêmes sous-officiers reconnus emmétropes par les épreuves de lectures du n°1 ou 2 de Jæger à 32 centimétres et du n° 20 à 18 ou 22 pas, à des exercices avec des verres convexes, en procédant de la même manière qu'avec les concaves, pour m'assurer s'ils pourraient ou non simuler une hypermétropie suffisante pour motiver l'exemption du service, c'est-à-dire celle qui est reconnue telle par l'épreuve qui consiste à lire le texte n° 8 à la distance de 32 centimètres avec des verres convexes n_0 6.

Sur ces dix-neuf sujets éprouvés, seize n'ont pu arriver à lire dans les conditions précitées avec un +8, quelque instance qu'ils y aient employée ; trois ont pu lire avec le +8, mais non avec un +7; à plus forte raison aucun d'eux ne serait arrivé à lire avec un +6, encore moins si on eût exigé qu'il lût à des distances plus éloignées que 32 centimètres, comme le font les hypermétropes vrais lorsqu'on leur livre un convexe approprié.

Dans toutes ces épreuves j'ai eu soin de constater que les deux yeux de chacun de ces sujets étaient emmétropes, sans quoi la lecture par un seul œil myope ou hypermétrope eût pu me tromper sur la valeur des conséquences.

Ces conséquences sont donc les suivantes : pour la myopie comme pour l'hypermétropie il est impossible d'en obtenir, par l'exercice à l'aide de verres appropriés, la simulation à un degré suffisant pour motiver l'exemption du service militaire.

Au dernier moment je reçois la communication du travail de M. Giraud-Teulon lu à l'Académie de médecine sur les troubles fonctionnels de la vision dans leurs rapports avec le service militaire. Ses opinions sur le mérite de nos épreuves de révision et sur la facilité d'obtenir des anomalies fonctionnelles s'écartent trop des miennes pour que je puisse m'abstenir de présenter mes observations sur ce sujet dans le prochain numéro de notre recueil d'ophthalmologie. C'est une question d'actualité.

NOTE SUR LES AFFECTIONS OCULAIRES OBSERVÉES EN AFRIQUE, ET QUELQUES MOTS SUR L'ÉMIGRATION ALSACIENNE ET LORRAINE EN ALGÉRIE.

Par le Dr Accolas, médecin-major.

Le nombre si considérable des affections oculaires qui règnent en Algérie, offre au médecin un vaste champ d'observations. Je ne retracerai pas les nombreux travaux auxquels ces maladies ont donné naissance, tels que ceux de M. le Dr Cuignet, de M. le Dr Maurice Perrin, etc., etc. Qu'il me soit permis de glaner après ces savants maîtres, et de retracer succinctement les faits les plus remarquables que j'ai pu observer, pendant un séjour de plusieurs années dans nos possessions africaines.

En 1868, à mon arrivée à Alger, je suivis la clinique ophthalmologique de M. le médecin-major Cuignet. Je suis heureux de lui exprimer ici ma vive reconnaissance pour la bienveillance avec laquelle il m'accueillit. Grâce à ces leçons, j'ai pu rendre quelques services aux nombreux malades qui s'offrirent plus tard à mon observation.

Parmi les affections qui dominent la pathologie oculaire algérienne, il faut citer, en première ligne, l'ophthalmie granuleuse. Cette affection est si commune que, grâce à sa contagiosité, on trouverait difficilement, dans les écoles nombreuses, des enfants qui n'en portassent quelques traces. Dans les familles israélites indigènes pauvres, où les enfants sont très-nombreux et vivent littéralement entassés, cette affection fait de grands ravages, et il m'est arrivé bien souvent d'avoir à traiter tous les membres de la famille, ou même tous les habitants de la même maison. C'est là qu'on peut observer facilement la contagion mutuelle et toujours renouvelée. Tous les enfants s'essuient les yeux avec le même lambeau de haïk, et détruisent, par cette reproduction constante de la maladie par inoculation, tous les bénéfices du traitement institué. Si les ascendants ne sont pas porteurs de la maladie depuis leur enfance, ils sont généralement contaminés par leurs enfants.

Chez les enfants, les deux yeux sont toujours pris et presque en même temps; cela s'explique par les frottements répétés que les petits malades exercent sur l'œil atteint d'abord, et leurs doigts imprégnés de pus portent le contage dans l'autre œil. Chez les adultes, il arrive assez souvent qu'un œil soit atteint, mais seulement chez ceux qui ont soin de leur personne et qui offrent moins d'indifférence que la plupart des indigènes.

Il est un mode de contagion que M. le Dr Cuignet signalait dans ses leçons : c'est celui d'une inoculation médiate par les mouches. J'ai vu maintes fois, en effet, de très-jeunes enfants, atteints d'ophthalmie, tourmentés par ces insectes qui, lorsqu'on les chasse, vont se poser sur les enfants voisins et pourraient apporter, dans leurs pattes ou sur l'extrémité de leur trompe, des globules purulents dont la présence pourrait déterminer le développement d'une ophthalmie nouvelle. Je ne sache pas que la preuve directe de ce mode de transmission ait été fournie par un examen microscopique des pattes et de la trompe de ces mouches, mais, en tout cas, ce mode de transmission me paraît très-probable.

J'ai compris, sous ce terme d'ophthalmie granuleuse, un certain nombre de variétés d'ophthalmies; c'est en quelque sorte une appellation anatomique. En effet, la granulation reconnaît plusieurs origines : elle peut être le résultat de l'inoculation du pus de l'ophthalmie purulente, de l'ophthalmie des nouveau-nés, du pus blennorrhagique, du pus leucorrhéique. Si tant est qu'il y ait une différence dans la nature du contagium, il n'y en a que peu dans la maladie elle-même. La marche de l'ophthalmie granuleuse peut présenter de grandes différences. Ainsi, l'accident initial peut être l'ophthalmie purulente aiguë, avec son cortége habituel de symptômes que je ne décrirai pas, et qui débute en pleine santé. Je connais, entre autres, un exemple très-malheureux de ce mode de développement chez un médecin, qui fut atteint par un jet de pus en pratiquant une injection entre les paupières d'une malade. La marche de la maladie fut très-rapide et de graves accidents se montrèrent du côté de la cornée. Dans les cas de cette nature, si le traitement ne triomphe pas des accidents et ne guérit pas

complètement et en peu de temps la maladie, des granulations se développeront et quelquefois très-rapidement J'ai vu des cas dans lesquels, en peu de jours, la surface tout entière de la conjonctive palpébrale devenait tomenteuse, saignante et littéralement infiltrée de granulations.

Dans d'autres cas, au contraire, la marche est très-lente, insidieuse; les yeux deviennent douloureux, sensibles à la lumière, sont collés un peu le matin; le malade éprouve la sensation de corps étranger sous les paupières. Cet état peut durer longtemps, les granulations se développent lentement. Puis, tout à coup, une cause occasionnelle viendra raviver ce feu qui couvait sous la cendre, et une ophthalmie purulente aiguë se déclarera. J'ai vu souvent des malades qui, trompés par la bénignité apparente des premiers accidents et surtout par cette sensation de corps étrangers, faisaient remonter tous les accidents dont ils souffraient à l'introduction de grains de poussière, de sable, etc.

Le traitement doit nécessairement varier suivant les différentes formes qu'affecte la maladie. Dans les cas à début brusque, où 'ophthalmie revêt la forme aiguë et n'est pas encore ophthalmie granuleuse, voici le traitement que j'ai appliqué : proscription absolue de l'eau froide, excepté aussitôt après les cautérisations; lotions tièdes d'infusion de pavot ou de mauve, ou d'eau ordinaire additionnée quelquefois d'une petite dose de sulfate de cuivre ou de zinc; soins extrêmes de propreté; éviter le transfert du pus d'un œil dans l'autre, surtout si un seul est pris, et généralement un des deux est moins malade que l'autre. Je commence le traitement par des instillations d'un collyre d'atropine, 0 gr. 05 pour 15 grammes d'eau. Au bout de huit à dix minutes de ces instillations, que l'on répétera toutes les trois heures environ, je retourne les paupières, et, suivant la gravité du cas, je badigeonne une fois par jour toute la muqueuse palpébrale avec une solution de nitrate d'argent cristallisé à 1/20e ou 1/10e, en neutralisant l'excès de nitrate par le chlorure de sodium. Je prescris en même temps des onctions avec pommade mercurielle belladonée tout autour de l'orbite; séjour dans l'obscurité; purgatifs, pédiluves chauds, etc. S'il y a un

chémosis trop prononcé, je pratique l'excision d'un ou deux lambeaux de la conjonctive bulbaire, surtout dans les points où l'intensité de l'étranglement me paraît menacer l'existence de la cornée.

J'ai traité plus de cent cas de ces ophthalmies, et jamais je n'ai eu à déplorer d'accidents du côté de la cornée, quand ces accidents n'étaient pas déjà déclarés avant mon intervention. Cette médication est héroïque.

Le traitement des granulations anciennes offre de bien plus grandes difficultés, et j'ai vu souvent des malades chez lesquels plusieurs mois d'un traitement douloureux par les cautérisations au nitrate d'argent ou au sulfate de cuivre, ne donnaient que des résultats assez peu satisfaisants. Je n'ai pas eu occasion de pratiquer l'excision des culs-de-sac conjonctivaux, opération que j'avais vu pratiquer plusieurs fois en 1871, par mon maître, M. le Dr Galezowski, et qui paraît donner de bons résultats.

Je ne vais pas parcourir toute la série des accidents qui suivent ou accompagnent les granulations, soit du côté de la cornée et des membranes profondes de l'œil, soit du côté des voiles palpébraux. Les entropions sont extrêmement communs. Je n'insisterai pas sur les altérations que le frottement des cils déviés fait subir à la cornée.

En 1870, à Milianah, j'ai opéré un entropion considérable chez un enfant arabe de 12 ans, fils du chaouch des Ponts-et-Chaussées. Cet enfant, atteint d'ophthalmie granuleuse depuis son bas âge, portait des ulcères de la cornée occupant presque toute la surface de cet organe et entretenus par le frottement des cils. A gauche, la cornée était complètement opaque, et la vision abolie. A droite, l'opacité de la cornée était considérable, mais laissait passer la lumière par plusieurs points, et l'enfant, en mettant la main devant son œil de façon à la défendre de la lumière, pouvait, en réservant un petit orifice, voir assez pour se conduire. J'appliquai le procédé de Pagenstecher, modifié par M. Maurice Perrin; je trouvai cette modification de M. Perrin inscrite au registre des conférences de l'hôpital militaire de Milianah. L'opération fut pratiquée en

présence de M. le Dr Lavigne, médecin en chef, et M. le Dr Bailly, médecin aide-major. D'un coup de bistouri, je prolongeai la fente palpébrale du côté externe jusqu'au rebord orbitaire. Cette incision, comprenant toute l'épaisseur de la commissure et par suite le muscle orbiculaire, donna une grande laxité aux voiles palpébraux. Je passai de haut en bas trois petites aiguilles courbes, munies de fil, à égale distance l'une de l'autre, dans l'épaisseur des paupières; point d'entrée un peu au-dessous du bord adhérent de la paupière supérieure, point de sortie à quelques millimètres au-dessus du bord libre de la paupière, en ayant soin de laisser le cartilage tarse au-dessous du fil, par conséquent le fil reste constamment entre le cartilage tarse et la peau. Je serrai alors les trois fils en faisant basculer le cartilage tarse en avant, comme lorsqu'on retourne les paupières pour l'exploration de la muqueuse. De cette manière, le cartilage tarse et la partie inférieure de la paupière se trouvent éloignés du globe oculaire. Je réunis ensuite les lèvres de l'incision de l'angle externe, mais de manière à augmenter la longueur de la fente palpébrale. Pour ce faire, je transformai la plaie horizontale en plaie verticale en ouvrant les paupières, et je suturai la peau et la conjonctive dans leurs points correspondants.

Je quittai Milianah, deux jours après et confiai mon opéré à mon ami, le Dr Bailly. Les sutures, laissées avec intention en place, coupèrent lentement les téguments de la paupière, et furent retirées sans peine au bout de huit jours. J'ai appris depuis que le résultat avait été très-satisfaisant; la cornée délivrée de cette cause permanente d'irritation avait repris en partie sa transparence, et les ulcérations s'étaient cicatrisées, grâce à un traitement convenable.

La cornée, outre les accidents dus à l'entropion, est encore exposée à des accidents immédiats de l'ophthalmie purulente, je veux parler des abcès, des sphacèles, des ulcérations, etc. A Milianah, en 1869, je fus appelé auprès d'une jeune femme espagnole, enceinte de six mois et atteinte d'un accès pernicieux comateux très-grave. Grâce à un traitement énergique, elle guérit sans que sa grossesse fût troublée dans son évolu-

tion. Cette femme était aveugle, me dirent ses parents, ou du moins distinguait à peine le jour de la nuit. Après sa guérison, je l'examinai; elle avait été atteinte, quelques années auparavant, d'une ophthalmie purulente double qui détermina la perte absolue de l'œil gauche et la formation d'un vaste abcès central, qui perfora la cornée et guérit, au bout d'un long temps, en amenant la formation de synéchies antérieures très-étendues, et un leucome central considérable. Le bord libre de l'iris était tout entier fixé dans la cicatrice cernéale, à l'exception d'un point situé en haut, et en dehors, et que j'évalue à 1 millimètre à peine. Par ce petit orifice, la lumière pouvait pénétrer dans l'œil et permettre un peu la vision quand la paupière était relevée; mais la malade ne pouvait pas se conduire dans la rue et marchait dans sa chambre, les mains en avant, ne distinguant à peu près rien de ce qui l'entourait, surtout si la lumière était un peu intense. Toute trace d'inflammation avait complètement disparu depuis longtemps; il ne restait pas de granulations. Une opération de pupille artificielle pouvait rendre à cette femme une vision suffisante pour les besoins de la vie. Malgré son insistance, je refusai de l'opérer pendant sa grossesse. Deux mois après son accouchement, je pratiquai l'opération en présence de MM. les Drs Viry, médecin en chef, et Bailly. L'opération fut délicate et rendue difficile par la très-petite capacité de la chambre antérieure rétrécie par les synéchies. Il y avait à peine l'espace nécessaire pour permettre au contenu triangulaire de glisser entre la cornée et l'iris. Néanmoins il n'y eut pas d'accidents et j'excisai un large lambeau de l'iris. Le résultat de l'opération fut très-bon, et quelques semaines après, la malade pouvait se promener seule dans la rue et vaquer aux soins de son ménage.

Mais, les accidents inflammatoires ne se bornent pas toujours à la cornée, et les membranes profondes de l'œil peuvent s'enflammer. Il se forme quelquefois un véritable phlegmon oculaire qui amène la perte totale de l'organe. En 1872, j'assistai mon ami, M. le Dr Delorme, médecin aide-major à Constantine, qui pratiqua habilement l'extirpation de l'œil chez un vieillard atteint de granulations palpébrales depuis de longues

années et chez lequel il s'était développé un phlegmon oculaire. La dissection fut pénible en raison de l'ancienneté de l'inflammation, la muqueuse était devenue très-adhérente au globe oculaire. Dans ces cas, je crois qu'il vaut mieux pratiquer seulement l'amputation du segment antérieur de l'œil, et laisser à la suppuration le soin d'éliminer toutes les parties intra-oculaires altérées.

Je rapprocherai de ce cas un exemple de phlegmon oculaire, que j'observai en 1862 à l'hôpital de la marine de Rochefort, chez un ouvrier qui était en traitement pour un rétrécissement uréthral et qui fut atteint dans le cours de son traitement d'un phlegmon oculaire et d'un énorme abcès autour de la hanche droite; ces deux accidents étaient d'origine métastatique. Vers la même époque et au même hôpital, je vis un matelot qui, atteint d'une violente contusion de l'œil et de l'orbite droits, eut un phlegmon orbitaire et oculaire de la plus grande gravité et qui amena la perte de l'œil.

Passons maintenant en revue les exemples de traumatisme, dont j'ai été témoin. Je ne dirai rien de ces petits corps étrangers de la cornée, battitures de fer, etc., etc. Ceux que j'ai observés n'ont donné lieu à aucune remarque spéciale, et je les ai extraits suivant les procédés habituels. Je vais m'arrêter un moment aux corps étrangers ayant pénétré dans l'intérieur de l'œil. En 1870, pendant que j'étais détaché aux travaux du tunnel d'Ordelia (chemin de fer d'Alger à Oran), j'observai un malade qui, quelques années auparavant, avait été atteint à l'œil droit d'un éclat de capsule. Le corps étranger avait pénétré dans la profondeur de l'œil, et s'était logé dans le corps vitré, si mes souvenirs sont bien précis. Depuis cette époque, ce malade était sujet à des douleurs névralgiques très-violentes revenant d'une manière irrégulière, et l'œil subissait une atrophie de plus en plus marquée. Je ne cachai rien des dangers qui attendaient ce blessé, s'il restait dans le *statu quo*. La vision était abolie dans l'œil blessé et les douleurs envahissaient par sympathie l'œil sain. Le danger était imminent et je l'engageai subir l'extirpation de l'œil malade pour faire cesser des douleurs qui détérioraient sa constitution, et en même temps sau-

ver l'œil sain du danger qui le menaçait. Comme j'étais isolé dans ce campement d'ouvriers, sans aide, et sans installation matérielle suffisante, je ne voulus pas l'opérer moi-même et je l'adressai à M. le Dr Cuignet à Alger. Je ne sais ce qu'est devenu ce malade.

En 1872, à Constantine, je fus témoin d'un cas à peu près semblable. Un jeune homme de 22 ans avait eu la figure brûlée et tatouée par l'explosion d'une boîte de poudre de chasse. En examinant les yeux dont les paupières avaient été atteintes, je vis, sur l'iris gauche, un petit corps noir, ressemblant beaucoup à un petit condylôme de cette membrane. Je reconnus que ce corps était un grain de poudre qui avait agi comme projectile; mais la cornée ne présentait pas la plus petite trace de plaie. Je finis par découvrir, après un examen très-attentif, à la partie inférieure de l'œil gauche un peu au-dessous de la partie transparente de la cornée, et par conséquent dans la sclérotique, près de l'insertion cornéenne, une très-petite ligne, sanglante, de 1 millimètre au plus. Je reconnus que le grain de poudre était venu frapper là, avait traversé la sclérotique et était venu se fixer sur l'iris. J'engageai le jeune homme à subir une opération : mon intention était de faire, dans le point où se trouvait le corps étranger, une excision de l'iris, car je craignais que le grain de poudre, saisi par les pinces, ne s'écrasât; et d'un autre côté, une excision de l'iris mettait le malade à l'abri de l'inflammation de cette membrane. Ce malade ne souffrant pas, rejeta toute idée d'opération; depuis je l'ai perdu de vue.

En 1873, à l'Oued-Athménia, pendant que j'étais attaché à la colonisation alsacienne et lorraine, j'observai un cas très-grave de corps étranger de l'œil. Un enfant arabe avait écrasé dans sa main de petits escargots blancs et les pétrissait avec des débris de leur coquille. Sa mère lui ayant fait des observations au sujet de ce jeu, l'enfant lui lança à la figure cette espèce de magma. La mère fut atteinte à l'œil gauche et y porta vivement la main. Quelques heures après on me l'amena; elle se plaignait de douleurs très-vives dans l'œil, la tempe et le sourcil gauches. Je vis alors un fragment de coquille d'escargot,

d'une manière complète à ce service, et j'allai résider à l'Oued-Athménia, au centre des villages nouvellement créés. Plusieurs villages étaient loin d'être construits : à Bou-Malek, Ain-Melouk, et Sidi-Khalifa, les émigrants durent passer un hiver très-rude sous la tente. L'état sanitaire n'en fut pas fâcheusement impressionné, excepté à Bou-Malek, où plusieurs enfants périrent de la dysentérie, avant mon arrivée à Oued-Athménia.

M. le préfet Desclozeaux, sur ma demande, loua une maison qui avait servi d'hôtel à l'Oued-Athmédia, et y fit installer cinq lits. Le Comité des Dames de la rue Scribe avait envoyé un matériel pharmaceutique et une certaine quantité de médicaments. C'est ce local qui forma l'infirmerie. Deux religieuses de l'ordre de Bon-Secours furent envoyées provisoirement pour assurer le service de l'infirmerie. Le nombre de cinq lits fut bientôt insuffisant. Je demandai et obtins que ce nombre fût porté à vingt lits, qui furent fournis provisoirement par l'autorité militaire. Plus tard, des comités de Paris envoyèrent vingt-cinq lits avec leurs fournitures et le linge nécessaire.

Pendant la saison chaude, époque où règnent les affections intermittentes et rémittentes, ce nombre de lits ne répondit plus aux besoins. L'infirmerie était du reste souvent encombrée par les enfants et les femmes enceintes, qui toutes venaient accoucher à l'infirmerie et recevaient une layette complète pour eurs nouveau-nés. Au mois d'août, je proposai à M. le préfet la construction d'un bâtiment annexe, pouvant loyer vingt lits. Ce bâtiment fut rapidement construit et nous rendit les plus grands services. Pendant l'été de 1873, le chiffre maximum des malades en traitement atteignit 66 dans une journée, pour 45 lits. Le nombre des entrées dans les mois chauds dépassa 80 par mois. Dans ce nombre sont compris les enfants en bas âge qui, quoique non malades, accompagnaient à l'ambulance leur mère malade ou enceinte. Malgré l'encombrement qui nous obligeait à faire coucher, dans le même lit, une femme avec ses deux ou trois enfants, malgré la présence de femmes en couches, je n'eus pas d'affection épidermique à combattre. Un seul cas de typhus exanthématique que j'eus à traiter, guérit et ne s'étendit pas, grâce à l'isolement dans lequel je pus mettre

la malade (petite fille de 10 ans). La statistique fut du reste très-heureuse; dans tout l'été, il ne succomba qu'un enfant et un adulte.

Les sœurs de Bon-Secours furent remplacées par trois sœurs de Saint-Vincent de Paul, dont le chiffre fut porté à 4, quand besoin fut. En même temps, j'obtenais des améliorations matérielles dans les bâtiments, bien mal distribués pour leur utilisation actuelle. Les salles furent plafonnées, parquetées, etc.

Mais le nombre des villages, dont l'Oued-Athménia est le centre, allait toujours croissant. Ce pays si riche se peuplait avec une rapidité du meilleur augure. Au mois de juin 1874, moment où je quittai le service de la colonisation pour aller remplir les fonctions de médecin en chef à l'ambulance de Souk-Ahras, l'Oued-Athménia était devenu le centre de douze villages peuplés ou en partie construits et qui doivent être tous peuplés actuellement. Cette petite infirmerie qui a rendu de si grands services, allait devenir insuffisante.

Je fis, en 1873, un rapport à M. le procureur général de l'Algérie, et je demandai la construction d'un véritable hôpital de 150 lits, qui devrait être ouvert à tous les colons et non plus aux seuls émigrants alsaciens et lorrains. La question fut soumise au Conseil général. Une société d'ensemencement, qui s'était fondée quelques années auparavant et avait accompli son mandat, avait 150,000 francs de bénéfices, qu'un certain nombre de souscripteurs résolurent de consacrer à l'édification d'infirmeries dans les différents centres. Mais l'idée d'une banque agricole, mise en avant par quelques membres de la société, prévalut et le projet de construction d'un hôpital fut renvoyé à une époque ultérieure. La question en est restée là et n'a pas avancé, que je sache.

J'ai appris par le Dr Landriau, médecin-aide-major, qui m'a remplacé dans le service de la colonisation, que l'année 1874 a été beaucoup moins favorable au point de vue sanitaire que l'année 1873. Le nombre des malades fut plus considérable, et la mortalité beaucoup plus forte, en tenant compte de l'augmentation de la population.

Les quelques détails que j'ai donnés sur l'émigration, prouvent

que cette tentative de peuplement de notre colonie algérienne est vraiment sérieuse et permet les plus belles espérances.

On peut voir par les faits que j'ai cités au commencement de ces souvenirs de ma pratique (et dont la longue digression que je viens de faire m'avait distrait), à quel point est riche la clinique ophthalmologique de l'Algérie. Je n'ai pas parlé des affections du cristallin, des cataractes très-fréquentes; je ne cite que pour mémoire les nombreuses affections syphilitiques de l'organe oculaire, les altérations très-communes de la cornée, produites par la variole, etc., etc. Je me borne à indiquer incomplètement ces diverses classes d'affections. En parler m'exposerait à dépasser les bornes que je m'étais assignées en rappelant quelques-uns des faits que j'ai pu observer dans les différents postes occupés par moi dans les provinces d'Alger et de Constantine.

RÉTINITE EXSUDATIVE SYPHILITIQUE SIMULANT UNE PLAQUE FIBREUSE DE LA RÉTINE.

Par le Dr Chibret.

Becken, du 2e bataillon de chasseurs à pied, atteint de syphilis et porteur de plaques muqueuses des lèvres et de la bouche ayant récidivé après un traitement mixte de vingt-cinq jours, se présente douze jours après la cessation de son traitement pour des troubles de la vision (26 février 1873).

Il accuse *un brouillard* masquant une partie du champ visuel de l'œil gauche et suivant les mouvements de l'œil : *Ce symptôme ne date que de vingt-quatre heures.*

Acuité diminuée de cet œil. Le malade lit avec peine le n° 4 de Jæger. L'acuité de l'œil droit est normale.

Le point obscur correspond à la partie interne et inférieure du point fixé par l'œil gauche et reste dans cette position quels que soient les mouvements que l'on fait effectuer à l'œil.

A l'ophthalmoscope, image renversée; papille gauche infiltrée surtout en dedans, bords troubles; macula rouge sombre. En

bas de la papille et de la macula apparaît une exsudation blanc mat en forme de croissant à concavité dirigée vers la papille. Cet exsudat masque les vaisseaux et le fond rouge de l'œil : cependant on aperçoit deux stries rosées se détachant sur la blancheur de l'exsudation ; elles ont toutes les deux une direction perpendiculaire à celle des vaisseaux : notons une netteté remarquable au point d'intersection du fond blanc sur le fond rouge de l'œil.

L'œil droit présente une légère infiltration papillaire sans traces d'exsudation.

Le malade est immédiatement soumis au traitement mixte : 1 gr. d'iodure de potassium le matin avant le repas, une pilule de proto-iodure de mercure le soir en se couchant.

Le 28 février, deux jours après, le malade est conduit à la clinique de M. le professeur Galezowski, qui, d'après le seul examen ophthalmoscopique, croit à l'existence d'une plaque fibreuse de la rétine. Je dois dire que déjà, sous l'influence de deux jours seulement de traitement spécifique, l'infiltration papillaire avait disparu.

Le 2 mars, quatre jours après le début du traitement la teinte rouge commence à percer à travers la blancheur de l'exsudat. Le 4 mars, 6e jour du traitement, le malade déclare ne plus voir son brouillard, et l'ophthalmoscope confirme son dire en constatant que la résorption est très-avancée. La macula est toujours foncée. On double les doses d'iodure de potassium et de proto-iodure de mercure ; j'ajoute des instillations d'une solution faible d'atropine.

Le 13 mars, 15e jour de traitement, il n'y a plus qu'une teinte un peu trouble de la rétine à l'endroit où siégeait naguère l'exsudation. Le malade est conduit à la clinique de M. Galezowski qui constate la guérison, et plusieurs personnes non prévenues ont de la peine à reconnaître l'emplacement qu'occupait l'exsudat.

Deux mois après toute trace de l'affection oculaire avait disparu et je ne pouvais moi-même reconnaître de différence de teinte à l'endroit où siégeait le croissant blanc mat de la rétine, qui avait l'apparence striée.

Conclusions : 1° La rétinite spécifique peut affecter une forme exsudative capable d'en imposer aux plus habiles pour une plaque fibreuse de la rétine. Peut-être l'erreur a-t-elle été déjà commise par d'autres peu soucieux de la publier bien qu'elle ait son excuse dans une similitude parfaite.

2° Pris dès le début, les accidents rétiniens de la syphilis peuvent être facilement et rapidement enrayés et guéris par le traitement spécifique.

3° J'appellerai l'attention sur la rapidité presque merveilleuse avec laquelle a disparu l'exsudat : quinze jours ont suffi. Je crois qu'il serait injuste de ne pas attribuer une part du succès au choix du traitement. Pour mon compte, ayant à soigner journellement des syphilitiques porteurs d'accidents variés et étant à même de suivre longtemps mes malades, j'ai constaté la supériorité et presque l'excellence de l'emploi du traitement tel que je l'ai indiqué plus haut. Il est bon d'y ajouter des bains et un exercice journalier un peu prolongé si l'on veut en obtenir tous les effets.

AMAUROSE SIMULÉE ET LE MOYEN DE LA DÉCOUVRIR A L'AIDE D'UN STÉROSCOPE.

Par le Dr Vieusse, médecin-major au 34e de ligne.

Les simulateurs devenant de plus en plus nombreux, il est du devoir du médecin appelé à constater la fraude d'avoir à sa disposition le plus de moyens possible pour la déjouer d'une façon éclatante. Aussi je pense qu'il n'est pas dépourvu d'intérêt de communiquer à mes confrères, surtout à ceux qui appartiennent à l'armée, et qui peuvent être désignés pour faire partie du Conseil de révision, un moyen aussi simple que pratique de confondre le simulateur, en tant que la fraude porte seule sur l'organe de la vue.

Quel est le médecin militaire qui n'a rencontré en tournée de révision un conscrit venir à lui, et lui affirmer qu'un de ses yeux était complètement perdu.

Pour le confondre les moyens sont nombreux, mais tous ne

sont pas également pratiques. Si l'on avait toujours à sa disposition une chambre noire, il serait aisé à l'aide de l'ophthalmoscope de se prononcer en connaissance de cause ; car là où il serait impossible de constater soit un vice de réfraction, soit une maladie organique des membranes profondes de l'œil, il est sûr que selon toute probabilité, on aurait affaire à un simulateur. En présence de ces difficultés, et alors surtout qu'on exige du médecin une appréciation rapide et exacte, on a été obligé de recourir à d'autres moyens.

L'usage du prisme est facile, rapide, mais ne donne pas toujours, avec toutes les garanties qu'on est en droit d'attendre, une réponse concluante.

M. le médecin principal Cuignet a donné, dans le recueil des mémoires de médecine et de pharmacie militaires, un procédé aussi simple que facile de déjouer cette classe de simulateurs. Il suffit de présenter une page d'un livre à la personne que l'on examine, et d'interposer soit un crayon, soit le doigt ou tout autre objet dans le champ visuel de celui qu'on examine, et immédiatement, s'il dit vrai, il lui est impossible de lire une ligne entière. Mais malheureusement tous les conscrits ne savent pas lire, de là une difficulté. Il est vrai qu'à l'aide de certains signes, soit des chiffres ou des caractères romains, on peut faire l'épreuve et en retirer des renseignements utiles.

Le moyen le plus simple et en même temps le plus concluant est donné par la boîte de Flass.

Tout le monde sait que l'habile oculiste belge se sert d'une boîte rectangulaire qui a deux ouvertures à sa paroi antérieure, contre laquelle sont collés intérieurement deux pains à cacheter de couleur différente. Deux miroirs plans ayant une inclinaison voulue servent à les réfléchir, et grâce à leur position, il arrive que les deux images s'entrecroisent de telle manière que le pain à cacheter qui est vu par l'œil droit paraît à gauche et réciproquement, de là l'illusion qui sert à déjouer la fraude.

Le stéréoscope conduit au même résultat. Il suffit de prendre une feuille de carton d'une dimension égale à celle de la partie postérieure de la boîte stéréoscopique. On la divise d'abord en deux parties égales par une ligne horizontale, et sur le milieu de

cette dernière on élève une verticale. Deux pains à cacheter, l'un rouge, l'autre noir, sont placés à un centimètre de distance de la ligne d'intersection et dont le diamètre correspond à la ligne horizontale soit le rouge à droite, le noir à gauche, puis de glisser le carton dans le stéréoscope, de manière que la ligne verticale correspond à la cloison de séparation de l'instrument. Tout étant ainsi disposé, si l'on regarde les deux objets, les deux pains à cacheter se montrent intervertis, le rouge est vu à gauche et le noir à droite.

Si alors on vient à fermer l'œil droit, le pain à cacheter noir apparaît, c'est le rouge qui se montre en fermant l'œil gauche. C'est la déviation des rayons lumineux produite par les deux prismes de l'instrument qui produit l'entrecroisement des images, de là l'illusion, et je dois dire qu'elle est complète ; il suffit de la répéter pour se convaincre. Du reste la figure ci-dessus en facilite l'intelligence.

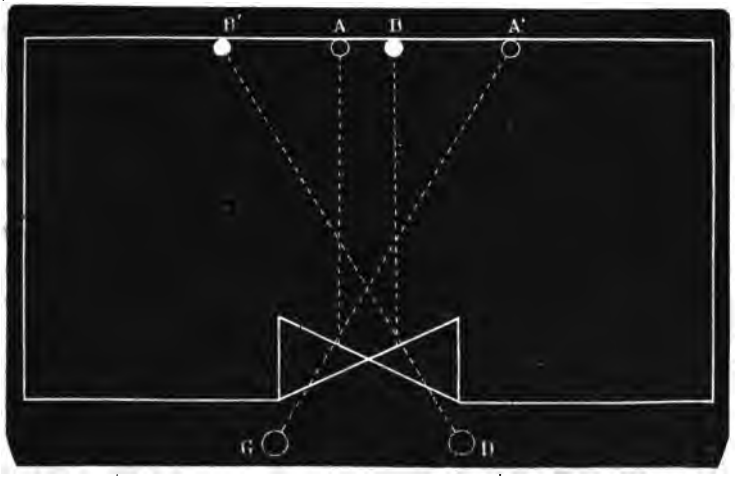

A et B les deux pains à cacheter, soit K la boîte stéréoscopique. G. D. l'œil droit et gauche, d'après la disparition des rayons lumineux, l'œil gauche G voit l'image en A' alors que l'observateur croit la voir avec l'œil droit D et *vice versâ*.

CORPS ÉTRANGER INTRA-OCULAIRE. — DÉCOLLEMENT DE LA RÉTINE. — IRIDO-CHOROIDITE.

Par le Dr E. Hache.

En 1873, dans un mémoire sur les décollements spontanés et complets de la rétine, lu à la Société de biologie, M. le Docteur Poncet, s'appuyant sur l'examen d'un certain nombre d'yeux, a établi la physiologie et l'anatomie pathologique de cette affection. Trop longtemps, en effet, on a négligé, dans les maladies du fond de l'œil, les recherches histologiques, et cependant la clinique et la thérapeutique ne peuvent que gagner à ce contrôle du microscope. L'observation suivante, recueillie à la clinique de M. Galezowski, vient appuyer et confirmer des opinions déjà émises ; mais, comme les faits publiés jusque maintenant sont assez peu nombreux, il m'a semblé utile de la faire connaître. En effet, outre que chaque cas contient son enseignement, ce n'est qu'en amassant des faits et en les analysant, que l'on pourra éclaircir certains points de la pathologie oculaire.

Observation. — M. G..... âgé de 32 ans, demeurant à Stenay (Meuse), vient à la consultation le 26 avril 1875.

Il y a six mois, en forant un rail, il a reçu sur l'œil droit un morceau de fer gros comme le doigt. Il y eut plaie de la paupière supérieure, écoulement de sang assez abondant, mais le malade croit qu'aucun corps étranger n'est entré dans l'œil. La vue fut immédiatement et complètement abolie. Des névralgies ciliaires très-intenses apparurent à la suite de cet accident, en même temps que l'œil devint rouge et douloureux au toucher.

Après quatre mois et demi de traitement dans son pays, les douleurs devinrent moins vives, et le malade tenta de reprendre son travail. Mais bientôt un nouvel état inflammatoire, accompagné de névralgies excessives, le força à abandonner toute espèce d'occupation. Depuis lors les douleurs ne l'ont point quitté, et de plus l'œil sain est de temps à autre le siége de symptômes inquiétants. Par moments, en effet, la vue se trouble, l'œil gauche devient rouge, et cet état s'accompagne de douleurs périorbitaires assez intenses.

Tels sont les renseignements fournis par le malade. L'examen permet de constater que l'œil droit est petit, mou, douloureux à la pression. Le globe est rouge, enflammé, la cornée transparente, la chambre antérieure rétrécie. L'iris décoloré présente une dilatation moyenne, mais il est complètement immobile.

A l'ophthalmoscope on ne peut éclairer le fond de l'œil. L'éclairage avec le miroir seul, ou encore l'éclairage oblique, permet de constater, derrière le cristallin transparent, l'existence d'une masse d'un gris blanchâtre, remplissant tout le champ pupillaire, et ne présentant pas trace de vaisseaux.

Il n'y a point de lésions dans l'œil gauche. Malgré le dire du malade, cet état inflammatoire persistant, ces douleurs intenses et continues, les symptômes sympathiques, tout militait en faveur de la présence d'un corps étranger dans l'œil droit. En conséquence, M. Galezowski porta le diagnostic suivant : *Corps étranger; irido-choroïdite consécutive.*

Le patient demandait à être délivré des névralgies qui le tourmentaient; de plus, l'irritation sympathique de l'œil gauche ne permettait pas d'hésiter. On proposa l'énucléation qui fut acceptée et pratiquée le 27 avril 1875.

L'opération fut suivie d'une cicatrisation régulière, et les symptômes irritatifs disparurent dans l'œil gauche.

Examen de l'œil droit. — Après avoir séjourné quelque temps dans le liquide de Müller, l'œil fut ouvert avec un rasoir très-tranchant. La section fut faite suivant l'axe antéro-postérieur, et l'incision porta sur le nerf optique. Aussitôt on vit s'écouler un liquide brun roussâtre, sans consistance, résidu d'un épanchement séro-sanguin, contenant du pigment noir et des cellules épithéliales pigmentaires plus ou moins dégénérées.

Il fut assez difficile de séparer les deux moitiés du globe oculaire, car à la partie postérieure, tout contre la choroïde, en dehors du nerf optique, il existait un corps étranger de 0,015 de longueur sur 0,004 de largeur, placé verticalement et adhérant à la sclérotique par ses deux extrémités. Ce corps était un morceau d'acier ayant la forme d'une petite lame de canif, et dont la pointe était tournée en bas.

La section terminée, voici ce que l'on remarque : le cristallin,

bien que complètement incisé, a quitté sa capsule; il est transparent. La cristalloïde antérieure est normale. En arrière au contraire, la lentille est en contact avec une paroi considérablement épaissie, dont nous déterminerons plus tard les éléments.

La rétine n'est plus accolée à la choroïde. Elle fait partie d'une masse cylindrique, située en dehors du nerf optique, auquel elle est reliée par un mince pédicule. Cette masse, étendue du cristallin à la partie postérieure de l'œil, contient en arrière le corps étranger, et n'adhère à la choroïde qu'au voisinage des extrémités de celui-ci.

La choroïde est appliquée contre la sclérotique, sauf au niveau du corps ciliaire, où elle semble avoir suivi la rétine. Son adhérence à la membrane fibreuse, est peu prononcée, excepté au voisinage du corps étranger. L'épithélium polygonal manque dans beaucoup d'endroits, mais il semble s'être detaché par plaques irrégulières, comme après macération.

L'iris est décoloré et rigide. La cornée et la sclérotique paraissent normales.

A partir du nerf optique, la rétine est représentée par un mince cordon de 0.002 d'épaisseur sur 0,004 de longueur, qui se continue avec la masse cylindrique logeant le corps étranger. Après durcissement dans la gomme et l'alcool, des coupes pratiquées sur les parties postérieures, médianes et antérieures de cette masse, ont permis de constater qu'elle est composée, dans toute son étendue, de trois couches bien distinctes.

Ce sont de dehors en dedans :

1° Une couche conjonctive, résultant d'un exsudat organisé, contenant quelques vaisseaux, de nombreux amas pigmentaires provenant de la couche épithéliale de la choroïde, et des reliquats d'hémorrhagies anciennes.

2° La rétine devenue complètement fibreuse.

3° Enfin au centre, entouré par les deux premières couches, on trouve le corps vitré organisé, représenté par du tissu cellulaire de nouvelle formation, avec des vaisseaux de divers calibres, et des exsudats hémorrhagiques anciens. Il n'y a point de pigment choroïdien.

La membrane nerveuse n'a conservé aucune trace de sa struc-

ture normale. On ne rencontre ni bâtonnets ni cornes; les couches granuleuses elles-mêmes font complètement défaut. Tous les éléments nerveux ont disparu pour faire place à un tissu conjonctif dense, serré, composé de fibres longues, anastomosées en forme de réseau à mailles allongées. Ce tissu, dû à la transformation de la membrane nerveuse, tranche nettement par la coloration jaune que lui donne le picro-carminate, sur les deux autres couches conjonctives qui sont teintes en rose.

En dedans, d'ailleurs, la rétine sclérosée est séparée de la masse du corps vitré par la limitante interne que l'on peut reconnaître en bien des endroits. Ainsi que le montrent les planches qui accompagnent le travail de M. Poncet, peu de cellules rondes sont répandues dans le tissu scléreux; cependant, dans quelques endroits, j'ai rencontré de véritables masses embryonnaires séparant les faisceaux conjonctifs.

Telle est la constitution générale de ce décollement de rétine. En arrière, la loge du corps étranger est formée par un léger épaississement du tissu fibreux du corps vitré, et au voisinage des points adhérents à la sclérotique, la rétine et la choroïde disparaissent complètement, et l'on peut voir le tissu sclérotical se continuer directement avec le corps vitré organisé.

En avant, au niveau du corps ciliaire, la rétine, repliée en festons élégants, mais toujours située entre deux couches de tissu conjonctif nouveau, s'applique contre la partie postérieure du cristallin. En cet endroit, on rencontre donc d'avant en arrière :

1° La cristalloïde postérieure, transparente et incolore;

2° Le corps vitré fibreux, appliqué sur la capsule;

3° La rétine dégénérée;

4° Enfin, une quatrième couche formée par l'exsudat organisé.

Cela explique l'épaisseur anormale de la paroi postérieure de la loge cristallinienne.

L'iris offre une couche postérieure fortement pigmentée, son tissu propre est formé d'un stroma conjonctif contenant des vaisseaux normaux et des cellules rondes en grande quantité. Les cellules pigmentaires ramifiées font défaut, mais on y rencontre des amas de pigment et des traces d'hémorrhagies.

La choroïde est le siége d'altérations remarquables. Au niveau du corps ciliaire, où elle semblait avoir suivi la rétine et s'être décollée, il n'y a point d'exsudat entre la sclérotique et la membrane vasculaire. Ce décollement choroïdien est donc factice, et a été produit par l'instrument au moment de la section du globe.

L'épithélium polygonal manque en beaucoup d'endroits, et là où il reste, il est déformé et plus ou moins dégénéré. Dans les parties antérieures, les couches externes de la choroïde sont à peu près normales. Les vaisseaux ne sont point altérés, les cellules pigmentaires ont une distribution régulière ; cependant les cellules rondes paraissent plus nombreuses qu'à l'état normal, et dans certains points, on rencontre de véritables amas de cellules embryonnaires. A mesure que l'on se rapproche de l'hémisphère postérieur, le tissu devient plus trouble, les amas de jeunes cellules augmentent de nombre, les cellules étoilées diminuent, tandis que l'on rencontre çà et là des tas de granulations pigmentaires. Bientôt le tissu choroïdien normal est remplacé par un véritable tissu fibreux ne contenant plus ni cellules rondes, ni cellules étoilées, mais des granulations pigmentaires libres, et des traces d'hémorrhagies. Plus loin encore, on voit ce tissu fibreux se continuer avec la sclérotique d'une part et le corps vitré de l'autre.

Jusqu'ici il n'a été question que des couches externes, mais les altérations ne sont pas moins remarquables dans la chorio-capillaire. En effet, cette couche présente une prolifération cellulaire intense. Dans toute l'étendue de la choroïde, on y rencontre des amas de jeunes cellules et cette localisation rend la surface interne inégale et bosselée. Partout où la choroïde n'est pas en contact avec le décollement, on trouve le filet anhiste intact, et bordant les mamelons irréguliers. Mais dans certains points la membrane élastique a cédé, et les masses embryonnaires communiquent avec les couches externes du décollement.

La cornée et la sclérotique ne présentent rien de particulier à noter.

Il est à regretter que l'examen ophthalmoscopique n'ait point été pratiqué après l'accident ; mais il me semble que la marche

des phénomènes peut donner une bonne idée de l'ordre dans lequel se sont produites les différentes phases du décollement rétinien. En effet, le corps étranger a pénétré dans l'œil à travers la paupière supérieure, en arrière du cul-de-sac conjonctival, pour se loger près de l'entrée du nerf optique. Cette blessure du globe oculaire, et la pénétration du morceau d'acier ont passé complètement inaperçues ; il n'y a donc point eu d'écoulement du corps vitré. La légère hémorrhagie signalée par le malade était due à la plaie cutanée. D'un autre côté, la lésion choroïdienne a amené un épanchement sanguin intra-oculaire. Ce fait ne me paraît pas devoir être mis en doute; car la perte totale et subite de la vision qui suivit immédiatement le coup, ne peut guère s'expliquer que par une apoplexie générale du corps vitré. D'ailleurs les nombreuses traces d'hémorrhagie que l'on retrouve dans toutes les parties de la masse du décollement, viennent prouver cette opinion. L'entrée du corps étranger, a dû donner lieu de suite à un certain degré de décollement rétinien, mais celui-ci n'a pu être très-considérable à cause de la présence du corps vitré non encore liquéfié. Plus tard, l'irritation causée par le morceau d'acier, a amené l'inflammation de l'humeur vitrée, en même temps qu'un liquide exsudatif se déposait entre la choroïde et la rétine. Plus tard encore, la persistance du corps étranger et par conséquent du processus irritatif, a permis l'organisation complète du corps vitré et d'une partie de l'exsudat sous-rétinien, ainsi que la dégénérescence fibreuse de la rétine.

Le corps étranger joue ici le même rôle que le pigment choroïdien dans les observations de M. Poncet. La migration pigmentaire décrite par cet auteur n'existe point dans ce cas, puisque le pigment ne se retrouve que dans l'exsudat sous-rétinien, mais la physiologie pathologique n'en est pas moins la même.

La choroïde offre les altérations d'une inflammation parenchymateuse presque générale, mais ce fait n'a aucun rapport avec le décollement de la rétine, et c'est la conséquence de l'implantation de l'éclat d'acier dans cette membrane.

Enfin, je terminerai en mentionnant comme un signe de l'organisation fibreuse du corps vitré, et par conséquent du décollement rétinien complet, l'existence derrière le cristallin d'une

masse d'un gris blanchâtre remplissant le champ pupillaire et ne présentant point de vaisseaux.

QUELQUES CONSIDÉRATIONS

SUR L'OPHTHALMIE PURULENTE

ET SUR SON TRAITEMENT.

Par le Dr Galezowski.

(SUITE ET FIN.)

Les ophthalmies purulentes des adultes ont généralement autant de gravité, qu'elles soient provoquées par une blennorrhagie ou qu'elles soient le résultat de la transmission de l'ophthalmie granuleuse aiguë d'un individu à l'autre. L'expérience m'a démontré que le danger dans toutes ces différentes formes est toujours le même, et il provient justement de la rapidité avec laquelle l'inflammation phlegmoneuse envahit le tissu fibreux péricornéen, d'où la compression des nerfs péricornéens et le sphacèle de cette membrane.

C'est pourquoi l'indication pour le traitement, selon moi, est toujours la même : prévenir le sphacèle de la cornée, en diminuant la tension de cette membrane, et supprimer tout traitement qui, par son énergie d'action et sa grande irritation, peut aggraver le processus phlegmasique péricornéen. Dans toutes ces variétés une cautérisation trop énergique doit être absolument proscrite, si on ne veut pas laisser empirer le mal. Je considère donc comme dangereuses dans cette période de l'ophthalmie, les injections ou les cautérisations trop fortes; Il en est de même des injections avec de l'alcool ou au nitrate d'argent concentré qui doivent être supprimées, jusqu'au moment où il se produit un temps d'arrêt dans l'évolution de la maladie et que les altérations cornéennes auront atteint une période de décroissance. C'est alors seulement, dis-je, qu'on pourra et qu'on devra même reprendre les cautérisations.

Mais que doit-on faire pendant la période d'aggravation de l'ophthalmie, et durant les complications qui se produisent du côté de la cornée?

Ma réponse ici, comme ailleurs, est toujours la même : il faut faire des injections légèrement astringentes et diminuer la tension cornéenne ou par les excisions du chémosis péricornéen, ou bien, si cela ne suffit pas, faire la paracentèse cornéenne dans l'endroit le plus attaqué de la cornée. Lorsque, au contraire, l'affection cornéenne apparaîtra vers le centre de cette membrane, alors, au lieu d'une simple paracentèse, il faut faire une large excision de l'iris, comme je l'ai déjà pratiqué une fois, et dont l'observation sera publiée ultérieurement.

Il faut que la paracentèse soit large, et qu'elle occupe toute l'étendue du trouble cornéen, et, soit que le sphacèle soit central ou périphérique, l'incision devra s'étendre sur toute la surface trouble, envahie par le mal.

L'observation suivante démontre l'utilité de la paracentèse, même dans un cas où le sphacèle occupait un tiers interne de la cornée.

Observation. — M....., âgé de 23 ans, employé de commerce, a été pris d'une ophthalmie purulente de l'œil droit, le 21 février, et il est venu me consulter le 28. A l'examen j'ai pu constater l'existence d'une conjonctivite blennorrhagique avec un chimosis assez intense. Le malade avait un écoulement uréthral depuis trois ans; mais cet écoulement était à peine appréciable; il n'existait que sous forme de la goutte militaire. J'ai commencé les cautérisations des paupières avec la solution de nitrate d'argent, lorsque, six jours après, malgré le traitement, la cornée est devenue trouble dans sa moitié interne. L'application de sangsues et l'atropine n'ont amené aucune amélioration, et les douleurs périorbitaires devenaient très-intenses, surtout la nuit. Voyant la maladie faire des progrès incessants, je me suis décidé à faire une paracentèse dans les deux endroits, à la limite de l'abcès. Le lendemain et le jour suivant, le malade avait souffert, quoique moins qu'avant l'opération. Le troisième jour, j'ai recommencé les cautérisations des paupières. Le mieux est devenu très-sensible, et le 25 avril, époque où j'ai recueilli cette observation, le malade peut être considéré comme guéri Il ne lui reste qu'une tache légère superficielle sur la cornée.

Depuis que j'ai mis en pratique ce traitement chirurgical

de l'ophthalmie purulente, on m'a fait l'objection que ce traitement ne donnait des résultats favorables que dans les cas où les autres méthodes abortives ou antiphlogistiques réussissaient aussi.

A cela, je pourrais répondre par la statistique. Depuis plus de deux ans, je suis cette méthode de traitement, et sur plus de 15 cas que j'ai eu à soigner, je n'ai perdu qu'un seul œil; dans tous les autres cas, j'ai obtenu ou la guérison complète et absolue ou bien il est resté un leucôme central; la pupille artificielle, pratiquée quelques mois plus tard, avait rétabli la vision à un degré tel, que les malades pouvaient voir à se conduire de l'œil malade. Certainement des résultats aussi brillants ne sont pas obtenus par des méthodes abortives, et j'ai à l'appui l'histoire de toute une famille, qui a été d'abord soignée à un hôpital de Paris, par la méthode de cautérisations très-fortes souvent répétées. Le père, à la suite de ce traitement, perdit les deux yeux, et le fils un œil. A ce moment, ils s'adressèrent à moi, et j'ai eu la satisfaction de sauver un œil à l'enfant et les deux yeux à la mère, par mon procédé d'excision de chémosis péricornéen et des injections astringentes dans la première période de la maladie; la paracentèse était même superflue. Ce n'est que lorsque le mal était arrivé à la période stationnaire, que j'ai repris les cautérisations et j'ai eu la satisfaction d'obtenir la guérison complète.

Voici l'histoire intéressante de l'ophthalmie purulente grave, qui a menacé l'existence de trois membres de la même famille, et qui s'est terminée heureusement par la guérison de deux d'entre eux.

Observation. — Mme C....., âgée de 40 ans, demeurant rue du Château, 176, a été prise d'une ophthalmie purulente double, qu'elle a contractée de son mari. Elle est venue me voir le 8 octobre 1873, avec son mari, et un enfant âgé de 13 ans, atteints tous les deux de la maladie. La femme raconte que son mari a été atteint d'une rougeur des paupières depuis trois mois. L'enfant a été pris, le premier, le 2 octobre, d'une ophthalmie grave. Deux jours après, le père était pris de la même ophthalmie. La mère a conduit le mari et l'enfant à l'hospice, où on leur a fait de fortes cautérisations des paupières, avec le nitrate d'argent. Pendant deux jours encore, on a

continué les cautérisations, et le troisième jour, voyant que les yeux allaient très-mal, elle me les a amenés. J'ai constaté que les deux cornées étaient détruites chez le père, tandis que l'enfant avait l'œil gauche perdu, celui qu'on lui avait cautérisé, l'autre était encore bon, la cornée saine. La mère commençait aussi à avoir la même ophthalmie, ses cornées étaient saines. J'ai prescrit immédiatement des injections astringentes, et les attouchements des paupières avec la solution faible de nitrate d'argent. J'ai fait l'excision du chémosis conjonctival chez la mère et le fils, et j'ai prescrit, en outre, les injections astringentes, et le traitement antiphlogistique avec les sangsues à latempe. Sous l'influence de ce traitement, qui a été continué pendant deux mois, la guérison complète a été obtenue pour les deux yeux de la mère, et pour un œil de l'enfant, tandis que le père, qui a été cautérisé des deux yeux, les a perdus tous les deux ; l'enfant a aussi perdu l'œil qui a été cautérisé, et l'autre est sain, comme j'ai pu le constater le 18 janvier 1875.

II.—OPHTHALMIE PURULENTE DES ENFANTS SCROFULEUX.

Depuis plus de trois mois, il sévit dans notre capitale une épidémie d'ophthalmie purulente, qui attaque les enfants de 2 à 3 ans avec une extrême violence, et contre laquelle, jusqu'à présent, je n'ai pas trouvé de moyens assez énergiques qui puissent arrêter sa marche et prévenir les accidents du côté de la cornée. J'ai décrit cette affection dans mon *Traité des maladies des yeux*, sous le nom d'*ophthalmie purulente des enfants scrofuleux*, parce que je l'ai vue en effet se déclarer le plus habituellement chez les enfants scrofuleux, dont la figure a été souvent couverte de croûtes impétigineuses et qui portaient de nombreuses glandes au cou, ou qui avaient même des ulcères ou des cicatrices caractéristiques de la scrofule.

Début. — Cette affection débute habituellement sous forme d'une simple conjonctivite catarrhale, sur les deux yeux à la fois, ou bien elle commence par un œilet passe au bout de quelques jours à l'autre.

Dès le troisième ou quatrième jour, la sécrétion, qui n'était que catarrhale, change de caractère et devint purulente, de plus abondante, les paupières enflent d'une manière très-sensible, la conjonctive gonfle, devient œdémateuse, les papilles

se boursouflent, s'injectent et deviennent saignantes au plus haut degré.

A mesure que le gonflement des papilles devient aussi prononcé, la sécrétion purulente augmente d'une manière excessivement abondante que rien ne peut arrêter. C'est alors aussi qu'on voit l'inflammation gagner le globe de l'œil, la conjonctive scléroticale devient œdématiée, et le chémosis phlegmoneux qui s'ensuit amène des troubles de nutrition dans la cornée et une perforation le plus souvent centrale, avec toutes ses conséquences: hernie de l'iris, staphylôme général de la cornée, etc.

Que de tentatives n'ai-je faites pour arrêter la maladie, même en commençant le traitement dès le début de l'ophthalmie; malheureusement mes tentatives sont restées le plus souvent sans succès : la perforation de la cornée a lieu; dans la moitié de ces cas malheureux, il se déclare un staphylôme général de la cornée et de l'iris, contre lequel il n'y a plus de ressource. Dans d'autres cas il n'y a qu'un leucôme adhérent.

Le traitement qui m'a donné jusqu'à présent les meilleurs résultats, est celui qui consiste à faire des cautérisations deux fois par jour, un jour avec le nitrate d'argent mitigé ou sous forme d'une forte solution, et le lendemain avec le sulfate de cuivre ou une solution concentrée d'acétate de plomb, que je neutralise immédiatement avec de l'eau salée.

Les excisions de la conjonctive au bord de la cornée, de même que les paracentèses, sont restées sans aucun effet.

Dans un certain nombre de cas l'eau glacée, et la glace elle-même appliquée sur l'œil avait arrêté la maladie après que tous les autres moyens sont restés sans résultat. Chez d'autres, au contraire, la glace et l'eau froide ont aggravé le mal, au point que j'ai dû y renoncer.

Chez quelques enfants, j'ai pu obtenir une amélioration marquée, par la pommade d'*oxyde jaune d'hydrargyre*, introduite dans l'œil tous les matins. Contre la boursouflure des paupières et l'infiltration du tissu cellulaire sous-cutané des paupières, j'emploie avec avantage des cautérisations de la surface cutanée des paupières, avec le crayon de nitrate d'argent pur,

dont je neutralise l'effet au moyen d'une solution concentrée de sel marin.

Mon excellent confrère, le Dr Carreras (de Barcelone), qui est venu assister à une de mes conférences cliniques, m'avait déclaré qu'il avait observé la même épidémie d'ophthalmie purulente des enfants scrofuleux à Barcelone, et qu'il a employé avec succès des cautérisations répétées de la surface cutanée des paupières avec une solution de 1 gr. sur 15, et qu'il neutralisait ensuite l'effet du caustique au moyen de la solution d'iodure de potassium de 1 gr. sur 15 gr. d'eau. Selon lui, l'iodure de potassium a une action toute particulière contre le gonflement des paupières.

Selon notre éminent confrère, cette affection n'est autre qu'une conjonctivite catarrhale transformée en ophthalmie purulente, sous l'influence de l'état scrofuleux. Comme on l'a vu plus haut, c'est aussi notre manière de voir, et la conjonctivite ne devient grave que par la constitution scrofuleuse.

Pour nous résumer, nous devons dire que cette forme d'ophthalmie est une des plus graves parmi les ophthalmies purulentes, et malgré le traitement le plus énergique on est toujours incertain sur le résultat définitif.

Certainement si on pouvait modifier la constitution de ces enfants, l'ophthalmie aurait perdu toute sa gravité; malheureusement il est difficile d'obtenir ce résultat dans un court espace de temps, et la cornée pourra se détruire bien avant que nos médicaments aient commencé à agir sur le sang et la constitution.

Dans quelques cas, j'ai obtenu des modifications favorables en faisant envoyer l'enfant aux environs de Paris, pour ne le faire venir que tous les deux ou trois jours, pour cautériser les paupières. L'air vicié de la capitale est incontestablement une des causes de la gravité de la maladie; j'ai vu, en effet, la maladie changer de caractère et devenir plus bénigne, dès que les enfants changaient de résidence.

III. — Ophthalmie des nouveau-nés.

L'ophthalmie purulente des nouveau-nés est une des affections qui se rencontrent très-fréquemment dans des grandes villes, et qui est au contraire très-rare dans les campagnes. Cette particularité étiologique a fait croire à quelques auteurs qu'il y avait là une preuve, que l'encombrement et l'air vicié prédisposent au développement de la maladie.

Cette opinion me paraît être complètement erronée, et ce n'est pas l'air de la ville qui prédispose aux ophthalmies des nouveau-nés. L'air et les habitudes de la vie prédisposent les femmes aux flueurs blanches, et c'est cette dernière sécrétion qui en se transmettant aux yeux de l'enfant, s'inocule à la conjonctive et occasionne des conjonctivites ou ophthalmie purulente.

Nous en avons des preuves journalières que ces ophthalmies sont dues à l'introduction du pus leucorrhéique ou blennorrhagique entre les paupières de l'enfant au moment de son passage à travers le vagin. Même en absence de ces sécrétions morbides, les sécrétions vaginales habituelles, les lochies, etc., s'introduisant entre les paupières, peuvent donner lieu au développement d'une ophthalmie, qui sera d'autant plus grave, que la nature de la sécrétion sera plus sanieuse.

Nous avons aujourd'hui des preuves nombreuses et incontestables de l'inoculation directe, et les renseignements que nous trouvons dans Mackenzie, et qui lui ont été fournis par le Dr Caderschold (de Stokholm), prouvent que « le fait d'un « écoulement génital chez les mères est une cause très-fré- « quente de cette maladie. »

De mon côté, j'ai interrogé depuis plus de huit ans toutes les mères dont j'ai soigné les enfants pour cette ophthalmie, et j'arrive à cette conclusion que ce n'est que dans un cinquième des cas que les malades n'ont pas eu de sécrétions vaginales habituelles; dans tous les autres cas il y avait soit de la leucorrhée soit de la blennorrhagie.

L'idée de la contagion directe par l'inoculation peut être encore démontrée par un fait qui selon moi a sa valeur incontestable. C'est que j'ai vu quatre enfants atteints d'ophthalmie purulente monoculaire, et c'était toujours l'œil gauche qui était pris; chez trois d'entre eux, j'ai pu avoir des renseignements que la présentation était de la première position, par conséquent l'œil gauche étant plus immédiatement et plus longtemps en contact avec le liquide vaginal dans l'excavation inférieure, il en est résulté l'inoculation.

Ici je parle, bien entendu, de l'ophthalmie monoculaire qui est restée limitée tout le temps à un seul œil. Le Dr Looten, dans sa thèse inaugurale (1), a rapporté un fait tiré de sa propre observation, c'est que sur 197 observations d'ophthalmies purulentes qu'il a recueillis dans l'hôpital des Enfants-Assistés, 152 fois la conjonctivite a été binoculaire dès le début, 24 fois elle avait débuté par l'œil gauche et 21 fois par l'œil droit. On voit donc, que dans la grande majorité des cas, l'inoculation se fait d'emblée et au même degré dans les deux yeux. Mais il est pour moi hors de doute, que si la maladie se déclare d'abord dans un œil et un ou deux jours après dans l'autre, c'est toujours à l'inoculation faite pendant la naissance qu'il faut l'attribuer et nullement à la transmission par l'air ou le manque de soins. Il est un fait positif, que l'évolution de l'ophthalmie purulente inoculée ne se fait pas toujours à la même époque. L'observation m'a démontré que dans la grande majorité des cas, c'est le troisième jour après la naissance que la conjonctivite fait son apparition, mais il n'en est pas moins vrai qu'elle débute quelquefois le premier, deuxième, quatrième et cinquième jour. Tout dépend donc de la plus ou moins grande susceptibilité des tissus. Il y a des cas rares, dans lesquels les enfants naissent avec l'ophthalmie. L'hiver dernier, j'étais appelé par un de mes confrères, le D. Ramlow, auprès d'un enfant atteint d'ophthalmie purulente, depuis quarante-huit heures, et déjà la cornée était détruite. Le Dr Ramlow

(2) Looten. De la conjonctivite des nouveau-nés. Paris, 1875.

avait accouché la mère, et il déclare que l'enfant en naissant avait déjà les yeux enflammés et suppurés. Au moment où je suis venu voir l'enfant, les deux cornées étaient détruites. Ces faits, quoique rares, ont été déjà signalés par les auteurs, mais ce ne sont que des faits tout à fait exceptionnels. Ordinairement la maladie a une marche très-lente, et la cornée ne se prend qu'après huit ou dix jours de durée.

Les choses ne se passent pas de la même façon dans les ophthalmies des adultes, là au contraire l'inflammation gagne rapidement la conjonctive bulbaire et la capsule de Tenon qui entoure la cornée. Le gonflement énorme que subissent ces parties, provoque une compression et un étranglement des nerfs péricornéens, la cornée, en conséquence, devient anesthésiée et se sphacèle avec une extrême rapidité, souvent au bout de vingt-quatre ou quarante-huit heures.

Chez les enfants nouveau-nés, les tissus péricornéens sont moins adhérents à la sclérotique et moins denses, ce qui fait que leur inflammation est suivie d'une distension de ces tissus sans étranglement ni compression des nerfs, et la nutrition de la cornée n'est jamais compromise à un si haut degré. Les ulcères se forment aussi au bout de quelque temps chez les nouveau-nés, mais ils sont plus lents dans leur évolution et peuvent être plus facilement guéris par les simples cautérisations des conjonctives, lorsque la suppuration est diminuée.

Traitement. — L'ophthalmie des nouveau-nés peut présenter de très-graves conséquences, lorsqu'elle ne sera pas arrêtée à temps par un traitement convenable. Plusieurs méthodes ont été jusqu'à présent préconisées, et toutes ont donné des résultats assez satisfaisants, mais il n'y en a pas une seule parmi celles que j'ai connues et expérimentées, avant d'avoir érigé en principe ma méthode, qui ne compte pas d'insuccès. Comme on le verra bientôt, en agissant d'après ma méthode, on est sûr du succès, à moins, bien entendu, que la cornée n'ait été perdue, avant qu'on ait commencé mon traitement.

Ma méthode consiste à faire des cautérisations des paupières,

deux fois par jour, avec une de ces solutions de nitrate d'argent :

Collyre n° 1.		Collyre n° 2.	
Nitrate d'argent.	0 gr. 25	Nitrate d'argent.	0 gr. 50
Eau distillée . .	10 »	Eau distillée. . .	10 »

Peu importe quelle est la gravité de la maladie au début, il faut cautériser les paupières deux fois par jour, soit avec la solution plus faible, soit plus forte, selon le cas.

De temps en temps, par exemple tous les trois ou quatre jours, si je vois que la conjonctive est trop boursouflée et présente des plis ou des productions charnues, je fais la cautérisation avec le crayon mitigé au tiers ; je joins à ce traitement l'instillation d'atropine si la cornée est déjà altérée.

Je recommande aux personnes qui soignent l'enfant, de laver les paupières avec de l'eau tiède, toutes les heures ou toutes les deux heures, avec une éponge, mais de ne jamais se servir de seringue. Sans présenter de grands avantages, les injections avec une seringue exposent les personnes chargées de ces soins à recevoir du pus dans l'œil et à contracter la même ophthalmie.

Telle est la méthode de traitement que je recommande dans l'ophthalmie des nouveau-nés, elle est facile à appliquer et certaine dans ses résultats. Depuis 1866, j'ai soigné par cette méthode, en ville ou à ma clinique, plus de 600 cas d'ophthalmie purulente, et je n'ai pas perdu un seul œil ; bien entendu je ne parle pas des cas où la cornée a été détruite au moment où on est venu me consulter, le traitement ne pouvait rien contre un organe détruit.

J'ai pour habitude aussi de prévenir les parents que la maladie peut durer de deux à quatre semaines, et que pendant toute la durée du traitement, il y aura des périodes de mieux et de pire, dont on ne doit point s'effrayer; que souvent les paupières saignent pendant la cautérisation, et que ces saignements n'ont rien d'inquiétant, ils deviennent de moins en moins fréquents à mesure que la maladie approche de la guérison.

Je voudrais voir cette méthode se généraliser et qu'on l'introduisît dans les maisons des enfants assistés et dans les maternités, parce que je crois cette méthode sûre et certaine en

résultats. Il est vrai que la méthode employée par M. Guéniot, à la maison des Enfants-Assistés, donne aussi de très-bons résultats, à en juger par la statistique que rapporte M. Looton.

D'après cet auteur, sur 796 cas observés, 223 enfants sont morts à l'hospice par complications générales, constitutionnelles ou par la faute de la dénutrition générale.

« Les cas de guérison complète, dit-il, sont représentés par le chiffre de 499, et enfin les guérisons incomplètes, avec perte d'un œil ou de leucôme, sont de 74 cas. » Il y a à peine 4 ou 5 aveugles dit M. Looton, les autres sont borgnes ou atteints d'opacités cornéennes plus ou moins considérables.

Mais l'auteur ne nous dit pas quelle est la raison de cette mortalité et si le traitement par les cautérisations trop énergiques n'est pour quelque chose dans ces accidents. Voici du reste cette méthode :

M. Guéniot emploie généralement, aux Enfants-Assistés, le crayon mitigé à parties égales de nitrate d'argent et de potasse. Cette cautérisation il la fait largement sur toute l'étendue de la muqueuse des culs-de-sac, et on a soin, pendant ce temps, de laisser tomber sur les surfaces cautérisées un jet continu d'eau tiède légèrement salée.

Mais pour appliquer cette méthode avec fruit, dit M. Looton, il faut avant tout renverser les paupières; petite opération très-difficile, et qui n'est pas toujours exempte de difficultés chez un jeune enfant indocile, et surtout lorsque sa cornée est déjà ulcérée.

IV. Ophthalmie diphthérique.

Les cas d'ophthalmie diphthérique sont excessivement rares à Paris, tandis que cette affection est fréquente en Allemagne, et surtout à Berlin, comme on peut en juger par les travaux des auteurs allemands, et en particulier par ceux que M. de Graefe a publiés dans ses *Archiv für Ophthalmologie*.

Quelle est la raison de cette rareté relative de l'ophthalmie diphthérique dans notre capitale, pendant que la diphthérie en

général et l'angine diphthérique plus particulièrement est très-grave et se rencontre fréquemment tous les ans? Nous ne pouvons rien répondre à ce sujet, peut-être une prédisposition athmosphérique spéciale, et l'état sanitaire général de la ville rendent cette affection plus rare parmi nous.

Sur plus de 23,000 malades de ma clinique, je n'ai rencontré jusqu'à présent que quatre cas, dont trois ont été guéris et un seul s'est terminé par la cécité complète, l'enfant ayant été apporté à ma consultation au moment même où les deux cornées étaient en grande partie sphacélées.

Parmi les faits de guérison, nous pouvons citer l'histoire d'un malade que nous avons soigné à notre clinique, en présence de plusieurs médecins, entre autres de MM. Berthier, Vallez et Sainte-Marie.

Voici l'observation telle qu'elle a été recueillie par M. Sainte-Marie.

Observation.— Nicolas Espell, âgé de vingt-cinq mois, est apporté à la clinique du Dr Galezowski, le 30 novembre 1872. La mère raconte que l'enfant a été mis à la crèche de la rue Madame, il y a environ six semaines. Au bout de trois jours sa mère fut obligée de le retirer, il avait les yeux rouges; cependant il ne se plaignait pas. Avec quelques lotions à l'eau de rose le mal aurait, paraît-il, disparu pendant huit jours. Après ce temps l'enfant fut reconduit à la crèche en très-bon état de santé. Il n'y resta que trois jours, et fut repris de nouveau. Il commença par souffrir de l'œil droit, il s'en plaignait.

Le surlendemain, de nouveau début de la maladie, on le conduisit chez un oculiste très-distingué, où on lui introduisit dans l'œil un instrument pour relever la paupière. C'est cet instrument que la mère rend responsable de la maladie.

Le lendemain samedi 30 novembre 1872 on le conduisit ici.

Le diagnostic porté dès le premier jour fut : Ophthalmie purulente diphthéritique. L'œil droit surtout était pris, il y avait altération de la cornée de ce côté, fausses membranes abondantes. Du côté gauche la maladie était moins avancée, la cornée n'était pas prise ; fausses membranes. Les yeux sont fermés ; photophobie très-marqué. L'enfant crie quand on touche ses yeux.

1er décembre. Application de sangsues. L'enfant commence à dormir. Instillation d'atropine ; collyre au sulfate de cuivre ; cautérisation au sulfate de cuivre à chaque consultation.

4 décembre. Il n'y a que quatre jours que l'enfant peut entr'ouvrir les yeux. L'œil gauche est aujourd'hui complètement guéri. L'amélioration, quoique considérable au côté droit, n'est pas encore complète.

La cornée reste trouble et on prescrit la pommade au précipité jaune. L'enfant ne se plaint plus, il mange un peu. Son appétit n'est pas encore complètement revenu.

26 décembre 1872. La mère a l'œil droit malade depuis deux jours. La conjonctive est très-rouge. Pas de douleurs, pas de troubles de la vue. Atropine ; cautérisation au sulfate de cuivre.

Le 29. L'enfant continue à aller bien, les cautérisations tous les trois jours sont faites régulièrement ainsi qu'à la mère qui va aussi beaucoup mieux, sa maladie n'ayant jamais pris le caractère de l'ophthalmie diphthérique.

Tel est le traitement que nous avons appliqué avec succès chez cet enfant : l'ulcération qui s'était produite au début dans la cornée droite s'est presque complètement cicatrisée en ne laissant qu'une taie superficielle.

Ce même traitement nous a réussi dans les trois autres cas. Au contraire, nous devons déclarer que toutes les fois que nous avons eu recours au nitrate d'argent, sous quelle forme que ce soit, toujours nous avons vu la maladie s'aggraver, la suppuration augmenter, et la conjonctive redevenir plus coriace, luisante et comme couverte d'une peau de nouvelle formation.

C'est donc au sulfate de cuivre que nous conseillons d'avoir recours ; en même temps nous pensons qu'il y a un grand avantage à ajouter à ces cautérisations : des injections souvent répétées d'eau tiède entre les paupières ; l'instillation du collyre d'atropine, à des doses plus ou moins fortes, et l'introduction entre les paupières de la pommade au précipité jaune, une ou deux fois par jour.

Dans les trois autres cas, nous avons employé avec quelque avantage l'application de la glace et des compresses d'eau glacée sur les yeux. Lorsque les paupières sont très-enflées, et que la glace ne réussit pas à la faire disparaître, nous avons recours à des cautérisations de la surface cutanée, de paupières avec le crayon de nitrate d'argent pur.

J'ai obtenu quelquefois, par ce procédé, de bons résultats soit dans la diphthérie, soit dans l'ophthalmie purulente des enfants scrofuleux.

DE L'INFLAMMATION DE LA GLANDE LACRYMALE

Par le Dr Galezowski.

Tous les auteurs divisent les inflammations de la glande lacrymale en aiguë et chronique. La forme aiguë est considérée généralement comme excessivement rare. Desmarres père (1) déclare ne l'avoir jamais observée; Beer, Mackenzie, Stellwag Von Carion, décrivent aussi cette maladie comme très-rare. Il n'y a que Todd et Schmidt qui l'ont décrite d'une manière assez complète.

Mais si on examine tous les symptômes qui caractérisent cette affection, on se convainc facilement qu'elle peut être confondue avec une iritis, ou des follicules enflammés des paupières. D'autre part, il faut aussi signaler cette particularité, c'est que l'inflammation de cette glande sous une forme aiguë n'est pas en général très-fréquente, elle n'apparaît que dans certaines conditions atmosphériques, et pendant les épidémies des fièvres éruptives, etc., etc.

Pour ma part, je dois déclarer qu'il m'arrive presque tous les ans de rencontrer au moins un fait de ce genre. En 1873, j'en ai observé deux cas, et pendant les premiers mois de l'année courante, j'en ai rencontré cinq cas, par conséquent je puis faire la description de cette maladie d'après 7 cas tirés de ma propre clientèle.

Tous les 5 cas qui se sont présentés cette année appartiennent aux premiers mois de l'année, juste au moment où il existait une épidémie d'oreillons avec ou sans orchite. Et on doit se demander s'il n'y a pas une analogie étiologique entre les oreillons et les dacryodénites.

Les signes qui caractérisent la dacryodénite aiguë sont les suivants :

---

(1) Desmarres. Traité des maladies des yeux, t. I.

1. La maladie se déclare d'une manière brusque, l'œil devient rouge, injecté surtout à son angle externe. Cette rougeur occupe une zone très-limitée sur la sclérotique, dont la plus grande intensité est près du cul-de-sac. Au milieu de cette teinte rouge, on voit deux ou trois gros vaisseaux fortement engorgés, qui semblent appartenir à la sclérotique, et qui sont pourtant beaucoup plus superficiels.

Dès le troisième ou quatrième jour, on voit apparaître un chémosis séreux, occupant la même région et s'étendant jusqu'au bord de la cornée. Ce chémosis augmente tous les jours, au point que la conjonctive forme une sorte de poche séreuse, qui fait hernie entre les paupières. Limitée à un seul angle externe, le chémosis peut ensuite se généraliser, s'étendre autour de la cornée, comme cela est arrivé chez une de mes malades. On comprend très-bien que si la maladie n'est pas arrêtée dans sa marche, il peut former des bourrelets tellement prononcés, qu'ils recouvriront la cornée comme cela est annoncé par Todd. Chez un de mes malades, le chémosis commençait à prendre une très-grande extension, mais je l'ai excisé et par cela j'ai arrêté le progrès du mal.

Le chémosis est un symptôme constant de la dacryodénite, il est plus localisé, et plus partiel que dans d'autres affections, mais il contient généralement plus de sérosité, et je me demande même s'il ne provient pas d'un étranglement des canalicules excrétoires de la glande, et de l'infiltration consécutive des larmes dans le tissu cellulaire.

3. Les douleurs névralgiques périorbitaires accompagnent la maladie dès le début; elles sont très-intenses et s'étendent à toutes les branches de la cinquième paire, elles sont continuelles, mais avec des exacerbations marquées vers le soir. Des névralgies aussi intenses accompagnées d'une rougeur péricornéenne et d'un chémosis doivent faire penser à l'existence d'une iritis, mais l'examen le plus minutieux, soit à l'œil nu, soit à l'aide de l'ophthalmoscope, ne permet pas de découvrir de lésion de ce côté, la pupille se contracte régulièrement et il n'y a pas la moindre trace de dépôt dans la capsule.

4. Le gonflement de la paupière supérieure est un signe très-

important dans le diagnostic de la maladie ; quelquefois elle devient enflée dans toute son étendue et se relève difficilement, au point que le malade ne peut regarder de son œil qu'en la soulevant avec les doigts. L'œdème palpébral n'est pas partout uniforme, il est surtout prononcé du côté de l'angle externe, et si on explore attentivement la région de la glande lacrymale, on découvre là une dureté avec un certain degré d'empâtement. Une espèce de tumeur rénitente se trouve adossée au bord orbitaire avec lequel elle se confond complètement. Cette tumeur est plus ou moins sensible au toucher, surtout chez quelques individus.

Lorsqu'on cherche à renverser la paupière, on aperçoit à l'angle externe et au-dessous de la paupière, une grosseur bosselée, plus ou moins volumineuse, rougeâtre, ressortant de dessous et faisant une saillie marquée. C'est la portion palpébrale de la glande lacrymale, qui étant enflammée et augmentée de volume ressort du rebord orbitaire quelquefois d'un demi-centimètre ou plus, comme on peut en juger par l'observation suivante:

Observation. — M. C...., âgé de 35 ans, boulonnier-forgeron, demeurant à Paris, a été pris d'angine vers la fin de décembre 1874, dont il a été soigné à Lariboisière, pendant six semaines. Sorti de Vincennes le 30 janvier, où il était en convalescence, et voyageant sur l'impériale d'un omnibus, il a senti se déclarer une enflure de l'œil droit.

Le 3 février, la paupière enfle peu à peu, et il a en outre ressenti des douleurs de tête périorbitaires, qui reviennent de temps en temps avec une grande intensité. Il est venu me voir à ma clinique le 16 mars, et j'ai pu constater les symptômes suivants: 1° la paupière supérieure abaissée, gonflée et douloureuse ; 2° le bord orbitaire supérieur est masqué du côté externe par une petite grosseur pâteuse et peu limitée dans ses contours ; 3° le globe de l'œil, à sa partie externe, est rouge, et il y a un peu de chémosis séreux ; 4° lorsqu'on cherche à renverser la paupière supérieure, on aperçoit une saillie irrégulière, formant une proéminence qui descend au moins à un demi-centimètre du cul-de-sac ; 5° l'œil n'a pas été larmoyant pendant toute la durée de la maladie. Nous avons prescrit l'application de sangsues ; iodure de potassium à l'intérieur, et le badigeonnage de la peau des paupières avec la teinture d'iode

Le 18 mars. Mieux sensible, la paupière se relève un peu.

Le 25 mars. Le gonflement existe encore à la région de la glande

mais la sensibilité au toucher est nulle. — Je revois le malade vers la moitié du mois d'avril, et je constate la guérison complète.

L'aspect extérieur de l'œil avec ce gonflement des paupières, la rougeur très-vive de l'œil et le chémosis ressemble tellement à une ophthalmie grave, et même purulente, que souvent on peut s'y méprendre, comme on peut en juger par l'observation suivante :

Observation. — M. L..., âgé de 27 ans, graveur, demeurant à Paris, a été pris, le 8 mars de cette année, d'une inflammation de l'œil droit, avec des douleurs à l'angle externe. Cette inflammation augmentait tous les jours, au point que lorsqu'il est venu me voir le 15 du même mois, j'ai trouvé son œil rouge, paupières œdématiées, et la paupière supérieure fortement abaissée. Quelques-uns de mes confrères qui assistaient à la consultation, ont pris cette affection pour une ophthalmie blennorrhagique, le malade portant en effet la blennorrhagie depuis six ans, et n'en étant pas encore guéri. Pourtant il n'en était rien. La conjonctivite était rouge et formait un chémosis épais du côté externe ; l'œil ne pleurait point, et le malade déclare que son œil reste ordinairement assez sec, mais il est un peu collé tous les matins.

A l'extérieur, à travers la paupière, par la palpation on sentait qu'il existait une tumeur pâteuse, mal limitée, et qui se confondait avec le rebord orbitaire. L'application de huit sangsues à la tempe, l'instillation du collyre d'atropine, et iodure de potassium à l'intérieur, ont fait diminuer rapidement le gonflement.

17 mars. On constate un mieux sensible : la paupière se relève beaucoup plus que les jours précédents, et le chémosis a diminué.

Le 25. Après un badigeonnage de la surface cutanée de la paupière, au-dessus de la tumeur, fait pendant cinq jours consécutifs, je constate une amélioration notable : le chémosis a disparu.

Le 20 avril. Le malade revient complètement guéri.

5. L'absence de tout larmoiement est un phénomène que j'ai pu observer chez presque tous mes malades. Certainement dans toute inflammation oculaire, cet organe est plus ou moins humide, mais dans la maladie que nous étudions, il y a si peu de larmes, que le malade ne s'en plaint pas. Cela tient probablement à l'engorgement des canaux excrétoires de la glande et à la suppression complète ou la diminution de la sécrétion lacrymale.

6. Selon Todd et d'autres auteurs, l'inflammation pousse l'œil en avant et en bas, la paupière se tend de plus en plus et devient douloureuse ; la joue est prise d'un gonflement bien marqué.

Ces accidents ne doivent survenir que lorsque la maladie s'étend à toute la glande et notamment à sa position orbitaire; mais quant à moi, je n'ai jamais vu l'affection prendre une si grande extension; je suis parvenu, dans tous les cas que j'ai eu à soigner, à arrêter la maladie et prévenir les conséquences aussi désastreuses. C'est probablement aussi dans ces formes graves que les auteurs ont pu constater la suppuration comme issue de la maladie.

Durée et pronostic. — La maladie, d'après ce qui a été dit plus haut, n'est point dangereuse, mais elle dure de trois à six semaines. La guérison est certaine, d'après ce que j'ai pu observer. Chez un de mes malades, la même inflammation est revenue au bout d'un an.

Traitement. — Dans cette forme d'inflammation, il faut agir par les moyens antiphlogistiques et les résolutifs. L'application des sangsues, quelquefois à deux reprises différentes, et l'iodure de potassium, tels sont les moyens qui m'ont donné jusqu'à ce jour les meilleurs résultats. L'atropine doit être instillé souvent, il calme l'irritation oculaire et diminue la congestion péricornéenne. Dans le cas d'un trop grand développement de chémosis l'excision d'un lambeau de ce dernier diminue la tension de l'œil et contribue à la guérison.

DE LA CONJONCTIVITE LACRYMALE

ET DE SON TRAITEMENT.

Par le Dr Bloc (de Montpellier).

Parmi les affections oculaires, une de celles qui se présentent souvent à l'observation du médecin est sans contredit l'affection désignée sous le nom de *conjonctive lacrymale*. Malgré sa grande fréquence, elle passe trop souvent inaperçue; on la confond avec d'autres conjonctivites, ou l'on traite les symptômes ou les conséquences de la maladie sans reconnaître ni s'adresser à la cause elle-même; or, cette cause gît dans le rétrécissement et l'obstruction des voies lacrymales.

La conjonctivite lacrymale affecte deux formes : la forme ai-

gué, elle est rare ; mais surtout la forme chronique, et l'on peut dire que très-souvent cette affection est chronique d'emblée. Quoi qu'il en soit, aigus ou chroniques, les symptômes sont les mêmes. Les voici :

Tous les matins, les yeux des malades sont chassieux, les cils et les angles des paupières offrent de la blépharite.

Il y a de la photophobie au réveil, le matin elle dure jusqu'à ce que le malade ait lavé (à l'eau tiède) et débarrassé ses cils des croûtes qui les agglutinent. Il existe de l'injection des conjonctives palpébrales et bulbaires.

Les paupières sont saines, mais leurs bords sont rouges.

Dans la journée il y a de la photophobie. Fréquemment il existe de la sécheresse de la narine correspondante à l'œil larmoyant. Souvent les malades éprouvent du larmoiement, d'autant plus prononcé que le temps est humide et froid, à cause du manque d'évaporation ; ce symptôme existe beaucoup moins le soir et la nuit. Toute occupation du soir : lecture, écriture ou travaux qui exigent une tension soutenue de la part de l'organe de la vision, devient impossible. — La sensibilité oculaire est très-augmentée, le malade y voit comme à travers un brouillard ou de la fumée; les lettres sont doubles, chevauchant les unes sur autres ; des corps noirâtres passent devant les objets qu'il observe; des cercles blanchâtres ou irisés, aux couleurs de l'arc-en-ciel, environnent les objets qu'il fixe et leur donnent, d'après les malades, un aspect crayeux ; il leur semble que les gens qu'ils regardent *ont du plâtre sur la figure*, et c'est là l'expression dont se servent tous les malades. Notons en passant que ces divers symptômes en ont imposé à beaucoup de médecins ; et nous avons vu des malades venir à la clinique pour de prétendus glaucomes ou des décollements rétiniens, et qui n'avaient qu'un simple larmoiement. Comme dernier symptôme enfin on constate la présence d'un ectropion qui peut aller, en suivant les divers degrés, du simple éloignement du rebord de la paupière jusqu'au plus complet renversement. J'en rapporte un cas très-probant.

Tels sont les principaux symptômes : nous y insisterons et démontrerons pourquoi on traite bien souvent, ainsi que nous

le disions plus haut, les effets de la maladie au lieu de s'adresser à la cause.

Le premier et le plus important des signes observés, c'est la stagnation des larmes dans le cul-de-sac conjonctival; le malade et souvent le médecin n'attachent pas d'importance à ce symptôme ; les yeux sont larmoyants le matin et dans la journée, mais le soir, si on s'abstient de travailler, ils le sont moins; la nuit ils ne le sont pas, ou le malade n'en a pas conscience pendant le sommeil, ou se fait à cette incommodité jusqu'au jour où elle devient insupportable, à cause de la conjonctivite qui s'est déclarée et du renversement de plus en plus prononcé des paupières; le médecin consulté n'y voit souvent qu'une conjonctivite aiguë ou catarrhale, qu'il traite en conséquence par les collyres et pommades usités en pareil cas. Pour l'ectropion, on le croit dû à la présence de granulations des paupières; on le cautérise, et l'on peut aller jusqu'à l'opération elle-même. Inutile de dire que ces traitements sont nuisibles au malade, car la véritable cause n'a pas été reconnue, c'est-à-dire le rétrécissement et l'obstruction des voies lacrymales, qui, mettant un obstacle à l'absorption des larmes, produisent les accidents que l'on observe.

« La suppression du larmoiement amène la guérison de la conjonctivite lacrymale. » Cet axiome, formulé par Galezowski, est vrai. Les observations suivantes, qui nous sont personnelles, prouvent que la guérison a été obtenue par ces seuls moyens : injection et cathétérisme.

Observation I. — Mademoiselle Marie K..., institutrice, âgée de 27 ans, a depuis trois ans un larmoiement des deux yeux. Tous les soirs, les yeux sont rouges ; il y a impossibilité de travailler à la lumière, à cause des troubles dans l'accommodation. Larmes faiblement alcalines, paupières saines, un peu de blépharite tous les matins.

Incision des deux points lacrymaux inférieurs, le 13 septembre.

Le 14, je passe la sonde n° 2 de Bowman, jusqu'au 16, où je passe le n° 3.

Le 20, le n° 4 est introduit facilement.

25. Introduction du n° 5, pendant six jours, environ quinze minutes par jour.

26. Les larmes ne s'écoulent plus au dehors, l'absorption par les points lacrymaux se fait normalement. La malade revient tous les huit jours, et je puis facilement passer le n° 6 de la sonde. — La guérison s'est maintenue. Je rencontre souvent la malade, et j'ai pu constater les bons effets du traitement.

OBSERVATION II. — La nommée Julie R..., domestique, âgée de 53 ans, a depuis neuf ans environ mal aux yeux, conjonctivite chronique, quelques granulations palpébrales, yeux larmoyants sans cesse, larmes très-alcalines ; les bords des paupières, surtout au niveau de la commissure interne, sont rouges et ulcérés ; une ulcération s'étend du bord externe de la paupière jusqu'à la pommette, de chaque côté.

La malade a déjà été traitée depuis longtemps par des collyres et des pommades, qui n'ont rien produit de satisfaisant.

Le 19 août, je fais une injection d'eau tiède par les points lacrymaux : elle revient par le point supérieur, à droite surtout.

Incision des points lacrymaux, et j'essaye le cathétérisme. — Je ne puis franchir un rétrécissement situé au niveau du collet du sac.

Compresses froides. Cataplasmes de fécule *loco dolenti*.

21. Je puis passer le n° 1 (dans chaque œil), mais avec beaucoup de peine ; à cause de la douleur, je ne le laisse que quelques minutes.

23. Introduction moins douloureuse du n° 1.

24. Introduction du n° 1.— Bains locaux de jusquiame et de mauve jusqu'au 29.

29. Introduction de la sonde n° 2.

Du 29 au 5, le n° 2 passe très-facilement.

Du 5 au 9 septembre, le n° 3. L'injection passe très-bien dans le deux yeux. — En même temps, l'ulcération a disparu à chaque commissure ; la peau est encore rouge, mais la cicatrisation est certaine.

Du 9 au 12, le n° 3 ; le 13, le n° 4 passe, mais assez difficilement, et cause de la douleur ; je le laisse peu de temps, et je reviens au n° 3 le lendemain.

15. Le n° 4 est réintroduit et laissé 20 minutes à demeure. — Injections calmantes avec infusion passée au linge fin, de jusquiame et de mauve. — La malade part pour chez elle ; à cette époque, le larmoiement n'existe plus ; il n'y a plus trace d'ulcération.

OBSERVATION III. — Rosalie M..., âgée de 70 ans, présente un double ectropion existant depuis plus de vingt ans. Depuis cette époque, larmoiement continuel. La malade attribue sa maladie à la vapeur d'eau bouillante à laquelle elle était exposée à cette époque (fabrication de la soie à Anduze). J'ai beaucoup de peine à trouver l'orifice presque oblitéré des deux points lacrymaux au milieu des tissus tomenteux, rougis et boursouflés de la muqueuse des paupières. L'injection ne passe pas. Larmes très-alcalines.

Le 12 septembre, je débride les deux points lacrymaux. — Bains locaux d'eau tiède et application de cataplasmes de fécule.

13. Je ne puis faire pénétrer la sonde n° 1 au delà du sac. — Mêmes soins que plus haut.

14. Mêmes difficultés.

15. L'injection paraît passer un peu mieux.

17. La sonde n° 1 passe, mais à droite seulement; du côté gauche, le canal doit être oblitéré, car jamais je n'ai pu y faire pénétrer la plus fine soie. — Le traitement a suivi sa marche ordinaire à droite.

29. Je passe la sonde n° 3, — et le 12 octobre le n° 4 passe très-bien; de ce côté, l'ectropion s'est réduit en partie; le boursouflement de la muqueuse n'existe plus; plus de rougeur, plus de picotements ni de douleur; les larmes passent fort bien de ce côté. Du côté gauche, la maladie continue toujours. La malade ne veut pas se soumettre à une opération qui aurait eu pour résultat l'ouverture extérieure du sac. En somme, bon résultat pour l'œil droit, mais même état de l'œil gauche. La malade se contente de cette demi-guérison.

OBSERVATION IV. — Mme L..., 28 ans. — Conjonctivite lacrymale depuis un an et demi à la suite de travaux très-fins à l'aiguille; troubles dans l'accommodation; démangeaisons aux paupières; conjonctives rouges, etc. Larmoiement des deux yeux.

L'injection passe facilement : donc le rétrécissement ne siége pas dans les voies lacrymales, mais seulement au niveau des points qui sont très-peu ouverts.

17 décembre. Incision des deux points lacrymaux. — Introduction facile de la sonde n° 4.

18. Passage de la sonde n° 5. — Les larmes depuis cette époque s'écoulent par les points lacrymaux, et tous les symptômes et troubles dans l'accommodation ont cessé.

OBSERVATION V. — Je rapporterai ici l'observation succincte d'une femme âgée de 68 ans, que j'ai opérée de la cataracte le 29 octobre, et qui présentait du larmoiement avec de la rougeur aux deux yeux; les larmes étaient neutres.

Je débridai les deux points lacrymaux le 20 octobre, et je poussai des injections d'eau tiède qui pénètrent assez bien. Ici encore l'unique obstacle au cours des larmes résidait dans la seule étroitesse des points lacrymaux.

Le larmoiement et la rougeur cessèrent, ce qui me permit de l'opérer avec succès.

Je rangerai à côté de ce fait le suivant.

OBSERVATION VI. — M. L..., étudiant en médecine. Larmoiement des deux yeux, existant depuis deux ans environ. — Larmes neutres. Troubles visuels à droite. Cercles de diffusion, fatigue rapide au tra-

vail du soir. — L'injection passe dans les deux canaux. Débridé les deux points lacrymaux le 16 avril.

17. Le larmoiement, qui a presque cessé à gauche, persiste à droite.

20. Le point lacrymal droit débridé s'étant réuni, je le débride à nouveau.

22. Les larmes s'écoulent plus facilement, mais stagnent encore. Le malade ne veut pas se soumettre au cathétérisme ; l'injection passe cependant très-bien. A gauche, guérison complète.

30. A droite, les larmes passent mieux, mais il y a encore stagnation. M. L..., n'accuse plus ni douleur, ni sensation de cercles irisés, etc.

OBSERVATION VII. — Mme A..., âgée de 32 ans, sans profession. Larmoiement depuis six ans, yeux rouges, collés le matin ; larmes à réaction alcaline. — Troubles sérieux de l'accommodation. — Sensation de cercles irisés, de couleur plâtreuse sur les objets ; impossibilité de lire le soir, les lettres chevauchant les unes sur les autres. Je constate chez elle le premier degré de la formation de l'ectropion lacrymal : les larmes qui stagnent entre le globe de l'œil et le rebord palpébral éloignent ce dernier et tendent à produire le renversement. Les deux points lacrymaux sont coniques et très-petits, le droit surtout.

Débridement le 15 février. Introduction facile n° 2 des sondes de Bowman.

17. Même traitement ; les larmes se sont écoulées le soir même par les points lacrymaux, la malade a pu lire et travailler sans peine ; en un mot, cessation immédiate des accidents par l'écoulement libre des larmes.

18. Le n° 3 et le n° 4 sont passés très-facilement du 18 au 23. Cathétérisme journalier avec la sonde n° 5. — La malade est complétement guérie à cette époque et n'a plus eu de troubles dans l'accommodation.

OBSERVATION VIII. — M. C..., âgé de 53 ans. Depuis douze ans souffre des yeux, qui sont rouges, les paupières sont collées le matin ; depuis deux ans, le malade ne peut plus travailler le soir, il voit des cercles irisés autour de la flamme de la lampe ; les bords libres des paupières sont rouges et ulcérés, les larmes sont à réaction alcaline et le larmoiement est considérable.

Il a été traité depuis environ cinq ans par des vésicatoires aux tempes, aux bras, par des collyres au sulfate de zinc, à base de plomb, sans éprouver aucun soulagement.

16 janvier. Lorsque j'examine ses paupières, j'ai peine à trouver l'ouverture des points lacrymaux, à cause de leur petitesse et du

boursouflement de la muqueuse qui les entoure. L'injection ne pénètre d'aucun côté.

17. Je pratique l'incision des points lacrymaux, et je puis introduire dans chaque conduit environ le quart de la sonde de Bowman n° 1, la plus fine.

18 au 20. Je parviens à faire pénétrer la sonde en entier.

M'étant absenté huit jours, je revois le malade le 29. J'ai quelque peine à réintroduire le n° 1 dans chaque conduit lacrymal.

29 janvier au 3 février. Même numéro. A cette date, du côté droit il y a de la rougeur et de l'inflammation au niveau du sac. — Cataplasmes de fécule et compresses de jusquiame et de mauve.

3. J'introduis le n° 2, et en le retirant je glisse facilement le n° 3. Je pratique alors des injections d'eau froide, qui passent facilement.

3 au 8. Même numéro.

8. Introduction facile du n° 4.

8 au 15. Cathétérisme journalier avec le n° 4. Les larmes, ne s'écoulant plus au dehors, ont perdu en grande partie leur alcalinité, et le malade n'a plus de troubles dans l'accommodation, il peut lire et travailler le soir. Les paupières sont à peu près guéries.

16. J'introduis le n° 5, qui passe librement. Je considère à cette époque le malade comme guéri, lui recommandant de venir de temps en temps se faire voir, afin que je m'assure de la constance de sa guérison.

OBSERVATION IX. — Rosalie V..., âgée de 14 ans. — Est sous l'influence du vice scofuleux. — Impétigo du cuir chevelu, glandes au cou, etc. Il a cinq ans, elle a eu une kératite qui a laissé sur la cornée de l'œil droit des vestiges de la cicatrisation de deux ulcères, un nuage grisâtre assez peu diaphane pour empêcher la jeune malade d'aussi bien distinguer que de l'autre œil. Depuis lors, conjonctivite lacrymale, photophobie, cercles irisés, chassie, etc., le tout entretenu évidemment par l'état général. Je prescris l'huile de foie de morue et le sirop d'iodure de fer en quantités égales à prendre par cuillerée à soupe deux fois par jour, des bains sulfureux, un régime tonique, etc.

Des deux yeux, larmoiement considérable. — Larmes alcalines. — L'injection ne pénètre que très-peu de chaque côté.

5 mars. Je débride les deux points lacrymaux inférieurs.

6. J'introduis la sonde n° 1 assez facilement dans les deux canaux.

7 au 10. Même numéro. — Amélioration notable, moins de rougeur conjonctivale. — Le larmoiement est moindre, la photophobie aussi. — Des larmes s'écoulent par les points lacrymaux, la malade le reconnaît à ce qu'elle mouche des mucosités, ce qui n'arrivait pas avant; les narines étaient sèches.

12. Je passe le n° 1, et en le retirant j'introduis le n° 2. Je ferai

remarquer qu'en agissant ainsi on obtient ce qui arrive dans les rétrécissements du canal de l'urèthre : le rétrécissement dilaté par un numéro inférieur n'est pas revenu sur lui-même, et on a le temps de passer un numéro supérieur avant qu'il perde ce qu'il avait obtenu de dilatation.

La maladie a suivi sa marche ordinaire : j'ai successivement employé les sondes nos 3, 4 et 5. Aujourd'hui la petite Rosalie V..., à part l'état général, va aussi bien que possible.

REVUE BIBLIOGRAPHIQUE.

—

Etudes de pathologie expérimentale sur l'action physiologique du Jaborandi.

Par le professeur Vulpian.

En parlant de l'action du jaborandi sur les muqueuses et en particulier sur celle de l'œil, le professeur s'exprime ainsi :

« Chez les animaux, on observe, comme chez l'homme, le larmoiement et l'hypersécrétion de la muqueuse nasale. J'ai même vu dans mon laboratoire une production de mucus nasal sanguinolent chez deux chiens auxquels on avait donné une forte infusion de jaborandi. Ces deux chiens n'offraient aucune plaie qui pût expliquer ce résultat.»

Enfin, MM. Bochefontaine et Galippe ont recherché l'action du jaborandi sur la pupille. Dans le cours de leurs expériences, ils avaient vu la pupille se dilater, quand on injectait par la veine fémorale une infusion de jaborandi. Mais cet effet n'est pas le résultat d'une action du jaborandi sur la pupille ; il résulte, comme je l'avais soupçonné, de l'excitation du grand sympathique à ses extrémités intra-abdominales. Si, en effet, les nerfs vaguo-sympathiques sont sectionnés au cou, la mydriase ne se produit pas dans les mêmes conditions. MM. Bochefontaine et Galippe ont donc mis directement de l'extrait de jaborandi sur le globe oculaire, et ils ont constaté la production du myosis. Dans les expériences faites avec l'extrait d'écorce de tiges de jaborandi, ce myosis était tellement intense, qu'on avait peine à distinguer l'orifice pupillaire, littéralement réduit à un point. Or ce myosis diminuait quand on appliquait sur l'œil quelques gouttes de sulfate d'atropine. L'antagonisme entre l'atropine et le *jaborandi* existe donc aussi pour l'appareil pupillaire comme pour le cœur et les glandes.

(*Progrès médical*, 8 mai 1875.)

Note sur le rôle physiologique de la membrane connue sous le nom de peigne chez les oiseaux, ou moyen à l'aide duquel les animaux qui en sont pourvus peuvent fixer le soleil.

Mémoire lu à la Société médicale de l'arrondissement de l'Elysée.

Par M. le Dr Fieuzal,

Notre secrétaire général a bien voulu porter à l'ordre du jour de notre réunion un sujet qui sort un peu du cadre habituel des communications que nos collègues ont coutume de faire. L'accueil favorable plusieurs fois déjà fait par la Société à des sujets qui n'étaient pas exclusivement du ressort de la pratique médicale, la compétence incontestée des membres qui la composent, jointe à leur bienveillance éprouvée, nous ont déterminé, messieurs, à soumettre à votre appréciation une découverte qui nous semble pleine d'intérêt, en ce sens qu'elle établit d'une manière péremptoire le rôle physiologique d'une membrane sur l'existence de laquelle tous les anatomistes et ornithologistes sont d'accord, mais dont aucun encore, à notre connaissance du moins, n'a connu la fonction. Si, en effet, nous consultons le dictionnaire de Littré et Robin, nous trouvons, à l'article *Peigne* : « écran oculaire des oiseaux; le nerf optique de ces animaux, après avoir traversé la choroïde, se prolonge un peu en haut et en dehors sous forme de pointe. Sur ce prolongement s'insère une membrane rhomboïdale, plissée, tendue verticalement à travers le corps vitré jusqu'au bord externe ou postérieur de la circonférence du cristallin auquel elle adhère. Chez les aigles et les oiseaux de nuit, cet organe, qui joue le rôle physique d'écran, n'atteint pas la capsule du cristallin. » Les savants auteurs du *Dictionnaire* ont parfaitement décrit la disposition anatomique de cette membrane, et le nom d'écran oculaire qu'ils lui attribuent semble en préjuger le rôle physiologique. Dans tous les cas, on doit dire qu'ils se sont plus approchés de la vérité que Dorbigny, dont les travaux font cependant autorité dans la matière.

Voici, du reste, comment, sur le même sujet, s'explique cet auteur, que nous allons citer textuellement : « Un organe qui semblerait n'appartenir qu'aux oiseaux, et qui a donné lieu à bien des conjectures sur la nature des fonctions qu'il est appelé à remplir, est celui auquel on a donné le nom de *peigne* ou de bourse noire.

« M. Giraldès a considéré le *peigne*, dont la structure est cellulo-vasculaire, comme un grand procès ciliaire. La forme de cet organe est généralement carrée et lamelleuse ; cependant, chez le casoard et l'autruche, elle prend l'apparence d'une bourse conique. Comme le peigne prend naissance à la face interne du nerf optique, pour se porter de là jusqu'au cristallin, à la partie postérieure duquel elle semble s'attacher, quelques anatomistes ont cru voir en lui un organe créé pour un but physique ; ils ont cru qu'il était pour l'oiseau un agent qui lui

donnait la faculté d'avancer ou de reculer le cristallin, et d'habituer par conséquent son œil aux distances. Cette faculté semble, en effet, chez les oiseaux, très-développée ; mais est-elle due à la particularité d'organisation que nous venons de signaler? Nous n'oserions l'affirmer.

« Un seul fait essentiel à signaler est celui de l'existence d'un troisième voile palpébral. Tous les oiseaux, indépendamment des deux paupières horizontales, l'une supérieure, l'autre inférieure, ont encore une troisième membrane palpébrale clignotante placée verticalement sous celle-ci.

« Cette troisième paupière consiste en un repli fort étendu de la conjonctive, transparent, situé obliquement à l'angle nasal de l'œil, de forme triangulaire, et dont le bord libre est oblique de haut en bas et de dehors en dedans, du moins quand elle est étendue, car, dans l'état de repos, cette membrane se plisse verticalement dans l'angle de l'œil. Par l'action d'un muscle spécial (le pyramidal), la membrane clignotante ou nyctitante, comme on l'a encore appelée, peut être déroulée et tirée comme un rideau au devant de l'œil, et servir par conséquent, soit à nettoyer cet organe et à le débarrasser des corpuscules qui seraient venus s'y fixer, soit à le protéger contre l'action trop violente de la lumière, en diminuant par sa présence l'intensité des rayons lumineux. On ne saurait se refuser à reconnaître *que ce ne soit aussi à l'existence de cette troisième paupière que les oiseaux de proie doivent la faculté de pouvoir regarder fixement le soleil.* »

Par ces citations, qui résument l'état de la science et que nous ne multiplierons pas, parce que nous avons pris à dessin ce que nous avons trouvé de plus précis et de plus net sur la matière, il est aisé de voir, messieurs, que le rôle physiologique du peigne était encore tout à fait inconnu lorsque nous eûmes le premier, il y a environ une année, la curiosité de regarder le fond de l'œil d'un poulet, à l'aide de l'ophthalmoscope. A notre grand étonnement, cet animal se laissa très-facilement examiner, et ce phénomène cessa de nous surprendre lorsque nous l'eûmes soigneusement analysé et que nous en eûmes, à plusieurs reprises et à notre volonté, provoqué la réapparition.

Que se passe-t-il, en effet, lorsqu'on projette ainsi une lumière vive dans le fond de l'œil des oiseaux ? Ceux-ci contractent violemment, et par saccades brusquement répétées, la membrane clignotante que l'on voit passer convulsivement au devant de la cornée lucide, comme pour la lubréfier ; en même temps ils impriment à leur peigne un mouvement saccadé qui a pour résultat de développer cette membrane, tantôt en avant, tantôt en arrière, autour de son insertion fixe, comme par un mouvement de charnière qui lui permet d'abriter la partie de la rétine située au voisinage du pôle postérieur de l'œil et jouissant de la plus exquise sensibilité. De telle sorte que, grâce à cet écran,

celle-ci n'est pas plus vivement impressionnée par une lumière éclatante que notre œil, lorsque nous regardons le soleil à travers un verre noirci.

Le peigne est réduit à l'état de membrane flottante, comme une cloison verticale, lorsque la lumière projetée dans l'œil n'est pas excessive, ou bien lorsqu'on a affaire à un oiseau moins excitable, ainsi que nous avons pu nous en convaincre chez une poule atteinte de choroïdite atrophique, et chez laquelle il a fallu une lumière très-intense et longtemps dirigée vers la macula pour faire naître chez elle les mouvements réflexes saccadés dont nous avons parlé. Le peigne, disons-nous, sous l'excitation que fait naître la lumière, se boursouffle et se range sur les bords, de manière à simuler assez exactement une feuille de fougère à pointe en haut, que l'on voit très-nettement se porter à la manière d'un écran, d'un noir très-foncé, tantôt en avant, tantôt en arrière, pour protéger les parties que la lumière viendrait impressionner trop vivement.

Après avoir vu se produire ce phénomène et l'avoir provoqué avec succès à plusieurs reprises, tant par l'éclairage direct que par l'éclairage oblique, il est devenu manifeste pour nous que cette membrane, loin de jouer un rôle actif dans l'accommodation, ainsi que le pense Dorbigny, ne peut avoir d'autre but que de protéger les parties impressionnables, et d'atténuer ou même d'éteindre les rayons lumineux qui seraient trop ardents pour être transmis au cerveau par le nerf optique, dont les fibres, à leur entrée dans l'œil, se trouvent enveloppées dans les plis de cette membrane.

Nous avons sacrifié plusieurs animaux qui avaient servi à l'expérience, et, après avoir énucléé l'œil, nous avons vérifié l'existence et les rapports de cette membrane. Elle prend naissance au niveau du nerf optique, dans le trou sclérotical, se rattache intimement à la choroïde et à la rétine, qu'on peut décoller facilement jusqu'à cette insertion, mais dont on ne peut la séparer sans déchirure; elle représente assez bien, comme structure anatomique, les procès ciliaires, auxquels elle nous a paru se rattacher par un prolongement excentrique. Chez les poulets que nous avons sacrifiés, nous lui avons toujours trouvé la forme d'un triangle rectangle dont un sommet correspond à la papille, tandis que la base, sillonnée de stries parallèles qui lui ont valu le nom de peigne, est adhérente, dans une étendue de 8 millimètres, à la choroïde.

La partie flottante est triangulaire, et c'est elle dont on voit les bords frangés dans les mouvements que l'animal lui imprime pour la porter tantôt en avant, tantôt en arrière, autour de son insertion fixe. La position latérale de l'œil, son immobilité dans l'orbite d'une part, la fixité de l'insertion du peigne au fond de l'œil d'autre part, telles sont les conditions qui nous paraissent expliquer la variété des mouvements

de tête que sont obligés de faire les oiseaux, soit pour chercher leur nourriture, sait pour éviter l'accès, dans le fond de l'œil, de rayons lumineux trop ardents.

Quant à la membrane clignotante, son rôle exclusif consiste à lubréfier la cornée, et tandis que le peigne masque complètement les parties au devant desquelles il se place, au point de rendre noir et impénétrable le fond orangé de l'œil, les passages saccadés de la troisième paupière, au devant de la cornée, ne gênent nullement l'examen du fond de l'œil. Les contractions de cette membrane nyctitante et les mouvements du peigne se font d'une manière synergique.

Nous avions fait, depuis longtemps déjà, la découverte du rôle physiologique dévolu à la membrane qui permet aux oiseaux de ne pas détourner leur regard du soleil quand il darde sur eux ses rayons les plus ardents, lorsqu'il nous vint à l'esprit d'en entretenir les lecteurs de la *Tribune médicale*, dans un feuilleton en date du 6 décembre 1874. Un journal politique nous fit l'honneur, à la fin de décembre, de reproduire la partie de notre causerie intitulée : *D'un subterfuge employé par les aigles pour fixer le soleil*, et à quelque temps de là nous apprîmes, non sans surprise, en lisant le compte-rendu des séances de la Société de biologie, que M. Bert avait fait dans la séance du 13 février, c'est-à-dire deux mois et demi après notre publication, une communication, au nom de M. Boucheron et au sien propre, sur *le rôle physiologique du peigne*. Les expériences de ces observateurs avaient porté sur l'oie, et ils avaient constaté le même phénomène que nous avions déjà décrit nous-même sur le poulet; de telle sorte, disait M. Bert, employant des expressions à peu près identiques aux nôtres, que l'on savait désormais pourquoi, depuis l'oie jusqu'à l'aigle, les oiseaux pouvaient fixer le soleil. Nous avions nous-même cru pouvoir conclure du poulet à l'aigle; ces messieurs, ayant probablement à cœur de rabaisser encore le prestige de l'aigle, ont expérimenté sur l'oie : nous nous empressons de reconnaître qu'ils ont ainsi donné une plus grande base à l'induction que nous nous étions déjà permis de tirer. Il en résulte, messieurs, que le phénomène dont nous avons pris la liberté de vous entretenir ne saurait laisser subsister dans votre esprit l'ombre d'un doute. Ce sera là notre excuse de vous avoir un instant distraits de vos travaux habituels. Nous nous estimerons heureux si notre communication a pu vous intéresser, et nous vous exprimons nos regrets de ne pas l'avoir faite plus tôt. (*Progrès médical.*)

Notes sur l'opération de la cataracte.

Par le Dr Fitz-Gerald.

A la *American Ophthalmological Society*, le Dr Knapp donne un rapport de 114 extractions de cataracte, qui est rempli d'intérêt pratique.

Il y a dans ce rapport un air de franche honnêteté qui est des plus agréables. L'auteur établit que les résultats qu'il a obtenus sont moins favorables que ceux qu'il a eus en Europe, et il considère cet état de choses comme dû au plus grand nombre de cas défavorables qu'il a eu à traiter en Amérique. « Sur les 114 yeux, dit-il, j'en ai perdu 13, ce qui est plus que deux fois le nombre de ceux que je perdis à Heidelberg. J'ai compté parmi les pertes tous les cas dans lesquels le malade ne pouvait pas compter les doigts à la distance d'un pied. Quelques-uns d'entre eux pourraient probablement obtenir une vue utile par une seconde opération; mais, en faisant des statistiques, nous devons noter les choses comme elles sont actuellement, et non comme elles pourraient être. » Dans cette série de 114 extractions, il eut à faire 15 opérations secondaires, ce qui, comme il l'établit, est moins que ce qu'il faisait ordinairement autrefois. Il explique ceci par le fait qu'il s'efforce, après avoir ouvert la capsule, d'enlever la portion centrale, et il réussit ordinairement dans cette opération. Les opérations secondaires consistent principalement en discisions; mais, dans deux cas, il essaya ce qu'il nomme « l'iridectomie angulaire, » opération semblable à celle proposée d'abord par Maunoir, et plus tard régénérée par Wecker. Les deux cas eurent des résultats désastreux, et il décida qu'il n'essaierait jamais plus cette opération. (*Echo de la presse.*)

AVIS.

Congrès périodique international des sciences médicales.

4e Session. — Bruxelles, 1875.

PROGRAMME.

PREMIÈRE SECTION. — *Médecine* (pathologie, anatomie pathologique, thérapeutique).

Première question : Prophylaxie du choléra. Rapporteur : M. le docteur LEFEBVRE, professeur à l'Université de Louvain.

Deuxième question : De l'alcool en thérapeutique. Rapporteur : M. le Dr DESGUIN, d'Anvers.

Troisième question : De l'inoculabilité du tubercule. Rapporteur : M. le Dr CROCQ, professeur à l'Université de Bruxelles.

DEUXIÈME SECTION. — *Chirurgie* (y compris la chirurgie des champs de bataille et la syphilographie).

Première question : De l'anesthésie chirurgicale. Rapporteur : M. le Dr DE NEFFE, professeur à l'Université de Gand.

Deuxième question : Du pansement des plaies après les opérations. Rapporteur : M. le Dr DE BAISIEUX, agrégé à l'Université de Louvain.

TROISIÈME SECTION. — *Accouchements* (y compris les maladies des femmes et des enfants).

Question : Les maternités. Rapporteur : M. le Dr E. HUBERT, professeur à l'Université de Louvain.

QUATRIÈME SECTION. — *Sciences biologiques* (anatomie, physiologie, médecine comparée).

Première question : Des nerfs vaso-moteurs et de leur mode d'action. Rapporteurs : MM. les Drs MASIUS et VAN LAIR, professeurs à l'Université de Liége.

Deuxième question : De la valeur des expériences fondées sur les circulations artificielles. Rapporteur : M. HEGER, professeur à l'Université de Bruxelles.

CINQUIÈME SECTION. — *Médecine publique* (hygiène, médecine légale, statistique médicale).

Première question : Des moyens d'assainissement des ateliers où se manipule le phosphore. Rapporteur : M. le Dr CROCQ, professeur à l'Université de Bruxelles.

Deuxième question : De l'organisation du service de l'hygiène publique. Rapporteur : M. le Dr L. MARTIN, président de la Commission médicale de Bruxelles.

Troisième question : De la fabrication de la bière. Rapporteur : M. DEPAIRE, professeur à l'Uuiversité de Bruxelles.

SIXIÈME SECTION. — *Ophthalmologie.*

Question : Des défectuosités de la vision au point de vue du service militaire. Rapporteur : M. le Dr DUWEE, de Bruxelles.

SEPTIÈME SECTION. — *Otologie.*

Première question : Des moyens de mesurer l'ouïe et de l'enregistrer de façon uniforme pour tous les pays. Rapporteur : M. le docteur DELSTANCHE père, à Bruxelles.

Deuxième question : Des défectuosités de l'organe auditif au point de vue du service militaire. Rapporteur : M. le Dr DELSTANCHE fils, agrégé à l'Université de Bruxelles.

HUITIÈME SECTION. — *Pharmacologie.*

Première question : Faut-il étendre l'emploi médical des principes immédiats chimiquement définis et en multiplier les préparations dans les pharmacopées ? Rapporteur : M. VAN BASTELAER, membre de la Commission médicale du Hainaut, pharmacien à Charleroi.

Deuxième question : De l'établissement d'une pharmacopée universelle. Rapporteur : M. GILLE, professeur à l'École vétérinaire de Cureghem.

RÈGLEMENT.

ARTICLE 1er. Le Congrès médical international de 1875 s'ouvrira, à

Bruxelles, *le 19 septembre* à midi, sous les auspices du Gouvernement, dans la grande salle des Académies, au Musée.

Art. 2. Ce Congrès, exclusivement scientifique, durera une semaine.

Art. 3. Ce Congrès se composera des membres du corps médical, étrangers et nationaux, qui auront envoyé leur adhésion au Comité. Ils auront seuls droit de prendre part aux discussions.

Les membres du Congrès ne seront tenus à aucune rétribution. Ils auront seulement à verser une somme de 12 fr. 50 c., en échange de laquelle ils recevront un exemplaire du *Compte-rendu des travaux de la session*. Cette somme sera versée : par MM. les adhérents, en même temps qu'ils enverront leur adhésion ; par les participants, au moment où ils retireront leur carte.

Les adhésions seront reçues à partir du 1er juillet prochain.

Les inscriptions et la distribution des cartes se feront : le 18 septembre, de *midi à cinq heures*, et le 19, de *neuf heures du matin à midi*, dans les locaux de l'Académie, au Musée.

Art. 4. Les travaux du Congrès se répartiront en huit sections. (Voir le programme.)

Art. 5. Au moment où ils retireront leur carte, MM. les membres se feront inscrire dans la section à laquelle ils désireront appartenir. Un même membre pourra se faire inscrire dans plusieurs sections. Le Comité constituera les bureaux *provisoires* des sections (un président et deux secrétaires). Les sections éliront leurs bureaux *définitifs* (un président, deux vice-présidents, deux secrétaires).

Art. 6. Le Congrès se réunira deux fois par jour : le matin, pour les travaux des sections, l'après-midi, pour ceux de l'assemblée générale.

Art. 7. Des rapporteurs, désignés d'avance par le Comité, feront aux sections l'exposé des questions qui leur auront été départies. Cet exposé se terminera par des conclusions provisoires, que les sections examineront dans l'ordre adopté par les rapports.

Ce travail terminé, elles disposeront de leur temps pour recevoir les communications ressortissant à la spécialité de chacune d'elles et étrangères au programme.

Les conclusions votées par les sections seront communiquées à l'Assemblée générale par des rapporteurs désignés par elles.

Art. 8. Les séances de l'Assemblée générale seront consacrées :

1° A des conférences sur des questions d'intérêt médical général ne figurant pas au programme ;

2° A la lecture des rapports des sections, et, le cas échéant, à leur discussion.

Art. 9. Les membres qui désireront faire une communication sur un sujet étranger aux questions du programme devront en donner

connaissance au Comité, un mois au moins avant l'ouverture du Congrès. Le Comité décidera de l'opportunité des communications et de l'ordre suivant lequel elles seront faites.

Le temps consacré à chaque orateur sera limité à un maximum de 20 minutes. Cette disposition n'est pas applicable aux rapporteurs.

Art. 10. A la première séance, le Congrès nommera son bureau définitif, qui se composera d'un président, de deux vice-présidents effectifs, d'un nombre indéterminé de vice-présidents honoraires, d'un secrétaire général et de deux secrétaires des séances.

Art. 11. Tout les travaux lus au Congrès, soit dans les sections, soit devant l'Assemblée générale, seront déposés sur le bureau. Le Comité d'organisation, qui reprendra ses fonctions après la session pour procéder à la publication des actes du Congrès, décidera de l'insertion partielle ou totale, ou de la non-insertion de chacun d'eux dans le Compte-rendu.

Art. 12. Bien que la langue française soit celle dans laquelle seront conduites les séances, les membres seront également admis à s'exprimer en d'autres langues. Dans ce cas, si le désir en est exprimé, le sens de leurs paroles sera traduit sommairement par l'un des membres présents à la réunion.

Art. 13. Le président dirige les séances et les débats, suivant le mode adopté dans les assemblées délibérantes en général. Il arrête les ordres du jour en se concertant avec le bureau.

Art. 14. Les élèves en médecine recevront des cartes d'entrée, mais ne pourront être admis à prendre la parole.

Le Comité, Président : M. Vleminckx, président à l'Académie de médecine. *Membres :* M. Deroubaix, vice-président; M. Bellefroid, ex-vice-président ; M. Crocq, ex-vice-président. *Secrétaire général :* M. Warlomont, membre titulaire de l'Académie de médecine.

INDEX BIBLIOGRAPHIQUE.

THÈSES DE DOCTORAT.

Contribution à l'étude symptomatique et diagnostique de l'hémorrhagie cérébrale.

Par M. Barion.

Conclusions.—L'affaiblissement général de l'appareil locomoteur est le symptôme qui domine dans l'hémorrhagie cérébelleuse. — L'hémiplégie est relativement rare; lorsqu'elle existe, elle est tantôt croisée, tantôt directe. — La paralysie faciale est exceptionnelle ; elle intéresse l'orbiculaire des paupières et siége du côté de la lésion; elle reconnaît pour cause la compression de la septième paire au niveau de son point d'émergence.—La langue présente un certain degré d'asthé-

nie qui se traduit par de la paresse dans les mouvements, sans déviation. — Le strabisme, non plus que la paralysie faciale, ne s'observe pas en tant que symptôme d'origine cérébelleuse; dans un cas où il a été noté, il s'agissait de la compression de l'un des nerfs moteurs de l'œil. — La déviation conjuguée des yeux a été signalée, et, dans ce cas, elle s'effectue toujours du côté opposé à la lésion, comme pour les autres parties de l'isthme de l'encéphale.— Les pupilles sont quelquefois dilatées, le plus souvent contractées, tantôt réagissant sous l'influence de la lumière, tantôt insensibles. — La sensibilité générale n'est pas altérée, même lorsqu'il existe une hémiplégie : c'est à peine si, dans quelques cas rares, on a noté un peu d'anesthésie; l'hyperesthésie serait moins fréquente encore. — Des troubles de la sensibilité spéciale, et principalement du côté de la vue, ont été observés; mais c'est la très-rare exception. — L'intelligence est le plus souvent conservée dans toute son intégrité. — Les vomissements s'observent avec une telle fréquence, qu'ils peuvent être, à bon droit, considérés comme un des meilleurs symptômes de l'hémorrhagie cérébelleuse. (*Gaz. des hôp.*).

Dedôme (Paul). Etude sur la névrite optique, in-8° de 52 pages.

Guilhem (Auguste). Etude sur la thrombose du tronc basilaire, in-8° de 48 pages.

Hocquard (Edouard). De la rétinite pigmentaire, étude clinique, avec quinze observations nouvelles et quatre figures en chromo-lithographie, in-8° de 96 pages. Chez G. Masson.

Humblot. Du choix de la méthode dans l'opération de la cataracte, 109 pages.

Weil. Essai sur la détermination clinique de l'astigmatisme.

Trochu (Célestin). Des tubercules de la choroïde, in-8° de 36 pages, avec planches.

Delaroche. De la blépharoptose, de ses causes, de son traitement, 44 pages.

N. Raynaud. Vitiligo et goître exophthalmique, 42 pages.

Lauzet (Désiré). Des sinus frontaux et de leur inflammation catarrhale, 50 pages.

Massie. Des déplacements du cristallin sous la conjonctive, 56 pages. Chez Delahaye.

Bounel. Des accidents inflammatoires consécutifs à l'opération de la cataracte.

Calderon. Des irido-choroïdites, 151 pages, avec figures. Chez Baillière et fils.

Hecquin. De l'atrophie traumatique de la papille.

Piermi. Du corps vitré après son prolapsus et son issue. 50 pages.

Le Rédacteur en chef, Gérant : GALEZOWSKI.

Paris. A. Parent, imprimeur de la Faculté de Médecine, rue M'-le-Prince, 31.

La rédaction se fait un plaisir d'informer ses lecteurs qu'elle vient de s'adjoindre deux nouveaux collaborateurs : MM. les Drs Boggs et Hache. La notoriété scientifique que s'est acquise M. le Dr Boggs pour ses nombreuses publications et ses correspondances aux journaux anglais nous permet une ample moisson dans les publications étrangères pour tout ce qui concerne l'ophthalmologie. Le Dr Hache, que nos lecteurs connaissent déjà, se chargera des études micrographiques.

RECUEIL

D'OPHTHALMOLOGIE

Octobre 1875.

CLINIQUE DU PROFESSEUR RICHET A L'HOTEL-DIEU.

RÉCIDIVE DU SARCOME MÉLANIQUE DE L'OEIL. — OPÉRATION. — GUÉRISON.

Observation recueillie par M. DUSAUSSAY, interne du service.

Ch... Amand, 59 ans, carrier, entre en juillet 1875, salle Sainte-Marthe, n° 7, dans le service de M. le professeur Richet.

Dans les premiers jours du mois d'août 1874, M. Le Dentu. faisant le service de la clinique chirurgicale de l'Hôtel-Dieu, enlève sur cet homme un sarcome mélanique de l'œil gauche. L'histoire de ce malade et les détails de l'opération se trouvent consignés fort au long dans une clinique faite par M. Le Dentu, le 12 août, et publiée dans ce journal même (numéro d'octobre 1874). Sans vouloir reproduire ici tous ces détails, je ne crois cependant pas inutile de rappeler les principaux d'entre eux, pour l'intelligence de ce qui va suivre.

A ce moment on trouvait, dans l'orbite gauche, une tumeur ayant le volume d'un œuf de poule, développée dans le globe oculaire, et obéissant aux muscles périoculaires. L'état général était excellent, et rien ne pouvait faire supposer un commencement de généralisation.

Le malade faisait remonter le début de cette tumeur à l'an-

née 1847. M. Le Dentu supposa, vu la très-longue durée, que d'abord il n'y ait eu là qu'une affection inflammatoire simple, qui avait été le point de départ, mais plus tard seulement de la maladie actuelle.

Quoi qu'il en soit, l'ablation était indiquée; elle fut pratiquée sans difficulté, et, détail important au point de vue du pronostic, le nerf optique fut trouvé complètement atrophié.

L'examen histologique de la tumeur confirma le diagnostic porté avant l'opération, et montra qu'il s'agissait là d'un sarcome mélanique ayant dépassé la période glaucomateuse.

M. Le Dentu, tout en considérant comme favorable l'atrophie du nerf optique, ajoutait : « Nous ne devons cependant pas oublier que le sarcome, en quelque région qu'il se soit développé, récidive non-seulement par répullulation après une ablation incomplète, mais aussi par survivance, après les opérations les plus complètes, de la prédisposition morbide localisée dans un point quelconque de l'organisme. »

Nous allons voir combien cette réserve était justifiée. Les suites de l'opération furent des plus simples, et au bout de peu de temps le malade quittait l'hôpital complètement guéri. Mais, dès la fin d'octobre, ou le commencement de novembre, notre malade s'aperçut qu'il se formait de nouveau une grosseur du côté de la voûte de l'orbite, en arrière de la paupière supérieure. Cette tumeur augmenta assez rapidement de volume, repoussant en avant la paupière supérieure. En même temps le malade éprouva des douleurs qui, peu vives d'abord, et limitées à la région périorbitaire, devinrent ensuite très-vives et s'étendirent à toute la moitié gauche de la tête.

Très-inquiet de cet état de choses, le malade se décida à revenir consulter. Voici dans quelle situation il se trouva en entrant à l'hôpital. Et d'abord les douleurs sont très-vives, elles sont continues, avec exacerbations se produisant surtout le soir, et assez violentes pour rendre le sommeil à peu près nul. Du côté de l'orbite on constate les particularités suivantes : la paupière supérieure est soulevée par une tumeur qui existe dans toute son étendue, mais qui est beaucoup plus apparente dans sa moitié externe. Dans ce point on constate la présence

de plusieurs bosselures inégales. La tumeur descend assez bas dans l'orbite; cependant on peut encore introduire le doigt entre sa face inférieure et le plancher de l'orbite; on constate de cette façon que toute la voûte est recouverte et envahie par la production. Le toucher permet encore de reconnaître que la tumeur est dure dans tous les points accessibles, rénitente, élastique; elle est douée d'une certaine mobilité, à vrai dire peu étendue.

La paupière supérieure est rouge dans sa moitié externe; elle est mobile sur la tumeur sous-jacente presque partout, excepté toutefois vers sa base, au-dessous du sourcil. Enfin, il existe une anesthésie complète de toute la moitié gauche du front.

L'état général est excellent. Le malade est vigoureux, il mange bien et ne se plaint que des douleurs qui deviennent chaque jour plus violentes.

Bien que le diagnostic ne soit pas douteux, on laisse le malade pendant quelque temps sans lui rien faire, et l'on constate que la tumeur augmente rapidement de volume, et qu'elle présente de plus une certaine tendance au ramollissement. En présence de cette marche, et sur les instances réitérées du malade, M. Richet pratiqua l'ablation de la tumeur le 13 février.

Voici les détails de l'opération :

Une incision légèrement courbe est faite à la base de la paupière supérieure, parallèlement au rebord orbitaire. Arrivé sur celui-ci, on incise le périoste, et, à l'aide d'une spatule, on le décolle dans toute l'étendue de la voûte orbitaire. Puis on achève, avec quelques coups de ciseaux, l'énucléation totale de la tumeur, que l'on enlève avec toute la paupière supérieure. Consécutivement on enlève deux lambeaux, l'un à la partie externe, l'autre à la partie interne, bien que ces lambeaux ne paraissent pas très-malades à l'œil nu. Il faut ajouter que la paroi interne avait été défoncée par la tumeur que l'on a dû la poursuivre jusque dans la fosse nasale gauche.

Une particularité intéressante, constatée après l'énucléation, a été la déformation produite par la tumeur sur la voûte orbitaire. Celle-ci est partagée, d'avant en arrière, en trois parties

distinctes, par deux crêtes transversales assez saillantes. On a pour ainsi dire trois nids de pigeon, dans lesquels le sarcome avait fourni des prolongements. Cette disposition particulière a même rendu le décollement du périoste un peu plus pénible.

L'orbite, une fois débarrassée de tous les points suspects, est recouverte dans toute son étendue d'une couche de pâte au chlorure de zinc, et l'on achève le pansement avec de la charpie maintenue par une bande.

La tumeur enlevée a le volume d'un petit œuf de poule ; elle est irrégulièrement ovoïde ; sa surface présente une série de dépressions et de saillies inégales; elle est dure partout, peut-être un peu moins en certains points, sans toutefois qu'on trouve du foyer de ramollissement. A la coupe on voit qu'elle est formée de deux parties qui tranchent par leur coloration. Ce sont d'abord des îlots plus ou moins volumineux de coloration jaunâtre. Autour de ces îlots, et, les circonscrivant, on trouve des faisceaux blanc grisâtre, épais et plus résistants que le reste de la tumeur. A la partie postérieure et supérieure seulement on trouve un point, du volume d'une lentille, de coloration noire. Le microscope démontre que la tumeur est formée en entier d'éléments sarcomateux, et qu'on ne trouve de fragment que dans le seul point que nous venons de noter. Quant aux débris enlevés à la fin de l'opération, celui-là seul qui a été enlevé au fond et en dehors, contient des éléments morbides.

Les suites de l'opération ont été des plus simples. Pendant la première journée, l'application du caustique détermina des douleurs assez vives. Mais, dès le lendemain, le malade souffrait beaucoup moins qu'avant l'opération. De plus, il n'y a pas eu de réaction locale : aucune rougeur, aucun gonflement des bords de la plaie. Au bout de trois à quatre jours, le caustique étant complètement tombé, on trouva l'orbite entièrement asséchée, recouvert, dans tous ses points, d'une eschare sèche et noirâtre.

La température, prise pendant un certain temps, fit reconnaître qu'à aucun moment il n'y eut de fièvre. Le malade recouvra rapidement le sommeil, continua à bien manger, et commença à se lever au bout de quelques jours.

Vers le 10 mars, les eschares se détachent successivement et laissent à leur place une surface rosée déjà recouverte de bourgeons charnus de bonne nature. Aucun point de l'orbite ne peut laisser supposer qu'il se reproduise du tissu morbide. Aucun accident ne s'est produit; le malade est parfaitement bien.

Le 27 mars, la cavité orbitaire est déjà en partie comblée par les bourgeons charnus, et la cicatrisation commence sur toute la périphérie. Le sourcil en haut, la paupière inférieure en bas, par suite de cette cicatrisation, sont attirés vers la profondeur. La plaie, qui reste encore vive, a très-bon aspect; elle fournit un pus de bonne nature.

Le malade, dont la santé est toujours excellente, demande à retourner dans son pays. On lui signe sa pancarte le 27 mars 1875.

CLINIQUE DE M. RICHET, A L'HOTEL-DIEU.

SARCOME ANGIOLITIQUE DU NERF OPTIQUE GAUCHE. — ABLATION. — MÉNINGITE DE LA CONVEXITÉ. — CONTRACTURE. — MORT.

Par M. DUSAUSSAY, interne (1).

V..., Louis, 50 ans, charretier, est entré le 18 février 1875 dans le service de M. le professeur Richet, Salle Sainte-Marthe, n° 33. Cet homme est vigoureusement constitué; il a toujours joui d'une santé excellente, et n'a jamais eu d'affection vénérienne.

Il y a dix-huit ans, il s'aperçut tout d'un coup qu'il ne voyait pas de l'œil gauche. C'est, raconte-t-il, à la suite de l'extirpation d'une molaire du même côté qu'il constata cette perte de la vision, qui a été absolue depuis ce moment jusqu'à aujourd'hui. Du reste aucun autre symptôme; le malade ne souffrait pas; l'œil paraissait aussi sain que le droit.

Il n'existait qu'un léger larmoiement qui gênait le malade

(1) Extrait du *Progrès médical*, 1875.

toutes les fois qu'il s'exposait à un air un peu vif. Cet état persista, sans changement appréciable, pendant douze ans. Puis, il y a six ans, à l'occasion d'un coup qu'il reçoit sur l'œil gauche, le malade s'aperçoit que cet œil fait une saillie plus grande que le droit. Depuis six ans, cette projection en avant a été graduellement en augmentant, lente d'abord, plus rapide depuis six mois.

Depuis quelques années le malade ressent dans le côté gauche de la tête des douleurs revenant surtout la nuit, du reste peu régulières et surtout peu vives, si bien qu'il s'en plaint beaucoup moins que de la gêne causée par le contact de l'air sur son œil que les paupières ne peuvent plus recouvrir complètement. — Voici quel est l'état au moment de l'entrée.

Ce qui frappe tout d'abord, c'est une exophthalmie considérable. Les paupières sont repoussées en avant, écartées l'une de l'autre au point que le globe oculaire presque tout entier fait saillie entre elles. Lorsque le malade contracte son orbiculaire, les paupières se rapprochent un peu, mais laissent encore à découvert toute la cornée, et 2 ou 3 millimètres de sclérotique en haut et en bas. L'examen de l'œil lui-même donne les résultats suivants : la sclérotique n'est pas visible; elle est masquée par la conjonctive considérablement épaissie, comme carnifiée, qui forme autour de la cornée un volumineux bourrelet d'un rouge foncé. La surface de cette conjonctive est recouverte d'exulcérations nombreuses. La cornée est transparente, non dépolie, non ulcérée. Les milieux sont sains. L'examen ophthalmoscopique, pratiqué par M. Galezowski, fait reconnaître comme lésion unique une atrophie simple et complète de la papille du nerf optique. Ajoutons que le globe oculaire est projeté presque directement en avant, peut-être un peu en bas et en avant; qu'il est parfaitement mobile. Tous les muscles, les droits et les obliques ont conservé leur action. Le malade porte son œil en bas, en haut, en dedans, en dehors sans difficulté; seulement ces mouvements sont un peu moins étendus qu'à l'état normal.

L'examen direct de l'orbite par la palpation fournit les renseignements suivants : 1° Le globe de l'œil a son volume nor-

mal ; 2° le doigt introduit entre le rebord orbitaire supérieur, et l'œil arrive profondément à la partie interne de l'orbite, sur une tumeur que l'on ne sent plus dès que l'on ramène le doigt en dehors. La même manœuvre, pratiquée en passant au-dessous de l'œil, donne des résultats presque nuls ; cependant on croit retrouver également en dedans la tumeur sentie en haut ; du reste, cette examen est pénible pour le malade et donne des notions peu nettes. Tout ce qu'on peut dire c'est qu'il existe au fond de l'orbite dans la portion supéro-interne, une tumeur qui paraît assez régulièrement arrondie et qui est dure. Dans tous les autres points, l'orbite est parfaitement libre. Il n'existe aucune paralysie du nerf frontal.

Il est difficile de savoir si la sécrétion lacrymale persiste. Il n'y a pas de larmoiement, la conjonctive est sèche, mais la cornée est humide. La narine gauche est libre ; pas de sensation de sécheresse de ce côté.

Enfin, on ne note aucun trouble des fonctions cérébrales. A part les douleurs déjà notées, on n'a rien observé. A aucun moment il n'y a eu de troubles de l'intelligence, du sentiment ou du mouvement.

Bien que rien n'autorise à admettre l'existence de la syphilis, on soumet le malade, comme pierre de touche, au traitement mixte (1 cuillerée sirop de Gibert et iodure de potassium 1 gr.). Ce traitement, continué pendant quinze jours, ne donnant aucun résultat, et le malade demandant à être débarrassé de sa tumeur, on pratique l'opération le 6 mars.

Après avoir séparé les paupières en dehors pour donner du jour et avoir coupé avec des ciseaux la conjonctive sur la paupière supérieure, on décolle les parties molles de l'orbite, en rasant le périoste qu'on laisse en place. On arrive sur la tumeur que l'on décolle également sans difficulté ; on sectionne le nerf optique et on achève la séparation de la masse entière. On enlève la glande lacrymale qui au premier abord paraît n'être qu'un prolongement de la tumeur principale. On bourre l'orbite de charpie et on fait un pansement compressif pour arrêter l'écoulement du sang.

Le 6 et le 7, aucune réaction ; état général excellent, seule-

ment, à cause d'une certaine tendance au suintement sanguin' on ne change le pansement que le 8 au matin. La plaie orbi taire a très-bon aspect.

9 *mars*. Hier soir vers neuf heures, sans cause appréciable, le malade est pris de délire avec agitation extrême. Cet état persiste toute la nuit sans rien autre. Ce matin, la plaie a bon aspect; il n'existe aucune trace d'érysipèle, aucun engorgement ganglionnaire. Pas de vomissements depuis le début. Constipation. Déglutition difficile. Respiration inégale, suspirieuse, ralentie (8 à 12 par minutes). Pouls régulier. Rien au cœur ni dans les poumons. L'intelligence est très-obtuse, cependant le malade paraît comprendre encore les questions qu'on lui adresse.

Motilité. Paralysie du bras droit. Quand on soulève ce membre et qu'on l'abandonne, il retombe inerte. Pour le déplacer, le malade le saisit de la main gauche. Les fléchisseurs de l'avant-bras sur le bras et ceux des doigts sont notablement contracturés, L'avant-bras est demi-fléchi et est ramené avec difficulté dans l'extension; les doigts sont fortement fléchis dans la paume de la main.

Il existe une paralysie incomplète de la jambe droite, mais sans contracture. Les mouvements de ce membre sont presque nuls. Pas de paralysie faciale. La pupille droite, contractile, modérément dilatée. A gauche, ni paralysie ni contracture.

Sensibilité très-obtuse sur tout le corps. On peut piquer le malade, le pincer fortement aux bras, aux jambes sans provo quer la plus légère contraction de la face, sans que le malade essaie de se soustraire à la sensation douloureuse. Matin : P. 120; T. 39°,3. — Soir : P. 120; T. 40°,3, — 15 sangsues; Emétique en lavage.

Le 10. Le malade a eu des selles abondantes à la suite de l'émétique. Il a été moins agité cette nuit. Ce matin, le coma est un peu moins profond, mais le malade ne répond toujours à aucune question. Même état des deux membres droits : toutefois le malade soutient, pendant quelques secondes, son bras droit en l'air quand on le lui demande, mais il ne peut le lever lui-même. Rien autre du côté de la motilité. Pupilles régulières.

Pouls régulier. Respiration inégale (12 à 16). Urine involontairement depuis le début. Le soir, agitation plus vive. M. P. 108; T. 40°,1. — Soir : P. 100; T. 39°,7. Glace sur la tête.

Le 11. Même somnolence, même paralysie avec contracture du bras droit, même paralysie flasque de la jambe droite. Rien à la face, rien du côté gauche. L'anesthésie est un peu moindre. Quand on pince le malade, son visage exprime la douleur. Si on pince la jambe droite ou la jambe gauche, le malade retire sa jambe gauche, mais la droite ne bouge pas. Pas de vomissements. — Constipation. — Incontinence d'urine. Respiration régulière (20). Matin P. 76; T. 38°,5. — Soir : 96; T. 39°,81; cinq sangsues.

Le 12. Coma presque toujours absolu. Pas d'agitation. La contracture du bras droit occupe ce matin les fléchisseurs et les extenseurs. L'avant-bras est demi-fléchi; on ne peut ni l'étendre ni le fléchir davantage. Même état de la jambe droite. Toujours rien à gauche. Pendant l'inspiration, la joue droite est attirée entre les dents; elle est projetée au dehors pendant l'expiration. Rien du côté des paupières ni de l'œil à droite. Rien du côté gauche de la face. Toujours grande difficulté pour avaler. Respiration régulière (24). Pouls régulier. Pas de vomissement. — Constipation. Matin : P. 104; T. 39°,1. — Soir : P. 116; T. 40°. Huile de ricin, 20 gr.

Le 13. Coma profond. Même état du côté droit. Le bras gauche est agité de petits mouvements convulsifs. La joue droite reste immobile pendant la respiration Le nez est fortement tiré à gauche ainsi que la commissure labiale du même côté. Respiration inégale (56). Pouls petit, régulier.

La plaie ne présente et n'a jamais présenté rien de particulier. Matin : P. 104; T. 39°,1. — Mort à 3 heures de l'après-midi.

Autopsie le 15 mars, 40 heures après la mort.

Cavité orbitaire. Elle est en partie remplie par du pus et des lambeaux noirâtres de tissu cellulo-adipeux. Il ne paraît rester aucun débris de la tumeur.

Méninges. La dure-mère une fois enlevée, on trouve à la surface convexe des deux hémisphères, à droite et à gauche, un exsudat purulent d'un jaune verdâtre qui forme une couche

presque non interrompue. Cet exsudat est loin d'être aussi épais en tous les points. Presque nul sur la partie occipitale du cerveau, il est également peu marqué au niveau des lobes frontaux. Il est au contraire très-épais au niveau de cette partie de la convexité qui est en rapport avec les pariétaux. Et encore, dans cette région, il faut distinguer deux zones : à la partie tout à fait externe l'exsudat est moins épais qu'à la partie supérieure, vers la grande scissure inter-hémisphérique. Là, en effet, l'exsudat acquiert plusieurs millimètres d'épaisseur; il est plus dense que partout ailleurs. — Ajoutons que cet exsudat est à peu près égal à droite et à gauche. Des deux côtés, il pénètre dans la scissure inter-hémisphérique : seulement il descend un peu moins bas à gauche qu'à droite; de ce côté cependant il n'arrive pas jusqu'au corps calleux. Une fois cette couche purulente enlevée, on trouve les méninges dépolies, opaques, notablement épaissies, très-congestionnées; et cette congestion, quoique générale, est bien plus prononcée là où les fausses membranes sont le plus épaisses. A la base, les méninges ne présentent d'autre lésion qu'un certain degré de congestion.

Cerveau. Pas de ramollissement appréciable. Aucune lésion dans l'épaisseur de la masse cérébrale.

Nerf optique gauche. 1/3 plus mince que le nerf optique droit. De plus, à 5 ou 6 millimètres en avant du chiasma, ce nerf, jusqu'au moment où il pénètre dans le trou optique, est entouré par une petite tumeur située surtout à sa partie supérieure et reposant sur le bord postérieur du plancher de la fosse cérébrale antérieure. Elle a le volume et la forme d'un gros haricot. Elle présente une sorte de hile tourné en bas et embrassant le nerf, tandis que le bord opposé est tourné en haut et répond à la face inférieure de la corne frontale dans laquelle il se creuse une sorte de loge. Au fond de la dépression, on trouve l'olfactif gauche aplati et dissocié. La tumeur est d'un gris rosé avec quelques points ecchymotiques. A l'œil nu, elle paraît très-vasculaire. Sa surface est mamelonnée, sa consistance est médiocre. *Nerf optique droit*, sain.

Os de la base du crâne. Résorption du tissu compact de plusieurs os de la base du crâne.

1° Frontal gauche. Il existe à peine de tissu osseux à la partie qui forme la voûte de l'orbite. Sur le frontal droit la couche osseuse est à peine plus épaisse.

2° La face supérieure des deux rochers est tellement mince qu'elle est transparente et qu'une pince pénètre avec la plus grande facilité dans l'oreille moyenne de laquelle on retire les osselets de l'ouïe.

Tumeur orbitaire. La tumeur de l'orbite enlevée le 6 mars a le volume d'un gros marron ; elle a une forme assez irrégulière, mamelonnée. A la coupe, elle offre une consistance assez grande ; elle est d'un blanc grisâtre, avec des points manifestement en régression graisseuse. Le nerf optique traverse la tumeur. En avant et en arrière, il est réduit à un cordon d'aspect fibreux, et il est impossible de le retrouver dans l'intérieur de la tumeur.

Examen microscopique. L'examen des différentes tumeurs a été fait par notre excellent ami Longuet, qui a bien voulu nous en donner la description qu'on va lire. Les préparations ont été soumises à M. Ranvier, qui a confirmé le diagnostic anatomique : sarcome angiolitique.

A l'état frais on obtient par le raclage une sorte de matière blanchâtre qui, examinée dans une goutte d'eau jaunie par l'acide picrique, présente la composition suivante : Noyaux de cellules en grand nombre, ovalaires, à deux ou trois nucléoles brillants. — Cellules fusiformes ou aplaties de sarcome mou. — Quelques faisceaux isolés de tissu conjonctif. — Et enfin, un grand nombre de petits corps arrondis, ayant une grande ressemblance avec les globes épidermiques, mais en différant par leur structure. Ils sont, en effet, composés d'un noyau homogène, de nature calcaire, entourée d'une ou de plusieurs couches de cellules plates, semblables à celles du sarcome proprement dit.

La tumeur étant durcie dans l'alcool, des coupes en sont faites qui sont traitées par le picro-carminate et montées dans la glycérine. Sur de telles préparations, il est facile de voir que le tissu est constitué par un sarcome, mais d'une variété particulière. En effet, on trouve au milieu des amas cellulaires un

assez grand nombre de travées conjonctives mélangées de vaisseaux sanguins jeunes. De ces vaisseaux part un nombre relativement considérable de petits bourgeons terminés par des corps arrondis décrits plus haut. En différents points, les corps arrondis calcaires sont accolés à la paroi vasculaire; par endroits, on trouve de gros amas calcaires libres semblables au sable cérébral des plexus choroïdes. Le diagnostic anatomique est : sarcome angiolitique ou psammome de Virchow. Ce genre de tumeur, se rencontrant exlusivement dans l'appareil nerveux cérébro-spinal, s'est probablement développé, dans le cas actuel, aux dépens du nerf optique qui, lui, avait subi toutes les transformations d'une sclérose nerveuse complète avec atrophie.

La portion de la tumeur trouvée à l'autopsie dans le crâne, présente la même structure anatomique que celle décrite précédemment. Cependant il est extrêmement remarquable de voir combien plus nombreux sont les grains calcaires dans cette partie. Leur volume est aussi plus considérable.

Un rapport évident du nombre des grains calcaires existe avec la quantité des vaisseaux de la tumeur. Ces derniers, qui naissent manifestement de l'enveloppe du nerf optique très-amincie à ce niveau, sont tous de nouvelle formation, et cependant les gros troncs sont entourés d'une gaîne lymphatique remplie de leucocytes. En général ces vaisseaux sont vides, ou plutôt on ne trouve pas de globules rouges dans leur cavité.

M. Longuet fait remarquer que la méningite est plus prononcée au niveau des circonvolutions pariétales gauches. Cette particularité, rapprochée de la contracture du membre inférieur, est importante à noter, parce qu'elle vient confirmer les résultats des recherches actuelles sur les centres cérébraux moteurs. M. Périer fait observer que si l'on avait constaté de l'anosmie, on se serait probablement abstenu d'opérer.

DES

LOCALISATIONS DANS LES MALADIES CEREBRALES

Par M. le professeur CHARCOT,
Résumé par BOURNEVILLE (1).

HÉMIOPIE LATÉRALE ET AMBLYOPIE CROISÉE.

Messieurs,

Quelques détails relativement au symptôme *hémiopie* et la cause anatomique présumée de son développement, doivent ici trouver leur place.

Vous savez comment l'existence, tant de fois constatée dans la clinique, de ce singulier phénomène, a depuis longtemps suggéré une hypothèse anatomique, d'après laquelle, chez l'homme, les nerfs optiques subiraient dans le chiasma non pas un entrecroisement complet, mais bien ce qu'on appelle la *semi-décussation*. Cette hypothèse date de loin. On l'attribue généralement à Wollaston, mais la réalité est que Newton l'avait déjà émise, dès 1704, dans son Traité d'optique et qu'en 1723, Vater l'avait à son tour invoquée pour expliquer trois cas d'hémiopie qu'il avait observés (2). Je vous rappellerai en quoi elle consiste.

Parmi les tubes nerveux qui composent les bandelettes et les nerfs optiques, il y avait, comme il a été dit, à distinguer ceux qui s'entrecroisent dans le chiasma et ceux qui n'y subissent pas l'entrecroisement. Ces derniers (voyez *Fig. 2 a', b*) c'est-à-dire les tubes nerveux non entrecroisés occuperaient le côté externe dans la bandelette, dans le chiasma, puis enfin dans le nerf optique et dans la rétine; tandis que, dans tous ces points, les faisceaux qui s'entrecroisent (*b', a*) occuperaient le côté interne. Il résulte de cette disposition que les faisceaux

(1) Extrait du *Progrès médical*.
(2) Knapp. — *Archiv. of Scientific Medecine*, New-York, 1872.

non entrecroisés de la bandelette gauche seraient affectés, par exemple, à la moitié gauche de la rétine de l'œil gauche, tandis que les faisceaux entrecroisés de la même bandelette fourniraient à la moitié gauche de l'œil droit ; la distribution des faisceaux de la bandelette optique droite s'opérant, bien entendu, d'après le même principe, mais en sens inverse.

En d'autres termes les faisceaux qui composent la bandelette optique du côté gauche seraient destinés à la moitié gauche (G G) de chaque rétine, et l'inverse aurait lieu (D D) pour les faisceaux nerveux provenant de la bandelette optique du côté droit.

Il ne faut pas oublier que cet arrangement des fibres nerveuses optiques est anatomiquement parlant, tout hypothétique. Si, en effet, plusieurs auteurs, entre autres Hannover (3), Longet, Cruveilhier, Henle (4) et tout récemment encore M. Gudden (5) ont cru pouvoir lui prêter l'appui de preuves anatomiques, il en est d'autres, tels que MM. Biesiadecki (6), E. Mandelstamm (7) et Michel (8) qui, contradictoirement, et faisant appel à des arguments du même ordre, ont essayé de démontrer que les fibres nerveuses des nerfs optiques subissent dans le chiasma, même chez l'homme, un entrecroisement complet. On peut dire qu'en somme, à l'heure qu'il est, la question est loin d'être résolue.

On ne saurait donc voir, je le répète, dans la *semi-décussation*, qu'une hypothèse ; mais c'est une hypothèse qui, incon-

---

(3) Hannover. — « *Das Aage* » *Beiträge zur Anatomie, Physiologie und Pathologie dieses Organs*, Leipzig, 1872.

(4) Henle. — *Nervenlehre. Ueber die Kreutzung im Chiasma nervorum opticorum.*

(5) Gudden. *Archiv. für Ophthalmologie.* 1874, t. XX, 2e abth.

(6) Biesiadecki. — « *Ueber das chiama nervorum opticorum des Menschen und der Thiere.* » Wiener Setzber. d. math. naturwiss. Classe. B. d. 42. Jahrg. 1861, p. 86.

(7) E. Mandelstamm. — « *Ueber Sehnervenkreuzung und Hemiopie.* » (*Archiv. für Ophthalmologie*, t. XVI, 1873, p. 89).

(8) Michel. — *Ueber den Bau des chiasma nervorum opticorum.* — Même recueil, p. 59. Taf. I, fig. 4.

Voir aussi Bastian. *Lancet.* 1874, July 25, p. 112.

testablement, bien mieux que toutes celles qu'on a essayé de lui substituer, rend compte des faits observés dans la clinique. En jetant les yeux sur le schéma que je vous présente, vous reconnaîtrez comment elle peut aisément servir à l'interprétation des divers modes de l'hémiopie (*Fig.* 2).

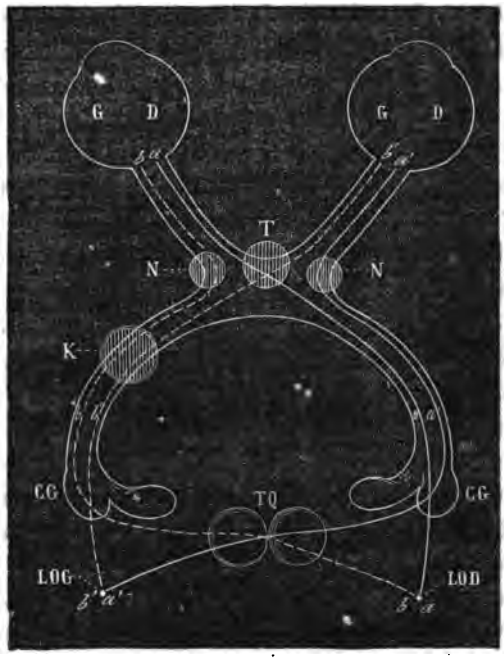

Fig. 2. *Schéma destiné à faire comprendre les phénomènes de l'hémiopie latérale et de l'amblyopie croisée.* — T, Semi-décussation dans le chiasma. — T Q, Décussation en arrière des corps genouillés. — C G, Corps genouillée. — *a'*, *b*, Fibres non entrecroisées dans le chiasma. — *b'*, *a*, Fibres entrecroisées dans le chiasma. — *b'*, *a'*, Fibres provenant de l'œil droit rapprochées en un point de l'hémisphère gauche LOG. — LOD, Hémisphère droit. — K, Lésion de la bandelette optique gauche produisant l'hémiopie latérale droite. — LOG Une lésion en ce point produirait l'amblyopie croisée droite. — T, Lésion produisant l'hémiopie temporale. — N, N, Lésion produisant l'hémiopie nasale.

Occupons-nous d'abord de l'*hémiopie homologue unilatérale*, la seule qui, d'après les auteurs, pourrait se produire comme conséquence directe d'une lésion en foyer intra-cérébrale. Il est

clair que, d'après la théorie, une lésion siégeant au point K, de manière à interrompre dans leur trajet les faisceaux de la bandelette optique gauche (*b b'*), ceux qui s'entrecroisent dans le chiasma (*b'*) et ceux qui ne s'y entrecroisent pas (*b*) aura pour effet d'affecter la moitié gauche de chaque rétine (G G), ou en d'autres termes soit d'obnubiler, soit de supprimer complétement toute l'étendue du champ visuel du côté droit (hémiopie latérale droite). L'*hémiopie latérale gauche* surviendrait au contraire, à la suite d'une lésion affectant de la même façon la bandelette optique du côté droit.

Ainsi parle la théorie, et de fait, nombreux sont les exemples qui démontrent qu'en réalité l'hémiopie latérale est la conséquence d'une lésion portant son action sur l'une des bandelettes optiques (1). L'effet restera le même, quel que soit le siége occupé par la lésion sur la bandelette, depuis l'origine de celle-ci dans les corps genouillés, jusqu'à sa terminaison dans le chiasma. L'hémiopie latérale devra se produire d'ailleurs non-seulement par le fait d'une lésion propre à la bandelette elle-même, mais aussi, à titre de voisinage, en conséquence de lésions — hémorrhagies ou tumeurs — développées dans les parties qui sont en rapport plus ou moins immédiat avec ce tractus ; telles que, par exemple, l'étage inférieur du pédoncule cérébral *(pes)* ou encore pulvimar.

Les autres modes de l'hémiopie ne sont pas d'une interprétation plus difficile. Une lésion, une tumeur par exemple, située en T, c'est-à-dire sur la partie médiane du chiasma, de façon à intéresser seulement les fibres optiques entrecroisées, *(a, b')* devra paralyser la moitié gauche (G), de la rétine de l'œil droit ainsi que la moitié droite (D) de la rétine de l'œil gauche et déterminer par conséquent, ce qu'on appelle l'hémiopie temporale. M. Saemisch a pu dans un cas de ce genre annoncer, pendant la vie du malade, que tel était, en effet, le siége de la lésion, et l'autopsie est venue justifier pleinement ses prévisions (2).

---

(1) Voir entre autres le cas de E. Muller dans *Archiv. für Ophthalmolog.* VIII, Bd. 1, S. 100.

(2) Voir aussi E. Muller in *Meissner's Jahresbericht*, 1861. S. 458.

Au contraire, l'hémiopie dite *nasale*, caractérisée par la suppression de la partie médiane du champ visuel se produirait si le cours des fibres directes *a' b*, était seul interrompu, au niveau du chiasma, par exemple, en conséquence de lésions occupant symétriquement de chaque côté, les points N,N. C'est là, on le conçoit, une combinaison qui doit se présenter très-rarement. Il en existe cependant quelques exemples ; un, entre autres, décrit avec soin par M. Knapp (2). Il s'agissait, dans ce cas, d'une compression produite sur les points indiqués par les artères cérébrale antérieure et communiquante postérieure, augmentées de volume et indurées par le fait de l'altération athéromateuse.

Je n'insiste pas plus longuement sur ces formes de l'hémiopie, qui, quand à présent, ne nous intéressent pas directement, et j'en reviens à l'hémiopie latérale. Ce genre de trouble visuel, c'est là un fait qui paraît bien établi, est le résultat obligatoire de la lésion d'une des bandelettes optiques ; est-il également, comme on l'affirme généralement, la conséquence nécessaire d'une lésion qui rencontrerait les fibres nerveuses optiques, au delà des corps genouillés ; (G. G) dans leur trajet profond, intra-cérébral (en L O G, L O D) ? A mon sens, la clinique et l'anatomie pathologique contredisent cette assertion, présentée tout au moins d'une façon trop absolue et je ne puis que répéter ici, ce que je disais tout à l'heure, à ce propos : Je ne crois pas qu'il existe, quant à présent, une seule observation montrant inévitablement l'hémiopie latérale développée en conséquence d'une lésion intra-cérébrale, *en dehors de toute participation des bandelettes optiques*, tandis que les faits existent où une lésion de la partie postérieure de la capsule interne ou du pied de la couronne rayonnante a, en même temps que l'hémianesthésie, déterminé l'amblyopie croisée, trouble visuel bien différent de l'hémiopie.

Cela étant, comment comprendre dans une vue schématique cet effet d'une lésion cérébrale, tout en reconnaissant le fait incontestable de l'hémiopie, conséquence d'une lésion des bandelettes optiques ?

(2) *Archiv. of Scientific and Practical Medicine*, 1873, p. 293.

Pour en arriver là, il suffirait d'apporter au schéma vulgaire de la semi-décussation une modification légère. On admet communément que les fibres nerveuses provenant de l'œil droit et de l'œil gauche qui composent chacune des bandelettes optiques, continuent leur trajet au-delà des corps genouillés, sans nouveau remaniement jusque dans la profondeur de l'hémisphère du côté correspondant, et cette vue s'accorde avec l'idée régnante qu'une lésion des fibres nerveuses optiques, dans leur parcours intra cérébral, équivaut à une lésion de la bandelette optique et produit conséquemment l'hémiopie.

Je propose d'admettre, au contraire, que seuls les faisceaux de la bandelette qui se sont entrecroisés dans le chiasma, *(a b)* effectuent leur trajet profond, tels quels, sans entrecroisement nouveau ; tandis que les faisceaux directs subiraient, eux, au-delà des corps genouillés, avant de pénétrer dans la profondeur de l'hémisphère, (L O G, L O D), sur un point indéterminé de la ligne médiane, peut-être dans les tubercules quadrijumeaux (T Q), un entrecroisement complet. Il résulte de cet arrangement que les faisceaux *b'*,*a'* réunis, par exemple, en un point de l'hémisphère gauche L O G, représentent la totalité des fibres provenant de la rétine de l'œil droit, et que les faisceaux *b*, *a*, représentent la totalité des fibres provenant de l'œil gauche. Le parcours des fibres optiques, d'après cela, en ce qui concerne leur trajet profond, se trouve en quelque sorte ramené au type de l'entrecroisement complet et l'on comprend que dans un appareil ainsi constitué, tandis qu'une lésion de la bandelette optique produit l'hémiopie latérale, au contraire, une lésion située profondément dans l'épaisseur de l'hémisphère produira l'amblyopie croisée.

Je vous apporte cette hypothèse pour ce qu'elle vaut ; elle ne repose, quant à présent, sur aucune donnée anatomique. Elle fournit, quoi qu'il en soit, si je ne me trompe, un moyen facile de se représenter sous une forme très-simple les faits assez complexes révélés par l'observation clinique.

CONTRIBUTION A L'ANATOMIE PATHOLOGIQUE OCULAIRE

—

RECHERCHES SUR UN CAS DE PHLEGMON DE L'ŒIL.

Par le Dr E. Hache.

Mlle C... âgée de 7 ans, est amenée par sa mère à la consultation, le 20 mai 1874. Il y a huit jours, en classe, elle a reçu d'une de ses camarades un coup de plume à la partie externe de l'œil droit. L'instrument a traversé la sclérotique et pénétré dans l'œil. Un phlegmon oculaire s'étant déclaré à la suite de cet accident, M. Galezowski proposa l'énuclation qui fut acceptée et pratiquée le 4 juin 1874.

Immédiatement après l'opération, une coupe horizontale a permis de constater l'état purulent des milieux. L'œil fut ensuite placé dans le liquide de Müller, et je l'eus à examiner en juillet 1875.

Examen macroscopique. — A l'œil nu, la sclérotique et la cornée présentent leur épaisseur et leur aspect normal. Rien ne peut faire soupçonner la position de la blessure. Le globe est rempli par une masse jaunâtre, durcie par le liquide de Müller, limitée en arrière par la rétine décollée et appliquée sur elle, et s'étendant en avant jusqu'à la face postérieure de la cornée. Il n'y a plus de cristallin; l'iris est représenté par une ligne noire transversale située à un millimètre de la cornée. Cette ligne de démarcation, formée par le pigment de l'uvée, n'est point interrompue au centre. La pupille n'existe donc plus. La rétine, unie au nerf optique par un pédicule grêle et court, est décollée dans la moitié postérieure du globe de l'œil. Elle adhère au corps vitré modifié dont elle semble faire partie intégrante. Dans la moitié antérieure au contraire, elle est accolée à la choroïde, à laquelle elle est intimement unie.

En arrière, la choroïde, mise à nu par le décollement rétinien, présente un revêtement épithélial presque complet. Çà

et là, surtout au pourtour de l'entrée du nerf optique, on trouve quelques endroits irrégulièrement pigmentés ou totalement dépourvus de pigment. Dans toute cette région la choroïde ne semble guère épaissie et son adhérence à la sclérotique est normale.

En avant, la choroïde augmente rapidement d'épaisseur et devient irrégulière. La limite entre les deux membranes, nerveuse et vasculaire, n'est point formée par une rangée de cellules pigmentaires, mais par une traînée de granulations de pigment irrégulièrement répandues et manquant presque tout à fait dans quelques points.

En résumé, l'examen à l'œil nu permet de constater les faits suivants : décollement de la rétine; masse dure, puriforme au centre, remplaçant le corps vitré et le cristallin, et s'étendant jusqu'à la cornée; altérations choroïdiennes prononcées surtout en avant.

Après durcissement par la gomme et l'alcool, des coupes pratiquées dans les différentes parties, ont révélé l'existence des lésions suivantes.

Sclérotique et cornée. — Au premier abord la sclérotique ne présente rien de particulier; on ne trouve aucune trace de la blessure. Cependant les coupes faites perpendiculairement à l'axe de l'œil, dans la région externe, montrent que, à 0,006 millimètres du bord cornéen, il existe une interruption de l'enveloppe fibreuse. L'examen permet de constater que, dans un espace de deux à trois millimètres, la structure de la sclérotique est profondément altérée. A ce niveau, les faisceaux conjonctifs brusquement interrompus, sont unis par du tissu embryonnaire au milieu duquel on retrouve quelques débris du tissu sclérotical normal. Cette traînée embryonnaire se continue d'une part avec la choroïde et les milieux de l'œil, et va se perdre, de l'autre côté, dans le tissu sous-conjonctival. Ce dernier, dans les couches profondes qui avoisinent la plaie, est gorgé de cellules embryonnaires, tandis que les couches superficielles présentent tous les caractères du tissu conjonctif œdématié.

La cornée offre peu de choses à noter. Tout ce qui se trouve

en avant de la membrane de Descemet est presque tout à fait normal. Dans quelques points très-rapprochés de cette membrane les lames cornéennes sont écartées par des amas de cellules en voie de prolifération. La membrane anhiste est partout transparente et intacte; la surface postérieure, normalement recouverte par une couche d'épithélium, a presque entièrement perdu ce revêtement et est directement en contact avec un exsudat purulent qui remplit la chambre antérieure.

Iris. — L'iris est plongé au milieu de la masse jaunâtre qui remplit l'intérieur de l'œil. Cette masse n'est point uniquement formée par le corps vitré; car, comme on le verra plus loin, celui-ci s'arrête à la capsule antérieure du cristallin. L'iris, situé immédiatement en avant de la cristalloïde antérieure, contre laquelle il est appliqué, a plus que doublé d'épaisseur. Il est relié à la cornée par un exsudat purulent coagulé par l'action prolongée du liquide de Müller. Sa structure est complètement modifiée. Au lieu d'une membrane musculo-vasculaire, nettement limitée en avant et en arrière par une couche épithéliale, on trouve un tissu formé presque uniquement de jeunes cellules rondes. En avant, la surface dépourvue d'épithélium est inégale, villeuse, composée de cellules allongées, fusiformes, séparées par de nombreux éléments embryonnaires. En arrière, on remarque une grosse traînée pigmentaire, due à la destruction de la couche épithéliale postérieure de l'iris. Ces grains de pigment sont répandus au milieu d'un tissu embryonnaire qui repose directement sur la cristalloïde antérieure, mais sans contracter avec elle aucune adhérence. Sur les coupes, en effet, la face postérieure de l'iris s'éloigne facilement de la cristalloïde et rien ne reste attaché à celle-ci. En avant de cette traînée pigmentaire on voit la coupe de la couche musculeuse de l'iris. La coloration différente que lui donnent les réactifs la fait facilement reconnaître, mais les éléments sont granuleux, et présentent peu les caractères de la cellule musculaire.

Des coupes portant sur toute la moitié antérieure de l'œil permettent de constater facilement l'absence de l'ouverture

pupillaire. Les bords du petit cercle irien sont réunis par une membrane de néo-formation contenant des vaisseaux et parsemée de granulations pigmentaires. Deux points différencient cette néo-membrane du tissu irien : d'abord le pigment est disséminé, et non ramassé en une large traînée; de plus, on n'y retrouve plus la couche musculeuse. Cette dernière en effet se termine brusquement au niveau du bord pupillaire pour reparaître de même à l'autre extrémité de la pupille. Pour le reste, cette membrane se compose identiquement des mêmes éléments que l'iris altéré.

Les vaisseaux capillaires ont disparu; on ne retrouve que les troncs. Peu nombreux même au centre, ceux-ci se montrent surtout vers le grand cercle de l'iris.

Cristallin. Capsule. — Le cristallin n'existe plus. Il ne reste que la capsule antérieure. Cependant l'examen microscopique révèle, tout contre la capsule, l'existence de gros éléments allongés, granuleux et rangés parallèlement les uns aux autres, que l'on ne peut regarder que comme des débris de fibres cristalliniennes. Logés surtout dans les plis que forme la capsule, ces restes de la lentille sont enveloppées de toutes parts par le corps vitré embryonnaire.

En avant, immédiatement derrière l'iris, le corps vitré est limité par une membrane anhiste parfaitement transparente, que l'on reconnaît ne pouvoir appartenir qu'à la capsule cristallinienne. Cette membrane est simple; elle forme des plis nombreux et présente une convexité antérieure. Elle est constituée par la cristalloïde antérieure. En effet, à chaque extrémité de cette membrane, on la trouve pelotonnée et enroulée d'avant en arrière. Ce fait est produit par l'enroulement de la cristalloïde postérieure. On sait qu'à la suite de l'extraction du cristallin la cristalloïde antérieure se pelotonne à la périphérie de façon à faire croire que la capsule postérieure s'est enroulée d'arrière en avant. Ce détail explique parfaitement la disparition du cristallin. Le coup portant en arrière du corps ciliaire, le bec de la plume, a blessé l'enveloppe postérieure de la lentille; de là, résorption presque complète de celle-ci.

En avant la cristalloïde antérieure est en rapport avec l'iris,

sans que ce dernier lui adhère. En arrière le corps vitré s'applique sur elle et se trouve compris entre les plis qu'elle forme. On ne retrouve aucune trace de l'épithelium qui normalement recouvre cette face de la capsule.

Choroïde. — La choroïde est le siége d'altérations différentes suivant les parties que l'on observe. L'examen à l'œil nu nous a déjà permis de distinguer cette membrane en deux portions :

1° En arrière de l'équateur de l'œil, la choroïde séparée de la rétine est recouverte par son épithélium.

2° En avant, elle paraît unie à la membrane nerveuse, et par là à la masse centrale du corps vitré.

Nous savons de plus que c'est dans la partie antérieure que siège la blessure.

Ces deux régions, si nettement différenciées par l'examen microscopique, méritent encore bien plus d'être séparées, si l'on considère les altérations histologiques que l'on y rencontre. Nous étudierons donc séparément les lésions de ces deux portions en commençant par la partie postérieure.

Examiné à plat ou sur des coupes, l'épithélium polygonal se présente avec ses caractères à peu près normaux. Les cellules ont leur forme et leur disposition ordinaires; les noyaux sont un peu plus volumineux et se colorent moins facilement. Dans quelques endroits les cellules sont franchement colloïdes et ne renferment que de rares granulations pigmentaires. Ailleurs encore le revêtement épithélial fait totalement défaut. Ces divers changements dans la couche épithéliale sont en rapport avec certaines modifications morbides survenues dans le stroma choroïdien.

De nombreuses coupes, pratiquées dans toutes les parties de la choroïde, depuis le nerf optique jusqu'à l'endroit où la rétine s'unit à cette membrane, nous ont permis de constater l'existence d'altérations diverses, mais dans tous les cas peu en rapport avec celles que nous décrirons plus loin dans le tiers antérieur de la membrane vasculaire.

La choroïde offre ici une épaisseur presque uniforme et normale. Adhérente à la sclérotique par sa face externe, elle est partout limitée en dedans par sa membrane élastique. Celle-ci

se présente dans les coupes comme un liseré anhiste parfaitement transparent et supportant une rangée de cellules pigmentaires polygonales régulièrement disposées.

Quant au stroma lui-même, il présente trois aspects différents.

Au pourtour du nerf optique, dans une très-petite étendue, on constate de véritables amas de cellules embryonnaires. Il n'y a plus de vaisseaux, plus de cellules étoilées, plus de structure propre. Des cellules rondes, nombreuses, serrées les unes contre les autres, remplissent l'espace compris entre la sclérotique et la membrane élastique. La choroïde n'a pas augmenté d'épaisseur, mais la couche épithéliale interne est parfaitement altérée. Plus loin les cellules embryonnaires diminuent rapidement pour faire place à un tissu dense, renfermant peu de capillaires, mais laissant intacts les gros troncs. Ici la choroïde semble plus intimement unie à la sclérotique; sa structure paraît plus nettement fibreuse. Les cellules étoilées, non pigmentaires, ont disparu; les cellules pigmentaires sont réduites à de grèles traînées de pigment ou à de petits points jaunâtres disséminés sans ordre. Quelquefois les cellules étoilées sont normales et présentent de beaux prolongements et un noyau. Le plus souvent, tout en offrant quelques prolongements, le noyau est peu distinct, et elles sont ratatinées et déformées. Souvent aussi la cellule a totalement disparu et il ne reste que des granulations pigmentaires.

En s'éloignant davantage encore de la papille, on retrouve la choroïde dans un état d'intégrité presque complet. Les couches externes, assez lâchement unies à la sclérotique, contiennent un grand nombre de cellules ramifiées, pigmentaires ou non pigmentaires, et des cellules blanches lymphatiques en petite quantité. Plus en dedans, on rencontre les gros troncs vasculaires tout à fait normaux, plus ou moins remplis de globules sanguins et séparés par des bandes de tissu choroïdien. Enfin, la chorio-capillaire, outre ses petits vaisseaux non altérés, contient un assez grand nombre de cellules blanches, mais disséminées et non agglomérées; elle est limitée en dedans par un liseré anhiste très-net, sur lequel repose une rangée de cellules épithéliales pigmentaires.

Mais, à mesure que l'on se rapproche de la moitié antérieure de l'œil, le stroma choroïdien s'altère; les cellules embryonnaires apparaissent de plus en plus nombreuses au pourtour des vaisseaux; les capillaires, les gros troncs vasculaires eux-mêmes disparaissent. Limités d'abord dans la chorio-capillaire, les amas embryonnaires s'étendent bientôt aux couches les plus externes de la choroïde. La membrane vasculaire devient épaisse et irrégulière. Le filet anhiste persiste toujours, mais les altérations de la couche épithéliale interne marchent de pair avec les changements survenus dans le tissu choroïdien.

Au niveau de la blessure nous avons déjà vu que la sclérotique est presque détruite. La choroïde et la rétine font également défaut, et l'on ne trouve que quelques débris de tissu conjonctif plongés au milieu d'un tissu embryonnaire qui, du corps vitré, s'étend jusque dans le tissu sous-conjonctival. A une certaine distance de la plaie, on reconnaît facilement ce qui appartient à chacune de ces deux membranes, mais celles-ci sont profondément altérées. Cependant l'examen à un faible grossissement permet de constater que le décollement rétinien se prolonge jusqu'à l'ora-serrata; et si à première vue la rétine semble intimement unie à la choroïde, c'est que, au pourtour de la plaie, les deux enveloppes ont contracté des adhérences pathologiques. Dans quelques points en effet, la membrane élastique a cédé, et le tissu choroïdien se continue directement avec la rétine et le corps vitré modifié.

La choroïde est ici uniquement constituée par des cellules en voie de prolifération. Cette masse embryonnaire représente bien l'enveloppe vasculaire, puisqu'elle se trouve située entre la sclérotique et la membrane élastique. Cette dernière est séparée de la rétine par un petit espace rempli par les cellules épithéliales colloïdes et totalement méconnaissables. Dans toute la zone qui comprend la blessure, les altérations sont à peu de choses près aussi prononcées. Les adhérences entre la choroïde et la rétine n'existent, il est vrai, qu'à la région externe du globe, mais la choroïde, dans cette zone, est partout passée à l'état embryonnaire. Dans la partie interne de l'œil, le décollement rétinien est plus prononcé, les cellules

épithéliales polygonales ont complètement disparu, et les granulations pigmentaires se sont infiltrées dans la rétine. On retrouve ici le liseré anhiste intact, mais circonscrivant les mamelons irréguliers. On sait que l'inflammation ne s'est presque point propagée en arrière; en avant, au contraire, le processus inflammatoire a rapidement gagné le corps ciliaire et l'iris. Les altérations de l'iris nous sont déjà connues; voyons les modifications qu'a subies la région ciliaire.

La transformation embryonnaire est ici moins avancée qu'au niveau de la plaie. On voit des traînées pigmentaires et des travées de tissu choroïdien circonscrivant des mailles remplies de cellules en prolifération; çà et là aussi quelques gros vaisseaux apparaissent. Le tissu cellulaire des procès ciliaires ainsi que celui qui sépare les faisceaux du muscle radié de Müller, est parsemé de nombreuses cellules embryonnaires. Celles-ci dissocient les fibres d'attache du muscle ciliaire, s'avançant jusqu'au pourtour même du canal de Schlemm, que l'on retrouve cependant dans toutes les coupes.

Le muscle ciliaire est très-visible, mais ses éléments constituants sont granuleux et peu distincts. La membrane élastique limite partout en dedans cette région de la choroïde, et est intimement unie à la portion ciliaire de la rétine par l'intermédiaire d'une épaisse couche pigmentaire, dont les granulations pénètrent jusque entre les cellules cylindriques qui constituent dans cette région la membrane nerveuse.

En résumé, la blessure de la choroïde a donné lieu, au niveau de l'endroit lésé, à une prolifération cellulaire des plus actives, qui a causé la rupture de la membrane élastique et la communication, sur plusieurs points, de la choroïde avec la rétine et les milieux dégénérés. De plus le processus inflammatoire a envahi les parties antérieures du tractus uvéal, tandis que toute la région postérieure est restée presque indemne.

Rétine. — Dans toute son étendue, la rétine a perdu sa structure fondamentale. Nulle part on ne peut rencontrer la moindre trace d'éléments nerveux.

Des procès ciliaires à l'ora-serrata, la rétine est constituée par une rangée de cellules cylindriques. Celles-ci sont infiltrées

de pigment et manifestement allongées. Cet allongement n'est point dû à une prolifération cellulaire, mais à une hypertrophie simple des éléments normaux. Ce fait confirme donc l'opinion de Kölliker, qui regarde ces éléments comme des fibres de Müller raccourcies. Mais c'est surtout au niveau de l'ora-serrata que cet allongement hypertrophique devient évident. A l'état normal, la rétine, dans cette région, est formée par des éléments identiques à ceux qui recouvrent les procès ciliaires. Dans ce cas, il y a peu de différence entre l'aspect de cette portion de rétine et la dégénérescence fibreuse de la membrane nerveuse, telle qu'on la constate dans les décollements rétiniens anciens. Les cellules cylindriques ont fait place ici à de longues fibres, anastomosées en moules irrégulières et allongées. Des cellules embryonnaires sont disposées en séries plus ou moins parallèles au milieu de ce réseau de fibres de Müller hypertrophiées, allant se perdre insensiblement dans la masse du corps vitré.

La limitante externe et la limitante interne font partout défaut. La rétine, en arrière comme en avant, se continue donc sans aucune ligne de démarcation avec le corps vitré.

La portion nerveuse de la rétine décollée, plissée et appliquée sur l'humeur vitrée, n'offre plus que sa trame conjonctive, au milieu de laquelle sont répandues de nombreuses cellules embryonnaires. Malgré ces modifications profondes, on reconnaît cependant facilement cette membrane à la disposition des couches qui la constituent, aussi bien qu'à la direction et à l'aspect des fibres de Müller.

Dans toutes les coupes, en allant de dehors en dedans, on peut en effet distinguer les couches suivantes :

1° La couche externe des grains parfaitement conservée et même en voie de prolifération ;

2° La couche intermédiaire, où l'on ne trouve que quelques rares cellules semées au milieu des fibres de Müller hypertrophiées ;

3° La couche interne des grains ;

4° La couche finement granulée, généralement peu étendue, et manquant dans beaucoup d'endroits ;

5° Enfin, une cinquième couche constituée par la terminaison des fibres de Müller, renfermant des cellules embryonnaires et des vaisseaux.

Dans cette dernière couche, les fibres de Müller, dont la direction est perpendiculaire et les faisceaux parallèles entre eux, se perdent insensiblement dans les parties externes du corps vitré, formées par des fibres entrelacées dans toutes les directions, et séparées par des cellules embryonnaires.

Les bâtonnets et les cônes, les cellules sympathiques, les fibres du nerf optique, les limitantes elles-mêmes, ne se retrouvent en aucun lieu. Tous ces éléments sont détruits et n'ont laissé aucun vestige de leur existence antérieure.

Les vaisseaux rétiniens sont faciles à reconnaître et sont situés, ainsi qu'on l'a vu, dans une couche formée par le mélange des éléments de la rétine et du corps vitré. Dans plusieurs coupes, on peut voir très-manifestement de petites branches vasculaires qui, partant des vaisseaux rétiniens, se rendent jusqu'au centre du corps vitré.

Nerf optique. — Le nerf optique n'a point échappé au processus inflammatoire. Mais il faut prendre quelques précautions pour éluder l'état de ce nerf. En effet, le séjour prolongé de l'œil dans le liquide de Müller fait que les préparations au picro-carminate ne peuvent point donner de bons renseignements sur la prolifération des noyaux de la névroglie. La purpurine conduit également à des résultats insuffiants. Il faut dans ce cas recourir aux préparations à l'hématoxyline conservées dans le baume. Cependant les préparations au picro-carminate, dans lesquelles les fibres nerveuses et le tissu cellulaire se colorent d'une manière différente, permettent de suivre facilement toutes les modifications survenues dans les faisceaux qui constituent le nerf optique.

C'est en examinant de telles préparations que j'ai pu me convaincre de la disparition totale des éléments nerveux dans la papille. Larges et normaux avant d'entrer dans la sclérotique, les faisceaux du nerf optique, tout en s'amincissant et en pâlissant, à tel point que, au niveau de la lame criblée, ls sont à peine reconnaissables, et que dans la papille, on ne

retrouve plus aucune fibre nerveuse. Un faible grossissement permet de constater que, de l'endroit où la coloration propre aux éléments nerveux disparaît, les faisceaux se continuent jusqu'à la papille sous forme de traînées blanchâtres, plus pâles que les parties voisines. Mais l'emploi d'objectifs plus forts montre que dans cette région, le nerf optique et la papille sont uniquement constitués par du tissu cellulaire s'anastomosant en mailles très-petites.

Les préparations à l'hématoxyline font voir que le nerf optique participe dans une certaine étendue à la prolifération si active qui existe dans l'intérieur de l'œil. Cette matière colorante, en effet, dénote une augmentation très-grande des noyaux du tissu cellulaire et de la névroglie; mais cet état ne se rencontre que dans une portion très-restreinte du nerf optique, puisque, au-delà de la sclérotique, la constitution du nerf semble tout à fait normale.

Les vaisseaux aussi sont altérés. L'artère centrale présente tous les caractères de la périartérite. La tunique externe est le siége d'une prolifération cellulaire très-active, tandis que les tuniques moyenne et interne ont conservé tous leurs caractères normaux. Quant aux veines, elles offrent des lésions plus avancées. Toutes leurs parois portent les traces d'un processus inflammatoire non douteux.

Corps vitré. — Au centre, on trouve le corps vitré complètement modifié, durci par le liquide de Müller.

Cette masse est très-friable, de sorte qu'il est difficile d'en obtenir des coupes minces. Cependant on constate facilement que le centre est composé d'un tissu muqueux presque totalement purulent, tandis que les parties périphériques sont formées par un stroma fibreux ou fibroïde parsemé d'éléments cellulaires en plus ou moins grande quantité. Enfin, outre cela, on y rencontre des vaisseaux de divers calibres.

En ayant recours aux coupes et à la dissociation, il m'a été permis d'étudier la forme et la disposition de ces divers éléments constituants.

Tout à fait au centre, on trouve une masse amorphe, formée uniquement de granulations provenant de la destruction des

globules purulents. Plus loin, on rencontre un tissu composé de larges cellules rondes à un ou plusieurs noyaux et de petites cellules embryonnaires moins nombreuses. Les éléments ne sont point tassés les uns contre les autres et semblent plongés dans une matière interstitielle qui les unit. Plus en dehors encore, les cellules embryonnaires augmentent en même temps que les grosses cellules muqueuses diminuent et disparaissent. Bientôt ces dernières font défaut, et l'on se trouve en présence d'un amas d'éléments embryonnaires tassés et serrés, ne présentant point de traces de fibres, mais possédant çà et là quelques petits vaisseaux de néo-formation. A partir de cet endroit, plus on s'avance vers les parties périphériques, plus l'organisation de ce tissu devient prononcée. D'abord c'est un simple aspect fibroïde produit par de rares traînées de cellules fusiformes appliquées les unes contre les autres, et séparées par des séries de cellules embryonnaires. Peu à peu les traînées augmentent, se rapprochent, les éléments embryonnaires diminuent de nombre, les vaisseaux au contraire deviennent plus nombreux et plus volumineux. Enfin, l'aspect fibreux se caractérise davantage encore et le tissu prend, dans certains points, l'apparence d'un véritable tissu conjonctif.

J'ai dit qu'à la périphérie la rétine se continuait directement avec le corps vitré. Là l'humeur vitrée est représentée par un tissu dense, formée de fibres réunies en bandelettes et s'entrecroisant dans toutes les directions. Ces fibres, séparées par des séries longitudinales de cellules embryonnaires, semblent généralement rectilignes, inégales, plus larges et plus plates que les fibres conjonctives. Cependant dans quelques endroits, elles présentent de légères ondulations et ressemblent alors presque complètement à du tissu conjonctif véritable. Toutefois, je dois dire que la dissociation ne m'a pas permis de constater l'existence de longues fibres analogues aux fibres conjonctives. Je n'ai trouvé que des fragments plus ou moins longs, plats, irréguliers, et dont quelques-uns contenaient manifestement un noyau. Quant aux cellules fusiformes, je les ai toujours trouvées sans prolongements et sans anastomoses; elles laissent voir un beau noyau occupant le centre

qui est renflé. Il m'a semblé que l'aspect fibroïde de certaines parties du corps vitré était dû à la disposition de ces cellules; car la dissociation ne faisait constater aucune fibre ni aucun fragment de fibres dans ces endroits. Quel est le rôle que jouent ces cellules allongées? Contribuent-elles à la formation des fibres que l'on trouve dans les parties plus excentriques? je n'oserai l'affirmer; mais leur disposition lunéaire et les noyaux que l'on rencontre dans quelques fragments des fibres, des régions périphériques, me font pencher vers cette opinion.

Les vaisseaux du corps vitré viennent en grande partie de la rétine. Quelques-uns cependant semblent lui être envoyé par la choroïde dans les points où la membrane anhiste est détruite. Ces branches vasculaires ont tous les caractères des vaisseaux de néo-formation, c'est-à-dire que la plupart n'ont point de tuniques distinctes. Assez nombreux à la périphérie, les vaisseaux diminuent à mesure que l'on avance vers le centre, pour disparaître au moment où l'on rencontre de grosses cellules muqueuses.

Réflexions. — On s'est peu occupé des lésions du phlegmon de l'œil. Cette étude n'est cependant pas sans intérêt, car elle touche à un des points les plus controversés de la pathologie oculaire. Je veux parler de l'inflammation du corps vitré.

A ce propos, deux opinions tout à fait opposées ont été émises,

Les uns, avec Ritter et Pagenstecher, refusent au corps vitré toute possibilité de s'enflammer. Pour eux, tous les changements que l'on observe dans ce milieu sont causés par la pénétration, dans l'humeur vitrée, de produits morbides venant de la choroïde. Dans le phlegmon en particulier, l'état purulent serait dû à l'infiltration de globules de pus, développés antérieurement dans le stroma choroïdien. Pour Ritter même, le tractus uvéal serait seul capable de donner naissance à une collection purulente intra-oculaire.

Les autres, suivant en cela les idées de Donders et de de Græfe, admettent l'inflammation aiguë et chronique de ce milieu transparent. Ils regardent cette humeur comme un tissu pouvant participer à la pyogénèse ou être même le point de départ d'une inflammation purulente. De Græfe a été jusqu'à

décrire les symptômes de cette hyalitis aiguë et a essayé d'en tracer le diagnostic différentiel.

Des deux côtés on s'appuie sur des recherches faites sur des corps vitrés normaux ou sur des yeux d'animaux en expérience. Comme on le voit, les résultats ont été peu concluants, puisque deux opinions aussi complètement opposées, ont pu surgir de ces expérimentations. Donders, d'un côté, explique les troubles survenus dans l'humeur vitrée par une hypergénèse des éléments de ce milieu; Pagenstecher au contraire, s'appuyant sur ses expériences, dit avoir toujours retrouvé le chemin suivi par les éléments qui, venant de la choroïde, s'étaient rendus dans le corps vitré, et nie l'existence d'un processus inflammatoire propre à cette humeur.

Soit que l'occasion ait manqué, soit que l'on n'ait point cru devoir étudier les lésions du phlegmon, les recherches anatomo-pathologiques font presque défaut. Cependant, je crois que les résultats fournis par l'examen d'un certain nombre de cas de phlegmon auraient été d'un grand poids dans la discussion. Je ne prétends point que, dans tout phlegmon oculaire, l'inflammation du corps vitré joue un rôle important; mais je pense que, dans des cas analogues à celui que j'ai rapporté plus haut, les altérations survenues dans l'humeur vitrée sont pour beaucoup dans l'apparition des phénomènes morbides. C'est ce qui ressortira des considérations suivantes.

On voit par ce fait que l'inflammation qui se déclare, à la suite d'une blessure située en arrière du cercle ciliaire, se propage facilement en avant, tandis que les parties postérieures du tractus uvéal restent à peu près indemnes. En effet, pendant qu'en arrière la choroïde a conservé tous ses caractères normaux, le corps ciliaire et l'iris sont totalement modifiés. Ce dernier même n'est représenté que par une masse embryonnaire, dont la prolifération cellulaire trop active a donné naissance à du pus qui remplit la chambre antérieure.

Au niveau de l'entrée du nerf optique, on trouve aussi un peu de choroïdite embryonnaire; mais il me semble plus naturel de rattacher cette irritation circonscrite à l'inflammation de la rétine et du nerf optique, plutôt que de relier cette lésion

éloignée à l'état constaté au pourtour de la plaie. Ce petit foyer de choroïdite embryonnaire est le produit d'une inflammation de voisinage, et non un effet du processus morbide qui s'est développé dans les parties antérieures de l'œil.

Quant au fait de la propagation de l'irritation en avant, il me semble dû surtout à la structure un peu différente des deux portions du tractus uvéal. L'iris et le corps ciliaire renferment du véritable tissu conjonctif en assez grande quantité, tandis que la choroïde est presque entièrement formée par un tissu, qui, tout en se rapprochant sous certains points du tissu conjonctif, ne lui est cependant pas tout à fait identique. De là la différence dans la marche du processus inflammatoire. L'inflammation se généralise rapidement dans les parties antérieures; tandis qu'en arrière, les foyers restent plus longtemps circonscrits et marchent plus difficilement vers la généralisation.

La rétine est le siége d'une prolifération cellulaire très-active. Les limitantes elles-mêmes, si rebelles malgré leur ténuité à tout processus morbide, ont totalement disparu. Ce fait indique une inflammation de la membrane nerveuse plus grande que ne le comporte l'état de la choroïde, ou le simple décollement rétinien, et je ne crois pas m'écarter beaucoup de la vérité en disant qu'ici les changements survenus dans le corps vitré, ont eu une grande influence sur l'état de la rétine. Cette union si intime, cette fusion pour ainsi dire de la membrane nerveuse avec le milieu transparent modifié, est une preuve de la propagation du processus inflammatoire de l'un à l'autre; tandis que la séparation de la rétine et de la choroïde, l'état normal de cette dernière dans toute la partie postérieure, et la conservation de la couche pigmentaire, prouvent bien que la membrane vasculaire est restée presque étrangère aux changements qui se sont montrés dans la rétine et le nerf optique.

J'arrive maintenant au corps vitré lui-même. La description des altérations que l'on y trouve démontre bien, je pense, qu'il ne s'agit point ici d'une simple infiltration de globules purulents, bien que le tractus uvéal communique directement, sur plusieurs points, avec le corps vitré. En effet, la choroïde ne

renferme point de pus, mais seulement du tissu embryonnaire; dans le corps vitré, on ne rencontre de globules purulents qu'au centre de la masse, tandis qu'à la périphérie, plus en rapport avec la choroïde, on ne trouve qu'un tissu en voie d'organisation fibreuse. La disposition générale et la structure de cette masse composée au centre de muco-pus entouré d'abord par une couche complètement embryonnaire, puis par un tissu de plus en plus organisé, à mesure que l'on s'approche de la périphérie, ne peuvent s'expliquer que par l'inflammation de l'humeur vitrée. Il me semble bien difficile en effet d'admettre que des altérations choroïdiennes aussi peu étendues que celles qui ont été rapportées plus haut aient pu amener dans le corps vitré des changements aussi généraux et aussi uniformément répartis. D'ailleurs si la masse centrale était due uniquement à des produits provenant de la choroïde, nous ne devrions trouver là que des éléments identiques à ceux que l'on voit dans la membrane vasculaire, c'est-à-dire des cellules embryonnaires ou des globules de pus, comme on en trouve dans la chambre antérieure. En avant de l'iris, l'exsudat provient uniquement du tractus uvéal, et n'est composé que de cellules embryonnaires à un ou plusieurs noyaux; on ne constate là ni grosses cellules muqueuses, ni fibres, ni cellules fusiformes.

En admettant l'inflammation du corps vitré, on ne se heurte pas à ces objections. L'humeur vitrée se transforme au début en une masse embryonnaire; les parties périphériques développent dans la rétine une vive inflammation, qui a pour effet la destruction de la limitante interne et la communication des vaisseaux rétiniens avec la masse embryonnaire. Les couches externes de celles-ci, possédant une nutrition plus active, s'organisent, tandis qu'au centre on retrouve du tissu embryonnaire, puis du tissu muqueux et enfin du pus provenant d'une prolifération cellulaire trop active dans ce milieu privé de vaisseaux.

D'un autre côté il est loin d'être prouvé que la choroïdite purulente puisse à elle seule, sans la participation du corps vitré, donner lieu à un phlegmon de l'œil. On a vu les cas

dans lesquels le processus inflammatoire, après une durée de plusieurs mois, a amené une transformation purulente de tout le tractus uvéal et un décollement de la rétine; mais il y a peu d'altération du corps vitré, partant par de phlegmon oculaire. Dernièrement, dans un mémoire couronné par la *Société de médecine du Nord*, M. le Dr Poncet a rapporté un cas de ce genre tout à fait probant. Il s'agissait d'une irido-choroïdite purulente survenue dans l'espace de deux à trois mois à la suite d'une blessure de la région ciliaire. De l'aveu de l'auteur, c'est un des exemples les plus développés de suppuration de la choroïde qu'il ait jamais rencontrés; cependant il est à remarquer que ce n'est point cette altération qui a nécessité l'énucléation, mais les troubles sympathiques qui se montraient dans l'autre œil.

En résumé, je crois que les altérations constatées dans ce phlegmon viennent fortifier l'opinion de ceux qui défendent l'inflammation de l'humeur vitrée. Ce fait ne prouve point l'existence de l'hyalitis primitive, mais simplement la participation active que prend le corps vitré dans certains cas de phlegmons succédant rapidement à une blessure. La choroïdite purulente met longtemps à se généraliser et ne peut pas suffisamment expliquer la prompte apparition des symptômes morbides. Dans ce cas du moins, les lésions choroïdiennes ne me semblent point de nature à rendre compte de la marche de l'affection et l'on doit admettre que le traumatisme, outre l'irritation produite dans la membrane vasculaire, a développé dans l'humeur vitrée un processus inflammatoire, qui a eu une grande importance dans la production des phénomènes morbides.

Ce n'est point un fait isolé qui peut trancher définitivement cette question de l'inflammation du corps vitré. Mais la relation qui précède, en montrant l'intérêt qu'il y a à étudier les lésions du phlegmon oculaire, attirera peut-être l'attention sur ces faits, et si d'autres cas venaient s'ajouter à celui-ci, et démontrer ainsi la prédominance des altérations du corps vitré sur celles de la choroïde, il faudrait bien admettre que le corps vitré joue un rôle important dans les phlegmons

rapides, et regarder non-seulement comme possible, mais même comme démontrée, l'inflammation aiguë de ce milieu.

DU DIAGNOSTIC DES RÉTRÉCISSEMENTS DES CONDUITS LACRYMAUX ET DE LEUR TRAITEMENT.

Par le Dr Vieusse, médecin-major au 34e d'artillerie.

L'importance du diagnostic des rétrécissements des voies lacrymales en général n'est plus à démontrer, et cela grâce aux publications et aux leçons cliniques du docteur Galezowski. C'est bien lui qui a fait connaître l'influence fâcheuse que les larmes, devenues acides au contact de l'œil, peuvent avoir sur la conjonctive et la cornée. En décrivant une nouvelle forme de conjonctivite, et en la désignant d'après sa cause, il a aussi indiqué la manière de la traiter avec succès, et par suite de guérir la *conjonctivite lacrymale.*

Inutile donc d'insister sur les symptômes de cette nouvelle maladie, comme aussi sur son traitement; car tous les ophthalmologistes savent aujourd'hui le reconnaître facilement, grâce aux travaux modernes. Mais si la difficulté de reconnaître cette affection n'existe plus, il est plus difficile de déterminer le siége exact du rétrécissement de l'appareil lacrymal. Un simple coup d'œil suffit pour savoir si les points lacrymaux sont oblitérés; il n'en est plus de même pour reconnaître si l'obstruction a son siége dans les conduits, ou bien dans le sac, ou le canal nasal.

Dans cette note, je ne veux m'occuper que de la manière de déterminer d'une façon précise le diagnostic des conduits lacrymaux. Le conduit commence, comme tout le monde le sait, au point lacrymal, et finit au sac; ce sont les rétrécissements qui siègent uniquement dans cette partie de l'appareil lacrymal qu'il s'agira de déterminer d'une façon précise, en même temps que d'indiquer les moyens de les guérir.

Pour ce qui concerne le diagnostic de ces affections, on a indiqué deux modes d'investigation, les injections d'eau et le

stylet d'Anel. Je suis persuadé que les promoteurs du stylet, comme moyen de diagnostic des rétrécissements des conduits lacrymaux, et Anel lui-même ne l'ont jamais mis en pratique, sans quoi ils l'auraient abandonné aussitôt. Pour ma part, je dois avouer que souvent j'ai essayé de mettre à contribution cet instrument, et toujours je l'ai fait sans succès. Croyant à une maladresse de ma part, j'ai demandé à certains de mes confrères de s'en servir à leur tour, et je dois dire que tous, sans exception, ont été, je ne dirai pas plus, mais aussi maladroits que moi. Qu'arrive-t-il, en effet, lorsqu'avec le stylet d'Anel on veut sonder les conduits lacrymaux? Aussitôt que l'on présente le stylet au point lacrymal, et que l'on fait quelque effort pour le faire pénétrer, le stylet, grâce à sa flexibilité, se recourbe, se fléchit, glisse entre les doigts ; puis, à cause de son élasticité rebondie , son extrémité se place alors dans le sillon oculo-palpébral inférieur. Vingt fois on recommence, et vingt fois le même résultat se produit. Les défauts de cet instrment, qui est bien conçu *a priori*, consistent donc dans son moyen de résistance, et dans son excès de longueur. Il faut donc lui donner, pour en finir, un instrument pratique, moins de longueur et plus de résistance Aussi, ai-je fait construire, pour le remplacer, un instrument qui possède ces qualités, qui est d'un prix très-modique et d'un maniement des plus faciles, voici en quoi il consiste : soit le couteau si utile et si pratique de Bowmann, il suffit d'en faire retrancher la partie tranchante, de faire arrondir le dos, et l'on a de la sorte un stylet résistant, monté sur un manche, et qui est des plus commodes pour la détermination des rétrécissements des conduits lacrymaux.

Tous ceux qui ont pratiqué l'opération de la tumeur, ou fistule lacrymale, par le procédé de l'habile ophthalmologiste anglais savent avec quelle facilité on pénètre dans la première partie de l'appareil lacrymal. La même facilité existe pour mon instrument, et l'on arrive alors à constater facilement le siége du rétrécissement. Soit en effet une obstruction des conduits lacrymaux. L'introduction du nouveau stylet par le point lacrymal est des plus faciles, et pénètre ensuite dans le conduit»

et vient s'arcbouter contre le rétrécissement; il fléchit alors, et un plissement de la paupière indique que l'on est arrêté. On a, de la sorte, et avec la plus grande facilité, diagnostiqué le siége du mal, mais on ne peut d'aucune manière en indiquer l'étendue.

Les injections d'eau faites avec la seringue d'Anel ont été proposées pour la détermination de cette maladie. Si on pousse une injection par un des points, et si elle revient par l'autre, aucun doute à avoir; il n'y a pas de rétrécissement des conduits et points lacrymaux. Mais supposons que l'injection faite par un des points ne revienne pas par l'autre; en faudra-t-il conclure qu'un rétrécissement existe? Evidemment non. Il suffit que le sac soit complètement obstrué pour que l'injection ne vienne pas, et alors le diagnostic est en défaut. Même en dehors de toute affection du sac, si l'injection que j'appellerai de retour ne se produit pas, on n'est pas en droit de conclure que tel conduit est obstrué, on ne peut savoir si c'est le supérieur ou l'inférieur, ou tout au moins on aura de grandes difficultés pour conclure; ou bien croyant voir un rétrécissement sur le conduit où l'on pousse l'injection, on en fera l'incision, et l'on aura ainsi fait une opération inutile. On sera tout étonné de voir persister les accidents que l'on voulait combattre.

Je recommande donc, dans toutes les obstructions des voies lacrymales, d'examiner d'abord si elle ne siége pas sur les conduits lacrymaux; et cela sera très-facile à l'aide du stylet d'Anel modifié; si le résultat est nul, qu'on pousse alors une injection avec la seringue d'Anel, et l'on verra si l'obstruction ne siége pas sur l'autre partie de l'appareil lacrymal.

Le diagnostic étant parfaitement établi, et le siége du rétrécissement parfaitement connu, vient la question du traitement. Une malade que j'ai eu à traiter au mois d'avril dernier, avec M. le Dr Mengenoud, médecin distingué d'Angoulême, servira à exposer le traitement que je conseille pour guérir ces rétrécissements.

A cette époque, je fus consulté par une jeune femme excessivement impressionnable, qui, depuis son enfance, était affectée d'un larmoiement des plus persistants de l'œil droit. Toutes les

cinq minutes elle était obligée d'essuyer son œil. Les travaux d'aiguille, ainsi que la lecture, étaient devenus tout à fait impossibles. En examinant l'œil malade, je trouve le point lacrymal inférieur complètement obstrué, le supérieur était libre. Je fis alors avec la seringue d'Anel une injection d'eau ; quelque sgouttes seulement pénètrent. Je ne pus d'aucune façon me servir du stylet. Croyant avoir devant moi un rétrécissement du sac lacrymal, je proposai l'opération de Bowmann, qui fut acceptée, et quelques jours après, en présence de mon honorable confrère, je voulus inciser le point et conduit lacrymal, pour pouvoir arriver dans le sac. Par le point supérieur, j'introduisis sans grande difficulté le couteau de Bowmann, à une assez grande profondeur. Je croyais même être arrivé dans le sac lacrymal, lorsque la malade fit un mouvement brusque; et me trouvant dans l'impossibilité de pouvoir apprécier où j'étais arrivé, j'incisai brusquement tout en croyant être arrivé dans le sac. Lorsque, quelques minutes après, je voulus faire pénétrer la sonde, il me fut impossible de pouvoir pénétrer dans le sac. Le lendemain, je renouvelai mes tentatives sans plus de succès, et j'abandonnai ma malade.

Lorsqu'une quinzaine de jours après, elle me fit demander si une nouvelle tentative serait plus heureuse. Je fis répondre affirmativement, et rendez-vous fut pris. A ce nouvel examen, je constatai que l'incision que j'avais faite dans la paupière supérieure, et qui était d'une longueur de près de 2 centimètres, ne s'était nullement cicatrisée, et que je n'avais qu'à la prolonger pour arriver jusqu'au sac. A cet effet, et d'un commun accord avec mon honorable confrère, qui me secondait également dans cette seconde intervention, je pris un couteau de Graefe, et lui donnant la direction de l'incision ancienne, je le fis pénétrer dans le sac. Quelque temps après, je pus faire pénétrer la sonde, et franchir un second rétrécissement qui siégeait à l'union du sac et du canal nasal. La sonde fut posé tous les deux ou trois jours pendant deux mois environ, et je parvins ainsi à guérir le larmoiement d'une façon complète.

Aujourd'hui, 20 août, la guérison est complète : plus de trace

de larmoiement; la lecture est des plus faciles et cela à la grande joie de la jeune dame.

DU TRAITEMENT CHIRURGICAL DU STRABISME.

(Nouveau procédé opératoire).

Par le Dr Vieusse.

Sans entrer dans l'historique de la question, ni vouloir décrire les différents procédés opératoires qui ont été mis en usage pour remédier à cette difformité, il est bon d'examiner brièvement les moyens proposés jusqu'à ce jour. Ces différents moyens, en dehors de la manière dont ils sont exécutés, peuvent se diviser en deux classes; les uns s'attaquent au corps charnu du muscle, les autres au tendon; ceux-ci ont pour but soit d'avancer l'insertion du tendon, soit de la reculer. C'est, d'après l'examen des lois de mécanique oculaire, exposées avec un grand talent, mais non sans quelques erreurs par de Graefe, que sont nés ces différents procédés. Examinons l'effet qu'a le recul ou l'avancement du tendon sur les mouvements de l'œil, pour en déduire à notre tour un procédé opératoire, qui échappe aux reproches qu'on est en droit d'adresser à ceux mis en usage jusqu'à ce jour.

Si l'œil B presente une déviation égale à l'xy pendant que son congénère fixe un objet à une distance moyenne, puisqu'alors le centre de la cornée de l'œil non dévié se trouve sur la verticale, il en résulte que si l'on vient à détacher le muscle déviateur d'une quantité égale à l'axe xy, immediatement la cornée qui se trouvait déviée en dedans prend une position identique à celle de l'œil non dévié, et vient à son tour correspondre à la verticale. En un mot, en agissant ainsi, on corrigera la déviation d'une quantité égale au raccourcissement dont était atteint le muscle dévié. Ainsi donc, le raccourcissement donné d'un muscle produit l'effet égal à celui qu'on obtiendrait en reculant le muscle du centre de la cornée, et réciproquement. Donc, si le raccourcissement d'un muscle a produit xy de déviation, le recul du tendon d'une quantité égale

à xy, produira l'effet tout à fait opposé, et les conditions d'équilibre se trouveront tout à fait rétablies. Voilà qui est hors de doute et admis par tout le monde.

Maintenant, examinons comment l'action musculaire venant à agir dans ces conditions modifie la motilité du centre de la cornée, qu'il est appelé à mouvoir.

En s'en rapportant toujours à la figure suivante, soit le droit interne CD appelé à mouvoir le centre de la cornée de l'œil.

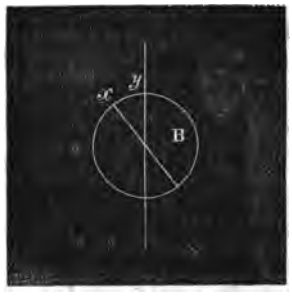

A. On peut décomposer la face CD en ses deux résultantes CE et CP'; mais l'une des résultantes CE peut agir, il ne reste alors que CP. Si alors on vient à déplacer le point d'application de la face, et qu'on le mette en C', il en résultera que la composante C'F' sera moindre que CF. On verrait de la même manière que si l'on rapprochait le point d'application de la face du centre de la cornée, la composante nouvelle serait plus considérable. D'où il résulte que, pour ne pas troubler l'honnivie des forces qui meuvent l'œil, il ne faut sous aucun prétexte déplacer leur point d'application. Il suffira donc, pour remédier à une déviation égale à l'axe xy, de raccourcir la force qui a produit la déviation d'une quantité égale à elle-même. C'est sur ce principe qu'est établi le procédé opératoire que je propose.

Soit un strabisme interne de l'œil droit; et supposons que le strobotomètre indique une déviation de 6 millimètres. Après avoir fait écarter les paupières par un aide, je saisis, avec une pince à mors de souris, la conjonctive au niveau du diamètre horizontal de la cornée, et à 3 millim. en dehors; je fais une in-

cision à cette membrane, dans une direction verticale, et d'une longueur égale au diamètre vertical de la cornée, je dissèque complètement cette membrane, puis, avec un crochet mousse, je vais à la recherche du tendon du droit externe; et après l'avoir isolé de tous les tissus qui l'entourent, je le sectionne à 1 millimètre environ de son insertion oculaire, et je retranche 6 millimètres du bout externe; puis je réunis les deux parties par deux points de suture; une compresse imbibée d'eau fraîche est tout le pansement que je fais.

Comme on le voit, par la description de ma manière de faire, je laisse intact le point d'application de la face, ce qui fait que je n'ai pas à redouter l'insuffisance musculaire, qui se produit dans les autres procédés opératoires. Si j'avais à combattre un strabisme externe, j'opérerais de la même façon sur le droit interne. Du reste, comme le strabisme est toujours lié (je ne parle pas du strabisme paralytique, optite, etc.) à une rétraction musculaire, il faut mettre son antagoniste dans les mêmes conditions. C'est donc en me basant sur l'anatomie pathologique, et en étudiant les lois de la mécanique oculaire qui président aux mouvements de l'œil, que j'ai modifié la manière de faire de mes devanciers. Si, guidé par les raisons que je viens d'exposer, j'ai cru devoir modifier l'opération du strabisme, je dois dire que la clinique est venue justifier mes idées conçues *a priori*. Trois opérations que j'ai faites sont venues m'en démontrer la justesse; je n'en expliquerai qu'une, parce que les autres lui ressemblent en tout point.

Le nommé Surleau, soldat de 2e classe, depuis deux ans au 31e de ligne, est affecté d'un strabisme convergent très-prononcé de l'œil droit. Le strabotomètre donne un écart de 1 c. et demi, de telle sorte que les deux tiers de la cornée disparaissent derrière le grand angle de l'œil. Le malade n'accuse pas de la diplopie; il est fortement hypermétrope, 1/8; son facies représente le type de ceux qui sont porteurs de cette affection; il y a peu d'emblyopie; il voit aussi bien de l'œil droit que de l'autre. Mis dans une chambre obscure, et soumis à l'épreuve des verres colorés, aussitôt la diplopie apparaît. Après ces essais, et persuadé qu'il est facile de remédier chez lui à son

infirmité, tant au point de vue esthétique, qu'au point de vue de rétablir la vision binoculaire, nous lui demandons s'il veut être opéré, il répond que c'est son plus grand désir. Avant de faire l'opération, et dans le but de rétablir autant que faire se peut la motilité de l'œil droit, nous le soumettons, pendant une quinzaine de jours, à l'exercice du stéréoscope. Il arriva facilement à fusionner les deux points du n° 1, qui, comme on sait, sont distants de 3 centimètres; enfin, après des exercices répétés une quinzaine de jours environ, il arriva à fusionner les deux points du n° 4, qui sont distants de 4 centimètres. Convaincu que la motilité est parfaite, nous l'opérons le 12 février 1874, avec le concours obligeant de notre chef de service le Dr Chaileu, médecin major de 1re classe au 31e de ligne, en suivant en tout point les règles que nous avons établies plus haut. Le lendemain, à la visite, il y a un léger épanchement de sang sous-conjonctival, qui disparaît au bout de huit jours, en même temps que la plaie se cicatrise dans le même espace de temps; l'œil est plus complètement redressé. Il est soumis alors aux épreuves suivantes; pour savoir si la vision binoculaire est rétablie. Quand on dit à Surleau de regarder le doigt qu'on lui présente, immédiatement les deux yeux se dirigent vers l'objet et le fixent; mais l'œil droit décrit plusieurs mouvements de rotation avant de fixer; il semble qu'il y ait hésitation de sa part; avec le stéréoscope il fusionne sans difficulté deux points qui présentent un écartement de 6 centimètres; cet exercice est répété pendant huit jours; après quoi, si on lui montre le doigt, les yeux le fixent sans aucune hésitation. Enfin, si à cette époque on le soumet à l'expérience de Joval, et si l'on cherche à mettre en évidence la diplopie, il est impossible d'y parvenir.

Toutefois, ces épreuves ont été faites en présence du docteur Cheileu, et de M. Brissot, médecin-aide-major au régiment, qui ont pu les contrôler et les vérifier.

J'ai opéré à Poitiers une bonne de l'hôtel où je prenais pension, et avec le même succès. Il en fut de même pour un caporal du 31e régiment de ligne. Tous ont donné les mêmes résultats que ceux que nous avions constatés chez notre premier opéré.

DE L'ATROPHIE ET DE LA NÉVRITE TRAUMATIQUE DE LA PAPILLE

Par le Dr Vieusse.

Avant d'examiner de quelle manière les agents vulnérants peuvent atteindre le nerf optique, et les désordres, tant fonctionnels qu'anatomiques qu'ils peuvent produire, il est nécessaire de décrire le trajet que le nerf décrit depuis son origine jusqu'à sa terminaison.

Le nerf optique, dont la fonction est de conduire au cerveau les impressions lumineuses reçues par la rétine, parcourt, soit dans la cavité cranienne. soit dans l'orbite un assez long trajet; si des tubercules quadrijumeaux, le nerf traverse les corps genouillés, à la sortie desquels les deux racines se réunissent pour constituer la bandelette optique qui, après avoir contourné le côté externe du pédoncule cérébral, se porte en dedans et en avant, en décrivant un arc de cercle à concavité interne pour venir s'entrecroiser sur la ligne médiane avec la bandelette opposée, et constituer le chiasma, à partir de ce niveau, le nerf optique prend une direction divergente, se dirige vers le trou optique, à travers lequel il passe pour pénétrer dans l'orbite. De ce point, le nerf suit une direction, à peu près rectiligne, en se dirigeant vers la sclérotique, qu'il traverse, et s'épanouit alors dans la rétine. Pendant ce long trajet, le nerf se trouve exposé à tous les agents traumatiques, et ses blessures, directes ou indirectes, sont bien moins rares que ne le ferait supposer le silence qu'on a gardé sur ce sujet, jusqu'à ces temps derniers.

Si je m'en rapporte à ma propre expérience, les cas de blessure de ces nerfs optiques, qui ont pour résultat de déterminer l'atrophie ou la névrite de la pupille, ne sont pas rares, puisque, dans une période relativement courte, de 1872 à 1875, il m'a été donné d'en observer quatre exemples; je dois même dire que c'est le hasard seul qui me les a fait découvrir.

Mais comme je ne voyais les accidents qu'à leur période ul-

time, je ne pouvais d'aucune manière analyser la marche, le début et les différentes phases que pouvait parcourir la maladie, lorsqu'il y a quelques mois il m'a été donné d'être plus heureux, et de pouvoir suivre l'affection dans sa complète évolution. Depuis, mon attention a été attirée sur cette question, j'ai fait quelques recherches, et, à mon grand regret, je n'ai rien trouvé ou presque rien dans les auteurs sur cette matière.

Ce manque de documents s'explique du reste facilement. Avant la découverte de l'ophthalmoscope, il était très-difficile de préciser les lésions que le traumatisme pouvait déterminer dans la profondeur de l'œil; aussi, d'un commun accord, les différents observateurs qui rencontraient la perte de la vue à la suite du traumatisme, la rangeait dans la grande classe de l'amaurose, sans s'inquiéter nullement de la lésion qui pouvait la produire. Quant à ceux qui ont voulu préciser davantage, Blandin, entre autres, croyait que certaines cécités subites, suite d'un traumatisme, étaient la conséquence de la blessure du nerf frontal, branche de la cinquième paire qui, comme l'a démontré Magendie, a une grande influence sur la nutrition du globe oculaire. Malgaigne croit que c'est la commotion que le nerf éprouve à son passage par le trou optique qui le détermine, mais ne s'explique nullement sur les conséquences de cette commotion.

Aujourd'hui on peut être plus affirmatif, et dire que dans certaines blessures de la tête, qui ont pour conséquence d'amener la perte de la vision, il se produit dans les nerfs optiques un travail pathologique qui a pour résultat de déterminer l'atrophie ou la névrite de la papille, et comme conséquence physiologique, de supprimer la transmission au cerveau de la sensation qu'éprouve la rétine sous l'influence des rayons lumineux.

Depuis l'époque où l'intervention de l'ophthalmoscope a permis de reconnaître, d'une façon si précise, les lésions de la papille comme conséquence du traumatisme, son atrophie a été notée d'une manière assez fréquente, si l'on s'en rapporte aux cas assez nombreux qui sont rapportés par différents chirurgiens. Mais il est à remarquer que tous ces faits sont incom-

plets ou écourtés ; que la relation de la cause à l'effet a complètement échappé à ces observations, de telle sorte que les renseignements que comportent ces faits sont à peu près nuls.

Les chirurgiens des États-Unis, pendant la guerre de la sécession, ont noté un grand nombre d'atrophies de la papille, comme conséquence des plaies de tête ; mais malheureusement la plupart de ces observations sont tout à fait incomplètes, c'est à peine si l'examen ophthalmoscopique et ses résultats sont notés. De plus, les différents traités des maladies des yeux ne font nullement mention du traumatisme comme cause de l'atrophie et de la névrite optique.

Le seul auteur qui reconnaisse, comme cause de l'atrophie papillaire, le traumatisme est le docteur Galezowski, qui, dans un travail inséré dans le journal d'ophthalmologie (1872), a trouvé que sur 168 cas d'atrophie, 22, environ le huitième, était la conséquence du traumatisme.

C'est d'après quatre observations qui me sont personnelles, et d'après quelques autres empruntées à différents auteurs, que je vais tâcher de faire l'étude de l'atrophie et de la névrite traumatiques de la papille, dans ses causes, dans sa marche, comme dans ses résultats. Il est probable qu'une fois que l'attention aura été appelée sur ce sujet, on se mettra en garde contre cette redoutable affection qui, prise à son début, peut être sinon guérie, du moins arrêtée quelquefois dans sa marche.

De l'atrophie traumatique de la papille. — Je diviserai ce travail en deux parties ; dans la première, j'étudierai tout ce qui se rapporte à l'atrophie de la papille, d'origine traumatique, et dans la seconde, je ferai l'étude de la névrite. Je vais tout d'abord rapporter en détail les cas d'atrophie de la papille que j'ai rencontrés.

Observation I (personnelle). — Féliberon, 2e conducteur à la 7e batterie du 34e régiment d'artillerie, est trouvé le 2 mai dernier à cinq heures du matin derrière le quartier d'artillerie, gisant sur le sol et privé complètement de connaissance.

A l'examen, on constate, à la partie externe de l'arcade orbitaire droite, une plaie contuse longue de 2 centimètres environ ; les deux paupières sont fortement gonflées par suite d'un épanchement de

sang considérable. Si on écarte les paupières pour examiner le globe de l'œil, on constate une ecchymose sous-conjonctivale qui recouvre tout le globe oculaire ; la cornée est tout à fait saine.

Le blessé est transporté à l'hôpital dans le service du Dr Bessette, il reste du 2 au 7 mai dans le même état et ce n'est que le 8 du même mois que, grâce à un traitement bien dirigé, il recouvre ses facultés. Si l'on vient à écarter les paupières qui sont encore fortement ecchymosées, la cornée apparaît tout à fait saine ; une large ecchymose sous-conjonctivale couvre tout le globe oculaire. Interrogé comment se fait la vision de l'œil droit, le malade répond qu'il y voit aussi bien que de l'œil gauche.

Le 15 courant, je le revois et c'est alors seulement qu'il se plaint d'une gêne dans la vision ; il dit que de l'œil droit il n'y voit pas aussi bien que de l'œil gauche. Examiné à l'ophthalmoscope le même jour, on constate les résultats suivants : la cornée et les différents milieux de l'œil sont sains. La papille à sa base centrale est blanche, nacrée, la portion périphérique a son aspect normal ; les veines et artères rétiniennes ne présentent rien de particulier ; rien du côté de la macula. Le malade ne distingue pas la couleur rouge et verte, qu'il prend pour du gris.

Examiné de nouveau le 25 mai, le malade dit que la vue est complètement abolie dans l'œil droit ; il lui est complètement impossible de distinguer le moindre objet avec cet œil, il le dit complètement perdu. L'examen ophthalmoscopique montre une papille complètement privée de ses capillaires : elle est blanche, nacrée, à contour parfaitement net ; son volume n'a pas augmenté ; les veines et artères rétiniennes ont leur aspect normal, de même que leur volume.

Revu le 10 juin, à la sortie de l'hôpital, on constate les mêmes désordres qu'à l'examen précédent, la papille à droite est complètement atrophiée, la vision de cet œil complètement abolie. Le malade obtient le 2 juillet un congé de réforme. N° 2.

Ainsi, voilà une observation où l'origine de l'atrophie ne peut être douteuse ; c'est bien le traumatisme qui l'a produite, et deux jours seulement ont suffi à son développement complet.

Alors que j'étais en garnison à Poitiers, j'ai eu l'occasion de rencontrer, coup sur coup, deux cas d'atrophie de la papille où l'origine traumatique est également hors de doute.

Obs. II (personnelle). — Il s'agit d'un jeune soldat du 11e régiment de ligne qui, le 30 août 1870, reçut à la bataille de Beaumont un coup de feu qui lui traversa la face et fractura les deux branches de la mâchoire inférieure. Vu pour la première fois le 15 octobre 1873, il dit avoir perdu complètement la vision de l'œil gauche deux mois en-

viron après sa blessure. L'examen ophthalmoscopique fait reconnaître immédiatement une atrophie complète de la papille gauche, avec tous les signes qui la caractérisent.

Ce malade n'a jamais éprouvé aucum accident du côté du cerveau, ni douleur, ni perte de connaissance, ni céphalalgie ; il dit seulement qu'au moment où il fut blessé il crut apercevoir trente-six chandelles. Il n'a rien remarqué de particulier sur son œil droit qu'il dit être excellent.

Dans cette seconde observation, il est impossible de ne pas voir la cause qui a déterminé l'atrophie-papillaire ; c'est bien le traumatisme qui en est l'origine. Le malade n'a éprouvé aucun accident du côté du cerveau ; la sensation d'éblouissement qu'il a éprouvée au moment de la blessure, semblait indiquer que le nerf optique a été atteint avec violence.

Obs. III (personnelle). — Vers la fin d'octobre 1873, j'ai eu également l'occasion de voir un troisième malade, où l'origine de la même maladie est également traumatique.

C'était un jeune maçon qui, en tombant d'un échafaudage, s'était fait une blessure sans gravité à la région temporale gauche. Il n'y eut aucun accident du côté du cerveau et le malade fut vite guéri de sa blessure. Lorsque le lendemain de la blessure, il constata que la vision était complètement abolie à gauche. C'est alors que je le vis. A l'extérieur, l'œil parut complètement sain. L'examen ophthalmoscopique constata que la cornée ainsi que les différents milieux de l'œil sont sains ; la papille est complètement atrophiée et un léger épanchement sanguin a lieu sur la macula.

Ainsi, voilà trois cas où l'origine de l'atrophie de la papille ne saurait être mise en doute ; c'est bien le traumatisme qui l'a produite. Reste à savoir de quelle manière elle se produit.

De la commotion et de la contusion du nerf optique. — Désordres qu'elles déterminent. — Dans le long trajet que le nerf optique parcourt, depuis son origine jusqu'à sa terminaison intra-oculaire, il se trouve exposé à tous les agents vulnérants qui, après avoir traversé différentes parties qui le protégent, peuvent agir directement sur lui ; mais comme ce n'est qu'à la suite d'un ébranlement plus ou moins considérable des parties qui l'environnent qu'il peut être atteint, il se trouve exposé à éprouver les divers effets que l'on a rapportés à la commotion, à la contusion et à la compression des cordons nerveux.

Malgaigne, analysant certains cas de cécité survenus à la suite des plaies de la tête ou de la région orbitaire, et il devait invoquer, pour les expliquer, la commotion que le nerf optique devait éprouver à son passage par le trou du même nom ; mais comme il ne put donner la preuve directe de son interprétation, faute de moyens de la démontrer directement, car l'ophthalmoscope n'était pas encore inventé, il fut critiqué, et la question ne put recevoir, à cette époque, une solution à l'abri de toute critique. Aujourd'hui qu'il est démontré que la plaie de tête et celles qui se produisent dans le voisinage de la région orbitaire se compliquent assez souvent d'une atrophie de la papille, sans que le nerf ait été blessé, il faut bien admettre que les désordres que le nerf éprouve, et qui ont pour résultat final d'en déterminer l'atrophie, sont la conséquence, soit de la commotion, de la contusion, soit de la compression elle-même qu'il peut éprouver à la suite de l ébranlement que la cause traumatique produit sur les parties qu'elle frappe, et qui se propagent jusqu'au nerf optique.

Mais les phénomènes tant physiologiques que pathologiques, de même que les désordres anatomiques, que la commotion peut déterminer sur les différents cordons nerveux, n'ont jamais été étudiés, que je sache, soit directement, en faisant des expériences, soit à la suite d'observations qui permissent de l'étudier, de telle sorte qu'il est très-difficile de s'avancer sur un pareil sujet sans s'abuser. La commotion cérébrale seule est parfaitement connue par ses manifestations et les accidents qu'elle provoque, mais pour ce qui concerne les différents changments que le cerveau éprouve à la suite des plaies, ou plaies contuses de la tête, on est dans une ignorance presque complète. L'expérience cependant a voulu combler cette lacune, témoin la fameuse expérience de Gama, qui consiste à prendre un ballon de verre surmonté d'un col, de disposer dans son intérieur et dans diverses directions, des fils colorés, et de le remplir ensuite d'une solution de gélatine d'une consistance égale à celle du cerveau. Le ballon représente la cavité crânienne; le col, le canal rachidien, et la gélatine, le cerveau. Les résultats constatés par le professeur du Val-de-Grâce furent les suivants : Si l'on frappe

légèrement avec la main une partie du ballon, la substance qui se trouve au voisinage de l'endroit frappé entre en vibration, et les parties voisines seules sont déplacées. Si la percussion est plus forte, on voit un retrait de la substance se produire à l'endroit frappé, en même temps qu'un effet semblable se produit au point opposé, et les fils, qui se trouvent dans l'intérieur du ballon, sont animés d'un mouvement qui les dirigent tous vers le centre. Ainsi donc, de par l'expérience, la commotion cérébrale serait le résultat d'un mouvement dirigé vers le centre de la substance cérébrale, qui aurait pour conséquence de comprimer les parties centrales, et de déterminer de la sorte les troubles fonctionnels qui sont le résultat de la commotion cérébrale ; mais vouloir comparer la substance gélatineuse à la masse cérébrale, le ballon et son tube à la cavité crânienne et rachidienne, c'est vouloir trop forcer les analogies. Du reste, Nélaton a repris les expériences de Gama, mais sans obtenir aucun des résultats indiqués par Gama.

Nous sommes donc obligés de nous en tenir aux hypothèses pour ce qui concerne la commotion des cordons nerveux, et d'admettre un état particulier du nerf, encore inconnu, qui porte soit sur le tube nerveux lui-même, soit sur la partie liquide. Quelles sont les modifications que subissent ces différentes parties ? Nous sommes obligés d'avouer notre ignorance, nous ne pouvons constater que les effets qui paraissent en être la conséquence ; pour ce qui concerne les altérations anatomiques et les phénomèmes physiologiques dus à la commotion nerveuse, la réserve la plus complète doit être recommandée.

Nous sommes plus heureux pour apprécier les effets que provoque la contusion sur les divers nerfs.

Le seul travail que possède la littérature médicale sur la contusion des nerfs est dû à Tillaux, et encore est-il fort incomplet. Le moyen employé par l'expérimentateur consistait à soumettre le cordon nerveux à des coups de marteau répétés, puis d'examiner les lésions produites. Il constata que, dans toutes ses expériences, le névrilème n'était jamais déchiré, que de légères hémorrhagies se produisaient à l'intérieur de

cette gaîne, et que cette suffusion sanguine pouvait se porter à travers les fibres nerveuses à une assez grande distance du point contus.

En outre, on voyait çà et là des collections sanguines plus petites dans l'intérieur formées par le périnèvre ; au lieu et place des tubes nerveux qui s'étaient rompus au point même où la contusion avait porté ; il y avait déchirure des tubes nerveux, tandis que d'autres semblaient avoir diminué de volume, alors que d'autres semblaient singulièrement dilatés. Tels sont les désordres anatomiques provoqués par la contusion. Au point de vue physiologique, le malade éprouve les accidents suivants : Au premier choc répond une douleur des plus vives, suivie de picotements et d'engourdissements dans la région où se distribue le nerf ; puis tout rentre dans l'ordre. Quand la contusion a été plus forte, on peut voir survenir des accidents plus sérieux, tels que paralysie, douleur persistante de forme névralgique, et comme conséquence finale l'atrophie des muscles où le nerf se distribue. Soit qu'à la suite d'une blessure directe ou d'une contusion par contre-coup le nerf optique soit atteint, il pourra se faire que sous l'influence de ces différentes causes, il s'enflamme, il augmente de volume, et comme il est obligé de traverser le trou optique pour pénétrer dans l'orbite, il peut subir à cet endroit une compression plus ou moins considérable qui détermine des accidents d'atrophie.

Symptômes. — Les différentes causes traumatiques qui ont pour résultat final de produire l'atrophie de la papille, et consécutivement celle du nerf optique, déterminent un ensemble de symptômes qui, sans être liés à la lésion que nous étudions, ont cependant leur importance, en ce sens, qu'elles peuvent éveiller l'attention du médecin qui est appelé à donner des soins au malade. C'est ainsi que l'on verra se produire des accidents de commotion cérébrale, si la violence qui a porté sur le crâne est considérable, ou bien encore les accidents dus à la compression du cerveau, voire même à son inflammation. Il est nécessaire d'être prévenu, car les symptômes de ces affections cérébrales pourraient seuls attirer l'attention, et les accidents

qui pourraient alors se produire du côté de l'œil passer ainsi inaperçus.

Le nerf optique, dont l'unique fonction est de transmettre au cerveau ses sensations lumineuses, ne réagit, quand il est malade, que par des troubles qu'il produit du côté de la vision. C'est ainsi qu'au moment du choc le nerf optique peut être ébranlé, et occasionner alors une sensation particulière que les malades traduisent en disant, qu'ils ont vu trente-six chandelles. Ce n'est que quelque temps après que le malade remarque que l'étendue de son champ visuel diminue, en même temps l'acuité visuelle baisse; il ne peut voir que les gros objets. La sensation chromatique peut alors être pervertie, sinon abolie; ce qui est rare. Il y a des couleurs pour lesquelles la perception se trouve pervertie, principalement la couleur verte et rouge qui donne la sensation du gris. Ce symptôme sur lequel le docteur Galezowski a attiré le premier l'attention, est quelquefois de la plus haute importance, et, à lui seul, il suffit quelquefois, à défaut d'autres signes, pour faire diagnostiquer une atrophie de la papille. Malgré tous ces signes réunis, qui militent tous en faveur de l'atrophie, l'ophthalmoscope en fournit d'autres d'une importance capitale. On voit alors la pupille avec les signes qui dénotent son atrophie; c'est ainsi qu'elle paraît blanche, nacrée, à contour parfaitement défini; en outre, au milieu, existe une excavation, qui est la conséquence du retrait qu'éprouve le nerf en s'atrophiant, de telle sorte que les vaisseaux qui en sortent, paraissent faire un coude; les artères et les veines rétiniennes sont ramollies. Il est des cas où la lésion peut se localiser à un seul œil, d'autres fois, au contraire, elle peut avoir une marche envahissante et gagner le nerf congénère; il est bon d'être averti d'un pareil accident pour y porter remède en temps opportun.

Pronostic. — Le pronostic de l'atrophie de la papille, d'origine traumatique, doit toujours être très-grave; il est dans la plupart des cas impossible non-seulement de guérir le mal, mais de l'enrayer dans sa marche, car la terminaison générale de la maladie est la perte de la vue; mais il ne faut nullement

se décourager, mais agir avec vigueur dans l'espoir de voir le mal rester stationnaire. Témoin l'observation suivante qui se trouve dans le journal d'ophthalmologie ; elle est due au docteur Galezowski.

Observations. P., 14 ans, nystagmus double très-prononcé et un strabisme divergent droit. L'ophthalmoscope fait reconnaître une atrophie presque complète de la papille droite, moins marquée à gauche. De l'œil droit, le malade distingue à peine le jour, tandis que de l'œil gauche, après avoir fixé longtemps, il arrive à lire le caractère n° 30, de l'échelle de Jæger ; mais son champ est rétréci concentriquement : la maladie date de son enfance. La mère raconte qu'étant en nourrice, l'enfant est tombé d'une certaine hauteur sur la tête ; il a eu le crâne et les jambes fracturés. A la suite de cet accident il a eu des convulsions très-fréquentes, pendant un an, puis la vue se perdit petit à petit, jusqu'au point où elle est maintenant. A cause de l'état stationnaire de la maladie, on soumet l'enfant à l'électrisation. Sous l'influence de ce traitement, la vue de l'œil droit est revenue un peu, il peut compter les doigts ; tandis que de l'œil gauche il peut d'échiffrer le n° 10.

On le voit, il est des cas heureux où la maladie peut rester stationnaire et même suivre une marche rétrograde, surtout si l'atrophie est la conséquence du traumatisme.

Pour le diagnostic il est très-facile ; l'ensemble des signes, prudemment exposé, servira toujours à établir un diagnostic exact.

Traitement. — Le traitement de cette redoutable maladie est des plus difficiles, et malgré le traitement le mieux dirigé, on ne peut souvent ni la guérir ni l'enrayer ; c'est ainsi qu'on a prôné tour à tour le nitrate d'argent à l'intérieur, mais sans beaucoup de succès.

Le sulfate de strychnine en injections sous-cutanées et en frictions a été également recommandé ; je dois avouer l'avoir employé souvent, mais sans succès.

Les courants continus paraissent devoir arrêter la marche du mal dans quelques cas ; aussi, il sera bon d'y avoir recours.

Les mercuriaux en friction et à l'intérieur ont donné de brillants résultats, mais seulement lorsque la maladie avait une origine spécifique.

Enfin si l'atrophie avait une marche envahissante, et qu'après s'être produite sur un nerf, elle menaçait l'autre, on pourrait faire l'énucléation de l'œil qui a été le premier malade.

De la névrite traumatique de la papille.

Dans la première partie de ce travail, j'ai étudié l'atrophie de la papille, suite de traumatisme; je vais maintenant exposer les différents cas de névrite de la papille qui sont à ma connaissance, et je tâcherai de déterminer ensuite les causes qui la déterminent, comme aussi les phénomènes pathologiques auxquels elle se trouve liée ; en même temps que je ferai connaître les signes qui servent à la reconnaître, comme aussi les moyens que l'on peut mettre en œuvre soit pour l'arrêter dans sa marche, soit pour essayer de la guérir. Je vais donc exposer en détail les observations qui servent de base à cette étude.

Obs. I (personnelle). — Un jeune maçon, âgé de 23 ans, tombe le 17 octobre 1873 d'une échelle de trois mètres de hauteur alors qu'il travaillait à la construction du nouvel Hôtel-de-ville de Poitiers. La chute eut lieu sur le pariétal droit et occasionna une plaie contuse du cuir chevelu sans fracturer l'os. Le blessé perdit complètement connaissance, et demeura dans cet état pendant cinq jours. Grâce à un traitement bien dirigé, il guérit rapidement et tout d'abord ne remarqua rien de particulier du côté de la vue.

Ce n'est que vers le commencement de février 1874 que voyant la vue de l'œil droit diminuer de plus en plus, il se décida à aller consulter le professeur Guérineau, qui lui ordonna une application de six sangsues à la tempe droite et du calomel à l'intérieur à dose réfractée.

Le 3 mars suivant il vint me consulter et je constatai alors les symptômes suivants. La plaie du cuir chevelu est complètement guérie ; le malade se plaint d'une céphalalgie opiniâtre, qui se localise dans la base frontale droite, en même temps qu'il éprouve des bourdonnements d'oreille; il dit aussi que la vision se trouve complètement abolie dans l'œil droit ; l'œil gauche ne présente rien de particulier. Si l'on essaye de faire lire le malade, il ne peut distinguer d'aucune manière les plus gros caractères de l'échelle de Jæger ; c'est à peine s'il distingue le jour de la nuit.

L'examen avec l'ophthalmoscope de l'œil montre la cornée, le cristallin et le corps vitré sain, mais on remarque que la papille est visible avec le miroir seul, ce qui prouve qu'elle fait une saillie dans l'intérieur du globe oculaire. Si pour mieux apprécier les détails du fond de l'œil on a recours à une lentille biconvexe de 4 pouces de foyer, on remarque que la papille est gonflée, que ses contours sont tout à fait mal limités, qu'elle est déchiquetée sur ses bords, en même temps que les veines sont gonflées; les artères, au contraire, semblent avoir diminué de volume.

J'ai revu le malade le 27 septembre 1874 et j'ai pu constater les mêmes symptômes que ceux que me fournit mon premier examen.

L'observation suivante est extraite de la thèse de Hecquin, médecin aide-major, stagiaire au Val-de-Grâce, qui, à tort, la considère comme une simple atrophie de la papille. Je la rapporte dans toute son étendue à cause de l'intérêt qu'elle présente.

Obs. III. — Falgines (Jean), ouvrier d'administration, onze ans de services. Bonne santé habituelle; n'a jamais eu de maladie d'yeux.

Le 28 février 1873 cet homme reçut d'une hauteur de 4 mètres une pile de sacs sur la tête. Projeté contre un mur par le choc, il perdit connaissance et resta quelque temps dans cet état. Lorsqu'on le releva, il avait une plaie superficielle, mais assez étendue, à la partie externe du sourcil droit; transporté dans son lit, il ne tarda pas à reprendre connaissance. La vision est conservée; l'œil paraît intact; on ne jugea pas à propos de le transporter à l'hôpital; on le garda à la chambre dans l'espoir qu'il guérirait rapidement. Comme traitement on lui prescrivit le repos et des compresses d'eau fraîche sur l'œil devenu rouge et sur les parties blessées.

La plaie ne tarda pas à se cicatriser, mais au bout de quelques jours le malade s'aperçut que sa vue s'altérait; les objets étaient perçus comme à travers un voile rouge; ce symptôme alla croissant; la vision devint de plus en plus trouble et au bout de sept mois elle était complètement perdue. Le malade éprouvait à cette époque une céphalalgie très-intense et des démangeaisons autour de l'œil; ces derniers symptômes disparurent lorsque la vision fut complètement abolie. Traitement suivi au régiment : compresses d'eau blanche et vésicatoires derrière la nuque et l'oreille.

Le 23 mai 1874 (seize mois après l'accident), cet homme entra à l'hôpital du Val-de-Grâce pour obtenir un congé de réforme. A cette époque, le malade porte à la région temporale la trace de sa blessure; l'œil parut sain à première vue, la pupille se contracte sous l'influence de la lumière. L'éclairage direct et l'éclairage latéral ne révèlent rien

d'anormal, ni sur la cornée, ni sur l'iris, ni sur le cristallin. L'examen ophthalmoscopique de l'œil droit montre une papille irrégulièrement allongée dont les bords sont mal définis, d'une coloration blanche, éclatante; on n'y voit plus de zones distinctes. Les vaisseaux centraux paraissent passer devant la papille; ils sont coudés sur les bords. Les veines sont peu distinctes, elles naissent les unes de la papille, les autres sur les bords. Pas d'altération de la choroïde.

Le malade nous déclare que depuis le commencement du mois d'août de l'année dernière; la vision est complètement abolie dans l'œil droit, il ne distingue pas le jour de la nuit.

Pendant son séjour à l'hôpital, le malade n'a pas présenté de changement dans son œil malade, mais l'œil gauche, qui, jusqu'alors, avait gardé ses fonctions dans toute leur intégrité, commence à décliner. La vue est moins nette de jour en jour; il est gêné par la sensation d'une mouche fixe située au centre du champ visuel. Nous ne trouvons rien dans le fond de l'œil qui puisse expliquer ce fait.

Notre dernier examen fait le 27 juin avec l'aide de M. le professeur agrégé Chauvel, nous a confirmé l'atrophie de la papille de l'œil droit, atrophie qu'en raison de ses caractères j'attribue à une névrite optique. Quant à l'œil gauche, il nous a été impossible de découvrir la moindre lésion du côté de la papille; la tache jaune examinée avec le plus grand soin à l'image directe et à l'image renversée nous a paru également très-saine.

Le même auteur relate dans son travail 2 observations d'atrophie de la papille, qui sont la conséquence de l'inflammation du nerf optique, qui, elle-même, est le résultat d'une cause traumatique.

La névrite de la papille d'origine traumatique est chose assez rare; puisque le professeur Galezowski, sur un relevé de 25 cas de névrite du nerf optique, n'en a trouvé que 2 où l'origine était traumatique (*Annales d'oculistique*, t. XXIX, p. 120).

Obs. VI. — M. Dubois, 31 ans, maçon; atrophie de la papille gauche avec contours irréguliers; œdème de la papille droite. Un mois avant sa cécité il est tombé sur sa tête et est resté deux mois sans connaissance. Deux semaines plus tard, la vue a commencé à baisser.

Obs. VII. — Garçon Duruis, 13 ans, fils de maçon; œdème des deux papilles avec injection forte des capillaires au centre. Huit mois avant, il tombe d'un premier étage sur son siége et reste une heure et demie sans connaissance. Ensuite douleurs, vertiges, crampes au bras gauche, vomissements. Il est des cas où l'inflammation peut être la conséquence de la blessure directe du nerf, comme Sarazin en rapporte un cas (*Gazette médicale de Strasbourg*, 1870); un second cas se trouve relaté dans le tome LX, page 268, des *Annales d'oculistique*, mais ces deux observations n'ont pas été rapportées avec tous les détails

nécessaires, pour qu'il ne soit pas possible d'avoir des doutes à cet égard.

La marche de l'inflammation peut être brusque, subite, survenir quelques jours après l'accident, et avoir une marche rapide; tandis que d'autres fois, elle peut seulement se produire longtemps après l'accident, et avoir une marche lente; de là deux formes de névrite : l'une aiguë et l'autre chronique.

Anatomie pathologique.—L'inflammation du nerf optique peut se produire dans tous les points de son long trajet, depuis son origine jusqu'à sa terminaison oculaire, pour ensuite se propager dans tout son trajet, et envahir enfin la papille. Les parties du nerf optique les premières affectées par le processus inflammatoire, sont ses enveloppes; il se produit alors un exsudat dans le névrilème qui a pour conséquence de déterminer une production rapide de vaisseaux de nouvelle formation, en même temps qu'une hyperplasie considérable a lieu dans le tissu conjonctif qui enveloppe les tubes nerveux. Par suite de ce travail, le nerf se trouve considérablement augmenté de voulume, et profondément modifié dans sa consistance. A cause de l'augmentation de circulation qu'éprouve alors le nerf, un certain nombre de vaisseaux de nouvelle formation peuvent se rompre, et déterminer, dans l'intérieur du nerf, des épanchements sanguins plus ou moins considérables. Sous l'influence de cette augmentation de circulation, le cordon nerveux devient œdémateux; il est alors envahi par un liquide de consistance gélatineuse, qui détermine une constriction considérable des tubes nerveux.

Le travail pathologique peut alors s'arrêter; les phénomènes qui se sont produits disparaissent, et le nerf revient à son état normal.

Dans le cas contraire, lorsque le travail inflammatoire poursuit sa marche envahissante, le nerf ne tarde pas à perdre de sa consistance; il se ramollit rapidement, devient très-fragile, se déchire alors facilement, et, à la fin, il peut se trouver réduit en une pulpe jaunâtre ou couleur chocolat; c'est alors que la suppuration peut avoir lieu. Sur tout le trajet du nerf en-

flammé, on voit se produire des abcès plus ou moins volumineux qui se vident à l'intérieur du névrilème, et produisent l'ulcération du nerf qui est le dernier terme de la névrite aiguë.

Lorsque, au contraire, l'inflammation est moins intense, et sa marche moins rapide, une vascularisation irrégulière apparaît sur le nerf; ce n'est que par place que le nerf se trouve injecté, et dans une étendue variable. En même temps que la vascularisation se produit, l'hyperplasie a lieu dans les parties où le sang est en plus grande quantité, il y a augmentation de volume des parties malades; de telle sorte que le nerf présente un volume irrégulier dans son trajet. Par suite de ce travail, les tubes nerveux se trouvent comprimés, puis détruits, et le nerf est alors réduit à un simple cordon, où l'on ne trouve que quelques tubes nerveux encore intacts.

Symptômes. — Lorsque la névrite optique survient à la suite du traumatisme, il peut se faire que le nerf optique, s'il a été directement atteint, soit le siége de sensations lumineuses; puis, à cause de l'ébranlement que la masse cérébrale a dû éprouver, on voit survenir une céphalalgie plus ou moins intense, qui peut s'accompagner de douleur de tête, de vertige, etc. Mais, les seuls symptômes qui sont la conséquence de l'inflammation sont ceux qui se produisent du côté de la vision.

Le malade se plaint de voir sa vue diminuer; un point obscure fixe peut se produire dans le champ visuel, et, à la longue, la vision se trouve complètement abolie. Si alors on pratique l'examen ophthalmoscopique, on voit que la papille a considérablement augmenté de volume, qu'elle fait une saillie dans l'intérieur de l'œil. Cette augmentation de volume, qui est très-apparent à l'examen direct, fait voir que ses contours sont mal définis, et qu'une partie de la rétine voisine a été envahie par le processus inflammatoire. L'examen à l'image renversée montre la papille volumineuse, turgescente, les veines qui en émergent sont tortueuses, tandis que les artères paraissent avoir diminué de volume. Dans la névrite, contrairement à ce qui se produit dans l'atrophie, la papille n'a pas cet aspect blanc nacré, qui est la conséquence de la disposition des vaisseaux.

capillaires; en même temps qu'au lieu de présenter l'excavation centrale, elle proémine; ses bords sont mal définis. D'après cet ensemble de signes que nous donne l'ophthalmoscope, il sera toujours facile de distinguer la névrite, de l'atrophie de la papille.

Pronostic.—Le diagnostic de la névrite est facile, car la seule maladie avec laquelle on pourrait la confondre est l'atrophie, et nous venons de voir d'après quels signes cette première en diffère; le pronostic est toujours grave, attendu qu'il est difficile d'arrêter la marche du processus dont la conséquence est la destruction des tubes nerveux, et, par suite, la peine qu'a le nerf optique de transmettre au cerveau les impressions reçues par la rétine; d'où la perte de la vue. En outre, comme quelquefois la névrite peut avoir une marche ascendante, les désordres peuvent se propager dans le nerf voisin, et y produire le même résultat.

Traitement. — Le traitement de la névrite optique est des plus difficiles, et ici, comme dans l'atrophie, nous nous trouvons tout à fait impuissants pour en arrêter la marche envahissante.

Cependant, comme il est bon d'avoir recours à tout ce que peut fournir la thérapeutique contre les progrès de cette redoutable affection, on pourra faire appel à tous les révulsifs, et employer des vésicatoires aux tempes et à la nuque.

Le sulfate de strychnine pourra aussi être employé en injection sous-cutanée, en même temps qu'on pourra faire usage de l'électricité

Enfin, si la névrite suit une marche ascendante, et qu'elle ait quelque tendance à envahir le nerf congénère, on pourra pratiquer l'énucléation de l'œil.

BLESSURE DE LA CONJONCTIVE SUR UN ŒIL ATTEINT D'ANOMALIE CONGÉNITALE DE LA RÉTINE. — CONSIDÉRATIONS MÉDICO-LÉGALES.

Par le Dr Bandon, médecin-major.

L..., tambour à la garde républicaine, reçoit, le 16 août 1875, un coup de baguette qui porte sur le globe de l'œil droit.

Il se présente le lendemain à ma visite, et je lui trouve une ecchymose de toute la conjonctive, qui est divisée dans une étendue de 7 à 8 millimètres, parallèlement au bord inférieur de la cornée.

La sclérotique ne paraît pas avoir été atteinte ; il y a peu de douleur.

Traitement par les lotions froides.

Examiné le 1er septembre, je trouve la plaie conjonctivale cicatrisée; la rougeur a presque complètement disparu.

Le champ visuel est intact. A l'ophthalmoscope, je trouve les milieux de l'œil transparents. Aucune trace de décollement de la rétine, ou d'épanchement de sang, mais la papille est entourée d'une tache blanchâtre dans les deux tiers de son étendue; inférieurement elle a conservé son contour normal. Les vaisseaux de la partie supérieure de la papille sont interrompus sur certains points, pour reparaître plus loin ; un vaisseau principal est continu dans toute son étendue, tandis qu'un autre petit vaisseau ne reparaît qu'après une interruption de quelques millimètres.

Du côté de l'œil gauche, la papille est absolument normale. Interrogé sur la façon dont la vision se faisait pour cet œil, cet homme nous dit qu'il a toujours bien vu, qu'il tire à 1000 mètres, et qu'il est un des bons tireurs du régiment.

Le diagnostic est anomalie congénitale de la rétine, anomalie due à la persistance des gaînes de myéline sur une portion des fibres nerveuses de la rétine. Ce diagnostic est confirmé par M. le Dr Galezowski, qui a bien voulu examiner ce malade.

Cette observation demande à être commentée, soit qu'on

l'examine au point de vue de la législation militaire, soit qu'on l'envisage au point de vue de la législation civile.

Il est certain que cet homme, profitant de cet accident, pouvait, avec quelque chance de succès, demander à être réformé pour perte de la vision de l'œil droit, ou se porter partie civile pour demander des dommages-intérêts à son agresseur,

Évidemment il pouvait réussir, puisqu'on trouvait dans cet œil une lésion considérable par son étendue, lésion qu'il était assez naturel de rapporter à une atrophie de la choroïde, à l'organisation d'un épanchement sanguin consécutifs à la blessure reçue le 16 août.

J'ai pensé que la relation de cette observation pourrait avoir quelque utilité pour mes collègues de l'armée, à qui il peut être donné de rencontrer des cas analogues, soit dans les conseils de révision, soit devant les commissions de réforme.

La connaissance de ces faits intéresse aussi le médecin légiste, qui peut être souvent appelé à se prononcer sur la relation qui peut exister entre de tels traumatismes et l'altération du fond de l'œil.

C'est, en effet, par la réunion de tous les faits connus qu'on arrivera à bien connaître ces altérations et leurs conséquences, et on pourra ainsi éviter l'erreur, ou du moins la rendre moins fréquente.

MODIFICATION DU PROCÉDÉ OPÉRATOIRE D'ANAGNOSTAKIS POUR L'ENTROPION ET LE TRICHIASIS DE LA PAUPIÈRE SUPÉRIEURE.

Par le Dr Chronis.

Le trichiasis est très-fréquent dans l'Asie-Mineure, à cause de la grande majorité des granulations qui, étant mal guéries, deviennent chroniques.

Pendant quatre ans que j'ai exercé la profession de médecin à Smyrne, j'ai eu l'occasion de voir beaucoup de personnes qui ont perdu la vue à cause des conséquences du trichiasis.

Divers procédés opératoires ont été mis au jour dans ces

derniers temps pour la guérison de cette maladie, comme par exemple celui de M. Anagnostakis, mon maître (1), pour le trichiasis de la paupière supérieure, avec ectropion prononcé et rangée multiple de cils.

Souvent le procédé Anagnostakis est insuffisant, parce que la tendance à la production du renversement, due à une conjonctive cicatricielle rétractile, donne lieu à l'élongation du lambeau de la peau fixée au cartilage tarse; à cause de cela, une récidive pourrait avoir lieu plus tard.

Pour cette raison, j'ai modifié le premier temps, c'est-à-dire, au lieu de faire une incision à une distance de 3 ou 4 millimètres, comme M. Anagnostakis le conseille, je la fais de manière qu'elle n'intéresse que la peau parallèlement et tangentiellement ciliaire, et ayant toujours l'attention de ne pas toucher les bulbes ciliaires. Après avoir fait cette incision, je dirige le lambeau soigneusement, et mon aide tire en haut la lèvre supérieure de la plaie, et saisissant avec une pince toute la couche musculaire située au-dessus du tarse; je la coupe au moyen des ciseaux. Mais si le tarse cartilage est hypertrophié, je me borne à le rendre un peu plus mince avec le couteau de Beer.

Ensuite, je passe quatre ou cinq aiguilles armées de fil de soie fin et solide, du dehors en dedans de l'épaisseur du bord palpébral, et puis à travers le faisceau du tissu fibreux sustarsien, qu'on soulève avec une pince à greffes : c'est ainsi que l'opération se termine.

Cependant, si l'ectropion est prononcé avec blépharospasme, ou blépharophimosis, je pratique, quelques jours avant l'opération, l'élargissement de la fente palpébrale d'après l'opération du blépharophimosis de M. Ammon.

Cette modification, qui consiste à faire l'incision aussi près que possible du bord ciliaire, offre l'avantage d'éloigner le lambeau inférieur qui, comme nous venons de le dire, pourrait devenir une cause de récidive.

Pendant quatre ans j'ai fait cette opération à plusieurs re-

(1) Voyez Ann. d'oculistique, 1857, t. XXXVIII, p. 5.

prises, et j'ai eu le bonheur d'obtenir d'excellents résultats, et pour nous donner une idée de la chose, je me borne à la citation de quatre cas que j'ai revus après quelque temps en pleine guérison. Voici ces quatre cas :

1° Mademoiselle Fancis, sœur de charité, âgée de 42 ans, souffrant du trichiasis de l'œil droit, pendant huit ans. Deux ans après l'opération, je l'ai revue jouissant d'une parfaite santé.

2° M. Constantin, garçon de café, âgé de 40 ans, ayant un trichiasis double depuis six ans, a obtenu, après l'opération faite aux deux yeux, une guérison complète. Je l'ai revu, même dix-huit mois après l'opération, continuer son métier de garçon de café.

3° M. P...., charpentier, âgé de 35 ans, atteint à l'œil gauche, depuis dix ans, d'un trichiasis. Je l'ai revu, seize mois après l'opération, continuer son état, sans qu'il y ait eu lieu à une récidive.

4° Mlle Marie, âgée de 30 ans, souffrant depuis six ans du trichiasis de l'œil droit, et un peu de l'œil gauche. Je lui ai fait l'opération à l'œil droit, et je l'ai revue un an après l'opération revenir me demander de lui soigner aussi l'œil gauche. Quant à l'œil droit il était dans un état parfait.

SUR LES AFFECTIONS OCULAIRES

PROVENANT DE LA LÉSION DE LA CINQUIÈME PAIRE.

Par le Dr Galezowski.

On sait depuis longtemps quel rôle important on doit attribuer à la cinquième paire dans la nutrition des globes oculaires. Fodéra fut le premier qui pratiqua la section intra-crânienne du trijumeau ; mais il n'a pas su en tirer toutes les conséquences.

C'est à Magendie (1) qu'appartient le mérite d'avoir, le premier, démontré les troubles de nutrition que la section de ce nerf amène dans la nutrition de l'œil. « Dans les quarante-huit

(1) Journal de Physiologie expérimentale, t. IV.

heures qui suivent la section, apparaît une opacité de la cornée qui va en augmentant de jour en jour ; conjonctivite plus ou moins intense, développement des fausses membranes sur l'iris, ulcération enfin et chute de la cornée, et évacuation des humeurs de l'œil. »

Magendie étudie aussi les résultats de la section, en avant et en arrière, du ganglion de Gasser, et il démontre que dans la section faite en arrière de ce ganglion, les troubles de nutrition sont beaucoup moins considérables, et ne surviennent que bien plus tard. Ils ne commencent que le septième jour ; la cornée devient à peine opaque sur une petite étendue, et la chambre intérieure contient très-peu de fausses membranes.

A ces premières recherches, il a ajouté, en 1839, un fait nouveau que la vision se perdait, excepté en ce qui concerne les rayons lumineux qui pouvaient être encore perçus. Les mêmes expériences, reprises par Claude Bernard, ont confirmé les opinions émises par Magendie.

Si les expériences nous démontrent, d'une manière aussi évidente, l'influence de la cinquième paire sur la nutrition de la cornée et de l'iris, on doit comprendre facilement que certaines affections cérébrales qui attaquent ce nerf, soit à son origine bulbaire, soit au voisinage du ganglion de Gasser, et même dans ses branches périphériques, doivent être suivies de lésions de nutrition plus ou moins graves du globe de l'œil.

Indiquer les différentes lésions oculaires qu'entraînent les altérations de la cinquième paire, préciser leur gravité et leur signification dans le diagnostic des lésions cérébrales elles-mêmes, tel est le plan de mon travail actuel. Mais pour répondre à toutes ces questions délicates et difficiles, à plusieurs titres, il m'est indispensable de donner ici un court aperçu sur l'anatomie du nerf trijumeau.

La cinquième paire naît par deux racines ; l'une, sensitive, prenant son point de départ dans la partie postérieure du cordon bulbaire ; l'autre moitié, dans la partie inférieure du bulbe. Sur le trajet de sa racine sensitive, on trouve un ganglion qui reçoit quelques filets du grand sympathique, provenant du rameau carotidien.

L'origine apparente de ces racines est à la partie supérieure externe de la protubérance annulaire, à la jonction de cette dernière avec les pédoncules cérébelleux moyens.

La grosse racine traverse la protubérance et la bulbe, et passant ensuite entre le faisceau intermédiaire et le corps restiforme, elle vient se perdre dans la substance grise qui recouvre la paroi du quatrième ventricule, au niveau du bec du *calamus scriptorius*. Là, ils naissent par des noyaux isolés, situés dans le corps restiforme, lesquels sont constitués par la portion des cordons latéraux qui ne subissent pas d'entrecroisement.

L'origine de la racine motrice contourne les faisceaux intermédiaires, et passe ensuite au-dessous de l'orifice inférieur de l'aqueduc de Sylvius ; plus loin, sa marche et son origine ne sont pas bien connues.

En sortant de la protubérance, le nerf trijumeau se dirige à la base du crâne, en avant, vers le ganglion de Gasser, qui se trouve situé dans une petite dépression du rocher, à son sommet ; c'est la racine sensitive seule qui pénètre dans le ganglion ; la racine mobile passe, au contraire, sous le ganglion de Gasser et se réunit ensuite à la branche maxillaire, au moment de son passage par le trou ovale. A partir de leur passage par les trous osseux, les branches périphériques se distribuent dans les différents organes selon leur destination.

Examinons maintenant quelles sont les lésions oculaires qui peuvent se produire sous l'influence des affections cérébrales, lorsque cette affection amène une altération de l'un de ces centres nutritifs de l'œil.

Les cas de ce genre ne sont pas très-fréquents ; néanmoins, si on examine avec soin les observations se rapportant aux maladies cérébrales, on trouve sans peine des cas dans lesquels les altérations de la cinquième paire et de l'œil ont été signalées. Généralement, dans ces cas, on trouve abcès nécrosique, ulcère avec ou sans perforation de la cornée, quelquefois destruction totale de la cornée et atrophie de l'œil. Dans d'autres cas moins graves, et surtout dans les altérations consécutives au traumatisme, on n'a constaté, quelquefois, que l'anesthésie de la cornée. Dans les altérations plus périphériques, et notamment

lorsqu'elles occupent le ganglion de Gasser, les affections oculaires prennent une gravité exceptionnelle, soit qu'il se produise un zona ophthalmique, soit que la cornée, l'iris et la choroïde subissent des désordres plus ou moins intenses.

Enfin dans les inflammations des branches périphériques de la cinquième paire, nous voyons des accidents oculaires de moindre intensité, rarement inflammatoires; le plus souvent névralgiques, et qui peuvent présenter beaucoup de difficultés pour le traitement, surtout si la maladie n'a pas été soignée énergiquement à son début.

Examinons successivement différentes altérations oculaires qui se développent sous l'influence des lésions des nerfs du trijumeau.

I. — Altérations oculaires dans les tumeurs cérébrales et les méningites.

Parmi les tumeurs qui attaquent la cinquième paire, nous devons distinguer celles qui se développent au voisinage des racines du trijumeau, et celles qui se trouvent situées près du ganglion de Gasser.

Lorsque l'affection occupe la racine sensitive de la cinquième paire, qu'elle se trouve dans la moelle allongée ou dans sa protubérance annulaire, les altérations du système nutritif de l'œil ne viennent que d'une manière très-tardive, ce qui du reste est complètement conforme aux expériences de Magendie et de Claude Bernard ; mais ce qui est plus intéressant à signaler c'est que les altérations qui s'observent du côté de la cornée sont, relativement, de peu de gravité ; on voit habituellement se produire une ulcération soit au centre, soit à la périphérie de la cornée; cette ulcération suit une marche lente et progressive jusqu'au moment où la perforation a lieu ; puis arrive le travail de réparation, et l'ucère se cicatrise sans ou avec adhérence de l'iris, selon l'étendue de l'ulcère.

A l'appui de ces données, nous pouvons citer l'histoire d'un jeune homme, âgé de 14 ans, atteint d'une tumeur dont j'ai rapporté l'histoire dans mon *Traité des maladies des yeux*.

La tumeur sarcomateuse, de pédoncule cérébelleux, avait en même temps déprimé la moelle allongée et altéré complètement les racines de la cinquième paire, ainsi que les origines des nerfs optiques. Dans le courant de la maladie, il s'est produit une petite ulcération centrale de la cornée, suivie au bout de quelques jours d'une perforation ; mais cet état n'a pas persisté longtemps, et dès le troisième jour la plaie était rafermie et la chambre antérieure rétablie.

Chez ce malade, non-seulement il y a eu altération de nutrition du côté de la cornée, mais le nerf optique était en outre désorganisé par une névrite optique qui s'est terminée ensuite par une atrophie de deux papilles. On comprend dès lors que l'existence simultanée d'une névrite optique et d'ulcération de la cornée, suivie ou non d'une perforation, doit être considérée comme des signes pathognomoniques d'une tumeur située sur la moelle allongée, juste à l'endroit qu'occupent les racines de la cinquième paire, au voisinage même de la protubérance annulaire.

La *méningite spinale*, qui s'étend à la moelle allongée et qui attaque les racines sensitives de la cinquième paire, peut donner lieu à une ulcération de la cornée, sans ou avec perforation ; mais dans ce cas le nerf optique reste complètement sain, à moins que la méningite ne se soit en même temps portée jusqu'au chiasma. Parmi les notes que j'ai recueillies sur quelques malades de Trousseau, à l'Hôtel-Dieu, j'en trouve une se rapportant à un jeune homme, âgé de 21 ans, atteint d'une méningite spinale, et qui a été pris, dans le courant de sa maladie, d'un ulcère de la cornée, d'abord de l'œil droit, et huit jours plus tard, de l'œil gauche. Trousseau avait diagnostiqué une méningite spinale avec altération de la cinquième paire, et, à l'autopsie, on trouva, en effet, la lésion des méningites sur les parois de la moelle épinière, de la moelle allongée, ainsi que sur les hémisphères cérébraux. La base du cerveau est restée intacte et ses papilles optiques sont restées saines pendant toute la durée de la maladie. Chez ce malade, l'anesthésie des deux cornées était complète ; toute la moitié droite de la face était aussi, quoique incomplètement, insensible aux piqûres d'é-

pingle. Mais il faut ajouter que dans tous les cas de tumeur ou de méningite, la conjonctive était à peine injectée, l'œil était larmoyant, mais en apparence, il y avait très-peu de gravité, et on ne se douterait même pas de la lésion, tellement l'œil était clair et sain.

Les altérations, soit de la cinquième paire, au voisinage du ganglion de Gasser, soit du ganglion lui-même, soit de l'inflammation de la branche ophthalmique à sa sortie du ganglion, sont ordinairement beaucoup plus graves que les mêmes lésions occupant les origines de ces mêmes nerfs. Et tandis que les altérations de la cornée, dans la première forme, se guérissent toutes seules assez facilement ; dans la deuxième variété, nous voyons survenir des accidents beaucoup plus graves, qui peuvent se terminer par la destruction partielle ou totale du globe oculaire. Ce fait est aussi en conformité d'expériences physiologiques, car, si on se rappelle les idées émises par Magendie et Claude Bernard, on verra que c'est, en effet, dans la section du nerf trijumeau, au devant du ganglion de Gasser, que les accidents oculaires sont les plus graves et les plus rapides.

Nous pouvons citer à l'appui deux observations qui paraissent se rapporter, de tout point, à l'altération de la cinquième paire, au devant du ganglion ou dans le ganglion lui-même. La première de ces observations a été recueillie par M. le Dr Pintaud-Dessalles, pendant qu'il était attaché à ma clinique, en qualité d'aide. On y remarque un fait important à signaler, au point de vue du diagnostic de de la maladie cérébrale, c'est que l'affection de la cinquième paire a été accompagnée de celle de la paralysie de la septième paire. La nécrose cornéenne avec hernie de l'iris était la conséquence de l'affection de la cinquième paire, qui devait être située à son passage au sommet du rocher ; c'est là, en effet, que la cinquième et la septième paire pouvaient être atteintes en même temps par une méningite partielle.

Observation. — C... (Emile), demeurant à Paris, eut un enfant âgé de 5 ans 1/2, d'une forte constitution, qui n'a jamais eu d'autre maladie que celle qui l'amène à la clinique de M. Galezowski, le 6 septembre 1871.

La mère de l'enfant me dit qu'il y a cinq à six mois, lorsqu'elle faisait la toilette au petit garçon, elle se rappelle qu'il se plaignait d'une oreille et d'un œil. Cette douleur fut passagère, et la première fois que l'enfant présenta une altération matérielle de la face, c'est au mois de juillet : il louchait de l'œil gauche en dehors; et un mois plus tard, alors que ce strabisme disparaissait, la paupière supérieure de l'œil gauche commençait à se tuméfier. Quant à la santé générale de l'enfant, elle était excellente. Quinze jours après le début du gonflement de la paupière supérieure, l'œil devient terne, il se couvre comme d'une peau qui dans l'espace d'une nuit a voilé complètement la prunelle de son enfant. L'œil suppurait légèrement; et tout cela s'était passé sans grandes douleurs, sans appareil inflammatoire grave.

Ce qui nous frappe à première vue, c'est la chute de la paupière supérieure droite, l'effacement des traits du visage à droite avec joue flasque et pendante, en sorte qu'on pourrait croire tout d'abord à une fluxion de la joue droite, enfin la déviation de la commissure labiale gauche rétractée en dehors et en arrière. Quant à la sensibilité de la joue droite, elle est conservée au moins en partie; l'ouïe n'est point altérée, et l'oreille ne donne lieu à aucun écoulement. Les membres ne sont ni paralysés, ni affaiblis.

A l'examen du globule oculaire droit, on constate une ulcération complète de la cornée nécrosée, et dont la rupture en un point de sa surface à la partie inférieure a donné passage à une hernie de l'iris; tout le champ pupillaire est masqué par un trouble de la cornée opacifiée. Il s'agissait évidemment d'une paralysie de la 7e et de la 5e paire; la cornée et la conjonctive étaient complètement anesthésiées, ainsi que toute la face correspondante. On prescrit : Application de 2 sangsues en avant de l'oreille. Se purger avec huile de ricin 15 gr. Instillation d'atropine 4 fois par jour. Laver fréquemment l'œil avec eau de laitue.

Cinq jours après on excise la partie herniée de l'iris, et on lui prescrit une faible solution d'iodure de potassium.

7 octobre 1871. — Depuis un mois que l'enfant est en traitement (on a employé potion résolutive et tonique, vésicatoire à la nuque), la cornée est plus sensible au toucher, en sorte qu'au travail d'ulcération semble vouloir succéder celui de cicatrisation de la cornée. Quant aux phénomènes encéphaliques, sauf la paralysie de la 7e paire, ils persistent à demeurer à l'état latent, la santé générale et la force musculaire continuent à se maintenir parfaites. La sensibilité de la face revient ainsi que celle de l'œil, une partie de la cornée a repris sa transparence.

Nous avons eu l'occasion de revoir l'enfant encore pendant cinq mois, et nous avons pu constater une amélioration des plus sensibles, au point de vue de la sensibilité de l'œil; la

cornée s'est éclaircie dans sa moitié supérieure, et il n'est resté qu'un leucôme partiel adhérent à la cornée. Quant à la paralysie de la septième paire, elle persiste toujours, quoique moins prononcée.

Mais le fait suivant est encore plus intéressant à étudier; il montre d'une manière plus complète la localisation de la maladie dans le ganglion de Gasser lui-même.

Observation. — Garçon P..., âgé de 7 ans, me fut adressé par le Dr Delande (de Montrouge), au mois de juin 1874. D'après les renseignements qui m'ont été communiqués par notre confrère, l'enfant a été pris à l'âge de 2 ans et demi d'une hémiplégie complète du côté droit, pendant la convalescence de la petite vérole, et à cette époque il était pris des attaques de la 7e et de la 5e paire du côté droit. C'est à ce moment aussi que l'œil droit commença à se troubler, et il s'est formé une large nécrose de la cornée avec anesthésie complète de la cornée, de la conjonctive, et de la peau sur toute la moitié de la face droite. Tous ces symptômes persistaient au moment où l'enfant a été amené à ma consultation, et il y avait en outre des ulcères à l'aile du nez du côté paralysé. La santé générale de l'enfant est assez bonne, néanmoins il a par moment des vomissements, de la fièvre et des maux de tête. Cet état persiste depuis plus d'un an. Il était évident pour moi, qu'il s'agissait là d'une méningite partielle, localisée près du rocher, où la 7e et la 5e paire ont été prises. Voyant le danger immédiat pour la cornée, je lui ait fait une large paracentèse dans toute l'étendue de la partie nécrosée, et cette opération a amené une amélioration tellement marquée que peu à peu la cornée a repris sa transparence, et il n'est resté qu'un petit leucôme à l'endroit de la nécrose; mais ce qui est plus étonnant, c'est qu'avec cette amélioration incontestable, l'anesthésie s'est maintenue dans l'œil et la joue; une partie de l'aile du nez s'est nécrosée. Je l'ai soumis au traitement par l'iodure de potassium et des vésicatoires volants promenés derrière l'oreille, la tempe et à la nuque. Sous l'influence de ce traitement continué jusqu'à ce jour l'enfant va très-bien, il a repris ses forces, et en le voyant en juillet dernier, j'ai pu constater une cicatrisation complète de la cornée.

On voit, par ce fait, que l'altération de la cinquième paire peut donner lieu à des lésions de toute la face avec des symptômes nécrosiques, tout aussi prononcés du côté de la cornée que du côté de la peau. Ce fait se rapproche du reste d'autres altérations de la cinquième paire et notamment avec la dégénérescence du ganglion de Gasser, ce qui se traduit par le

zona ophthalmique, plus ou moins intense. Là aussi, il existe une maladie du trijumeau, près du ganglion de Gasser, comme cela avait été démontré par le professeur Charcot et par O. Wyss. Mais dans cette dernière maladie, la lésion occupe le nerf ou le ganglion lui-même, tandis que dans les cas que nous rapportons plus haut, il y a une lésion répandue sur une certaine étendue des méninges qui recouvrent le ganglion de Gasser et le nerf de la septième paire.

II. — Affections oculaires dans les maladies des branches périphériques du trijumeau.

Les altérations des branches périphériques du trijumeau sont ordinairement moins graves que les précédentes, et si nous exceptons quelques cas particuliers des lésions cornéennes ou iridiennes, provenant de l'irritation des branches dentaires, dans la grande majorité des cas, les accidents oculaires se traduisent par des névralgies périorbitaires, les asthénopies accommodatives et les spasmes des paupières et de la face, ou tic douloureux de la face.

Nous n'avons pas besoin d'analyser ici les faits se rapportant au *zona ophthalmique* qui constitue une maladie toute spéciale, mais nous nous contenterons, pour le moment, d'examiner les faits qui se rapportent aux névralgies périorbitaires idiopathiques, occasionnées par une inflammation d'un ou de plusieurs rameaux terminaux de la branche ophthalmique.

La branche sus-orbitaire est celle qui s'enflamme le plus souvent ; elle se trouve, en effet, située très-superficiellement, presque immédiatement sous la peau, après avoir franchi l'échancrure du rebord orbitaire, pour se porter sur le front. Sous l'influence du froid et de l'humidité, ce nerf est pris facilement d'une inflammation, d'une vraie névrite, qui est accompagnée habituellement de névralgies périorbitaires des plus violentes. Ces névralgies viennent par crises, elles deviennent intenses surtout le soir ; quelquefois elles sont continuelles et durent sans interruption pendant plusieurs jours.

Le diagnostic, dans ces cas, devient d'autant plus difficile que

ces névralgies sont accompagnées d'un certain degré d'irritation des membranes oculaires elles-mêmes. C'est ainsi que la conjonctive bulbaire est rouge et injectée, l'œil est larmoyant, et la photophobie est très-intense ; la paupière est à demi fermée, et si on ne faisait pas attention, on pourrait très-facilement confondre cet état avec une affection de l'iris ou de la chloroïde.

Le fait suivant prouve combien on peut avoir de difficulté pour le diagnostic, lorsque des accidents semblables se produisent dans un œil qui a déjà subi des atteintes glaucomateuses.

Madame la marquise de Mac Mahon m'avait amené, au printemps dernier, sa femme de chambre, à laquelle j'avais enlevé, il y a trois ans, un œil atteint de glaucôme hémorrhagique, et à laquelle j'avais pratiqué une iridotomie pour l'autre œil, qui présentait, à cette époque, les symptômes de glaucôme chronique. La vue de cet œil était complètement rétablie ; elle resta pendant trois ans sans rien éprouver, lorsque, au printemps de 1875, elle fut prise de douleurs névralgiques périorbiculaires périodiques excessivement violentes. L'œil est devenu rouge et la vue se troubla. J'ai vu la malade, et je craignais un instant d'avoir affaire à une rechute de glaucôme. Pourtant l'acuité visuelle est restée normale, l'œil n'était point dur. Mais j'ai trouvé une sensibilité très-accusée dans le trajet du nerf frontal ; c'était une névrite rhumatismale très-intense et très-rebelle, et qui ne céda qu'après que je lui eus fait appliquer successivement huit vésicatoires volants sur la région du nerf malade.

Les signes qui caractérisent le mieux cette névrite, dès le début, sont : sensibilité au toucher sur le trajet du nerf sus-orbitaire ; quelquefois il existe la même sensibilité sur le trajet du nerf sous-orbitaire, parce que l'observation journalière m'a démontré que les deux branches sont souvent affectées en même temps. A ces symptômes, il faut naturellement ajouter aussi ce qu'éprouve l'œil lui-même, et notamment le *larmoiement*, la *photophobie*, l'*asthénopie* et les *névralgies périodiques périorbitaires*; on aura alors le tableau complet de la maladie.

Lorsque la névrite frontale n'a pas été arrêtée à son début, et que les symptômes névralgiques se prolongent pendant des semaines et des mois entiers, il se produit alors des contractions spasmodiques dans un certain nombre de branches de la septième paire, qui se traduisent par des contractions toniques ou cloniques des muscles de la face et des paupières. Cet état devient alors beaucoup plus sérieux ; il ne cède plus à aucun moyen thérapeutique, si ce n'est à une opération ; c'est en faisant la section du nerf sus-orbitaire seul, et quelquefois du sus et sous-orbitaire qu'on vient à bout de la névralgie et du spasme consécutif.

Contre l'inflammation du nerf frontal, on a employé, au début, des injections hypodermiques de morphine. Pour ma part, je n'ai jamais vu de bons effets de ce traitement.

Le moyen le plus efficace contre cette affection, et qui m'a toujours donné des résultats satisfaisants, ce sont les vésicatoires volants appliqués tous les cinq ou six jours sur le trajet du nerf malade, saupoudré ensuite avec la poudre de morphine, dans la proportion de 1 ou 2 centigrammes.

Voici à l'appui deux observations.

Observation. — Madame A..., âgée de 56 ans, demeurant à Paris, est venue me consulter le 8 avril 1875, pour une névralgie venant par crises, en même temps la vue était trouble, la malade voyait constamment des mouches devant ses yeux. Elle éprouvait constamment au sommet de la tête une sensation du froid, alternant avec de la chaleur et des brûlures derrière les oreilles qui deviennent quelquefois intolérables. Il y a deux ans, elle était sourde du côté droit avec un bruit d'eau bouillante pendant deux ans, et puis cela a passé tout d'un coup et l'ouïe est revenue. Les névralgies périorbitaires durent depuis plus de dix ans. Peu de temps après le début toutes les dents se sont perdues les unes après les autres dans l'espace de quatorze mois. Actuellement elle éprouve des tremblements des paupières et des douleurs avec élancements dans les yeux. Par moment les yeux pleurent beaucoup soit pendant le travail, soit sans aucune cause, parfois aussi ils sont secs et il y a de la sensation de brulûre analogue à celle qu'elle éprouvait dans la tête. Au toucher j'ai pu constater que les deux nerfs sus-orbitaires et les deux sous-orbitaires étaient sensibles au toucher à l'endroit de leur sortie sur le front et les joues. En conséquence je lui ai prescrit des vésicatoires volants que j'ai fait saupoudrer avec de la morphine. Le bromure de potassium a été administré à l'intérieur.

11 mai. — Il y avait un peu de mieux quoique lent, mais après avoir appliqué 6 vésicatoires sur le front et saupoudré chaque fois avec 2 ou 3 centigr. de morphine, j'ai obtenu la guérison. Au moment où j'ai revu la malade pour la dernière fois, le 14 juin, il ne restait qu'un léger engourdissement du front.

Nous avons remarqué, cette année, quelques malades atteints de névralgies périorbitaires, simultanément avec les symptômes d'une violente grippe, et on doit se demander si l'inflammation catarrhale des muqueuses ne s'est pas communiquée aux nerfs sus ou sous-orbitaires.

Observation. — M. H..., âgé de 37 ans, demeurant à Paris, est venu me consulter le 16 février 1875, se plaignant de douleurs névralgiques périorbitaires de l'œil droit, pendant dix jours consécutifs. Il déclare avoir souffert d'une grippe très-forte depuis six semaines, et que c'est au moment où sa santé s'était améliorée que les douleurs sont venus au pourtour de l'orbite, et elles étaient accompagnées de nausées et de vertiges très-fréquents. Voyant de l'inappétence et des envies fréquentes de vomir, je lui ai prescrit d'abord un vomitif, et ensuite des vésicatoires volants sur le trajet du nerf frontal, un vésicatoire tous les six jours ; puis, au bout de quinze jours, du bromure de potassium à l'intérieur. Sous l'influence de ce traitement le mieux s'était déclaré rapidement, mais la guérison n'a pu être obtenue que beaucoup plus tard. J'ai eu l'occasion de revoir le malade le 17 juin et j'ai pu me convaincre de sa guérison complète.

On voit, par ce rapide exposé, que les maladies de la cinquième paire peuvent se traduire par des altérations oculaires des plus variées ; le plus souvent, c'est du côté de la cornée et de la peau des paupières et du front qu'on trouve des ulcères, des nécroses et des vésicules comme dans le zona. Que dans d'autres cas, on trouve des néwralgies et des spasmes dans les paupières et dans toute la face.

Lorsque l'affection est due à la lésion centrale, on devra agir contre la cause de la maladie, mais en même temps on arrêtera la destruction de la cornée en pratiquant une paracentèse.

Contre les névralgies, ce sont les vésicatoires volants qui ont le plus d'action. Dans le spasme de la septième paire, au contraire, il n'y a que la section du nerf sus-orbitaire qui puisse enrayer le mal.

DES EFFETS TOXIQUES DU CALOMEL,

Par le Dr Kohn.

Il serait inutile d'énumérer les avantages que le thérapeutiste retire de l'emploi des mercuriaux dans les affections diverses; l'usage en est journalier ; mais c'est dans la thérapeutique oculaire particulièrement que cette médication est sans contredit le plus répandue. Il n'est peut-être pas de forme sous laquelle on ait employé les préparations hydrargyriques dans les affections oculaires, et toujours on a eu à s'en féliciter.

Je ne veux point entrer dans le détail des différentes méthodes d'administration, ni m'étendre sur le danger que présentent les médicaments employés sans précautions. On sait se servir aujourd'hui des préparations mercurielles, et on n'a plus à redouter les accidents assez communs d'autrefois, et dont la gravité a été exagérée par les adversaires de cette médication. Mon but est de signaler un fait dans lequel j'ai vu survenir des accidents peu graves, il est vrai, mais qui auraient pu avoir des conséquences très-fâcheuses si on n'en avait pas reconnu la cause, et cette cause serait peut-être très-facilement méconnue, vu l'innocuité journellement prouvée du mode d'emploi de l'agent thérapeutique. On sait combien les insufflations de calomel porphyrisé sont utiles, et combien souvent elles sont employées dans certaines affections de la cornée. On explique généralement l'action salutaire de ce médicament, en admettant qu'il agit comme stimulant et irritant local, plutôt que par une action thérapeutique due à l'absorption d'une certaine quantité du produit hydrargyrique. L'absorption est si minime et les doses employées si faibles que jamais peut-être jusqu'aujourd'hui on n'avait observé d'accidents dans ce mode d'emploi ; c'est cependant ce qui est arrivé dans le cas suivant, dont la rareté exceptionnelle m'invite à le publier.

Cette observation est destinée, en effet, à mettre les praticiens en garde contre certains phénomènes que l'on serait tenté de

rapporter à une simple coïncidence, et qui, en réalité, ne sont dus qu'au mode de traitement employé.

Obs. — Enfant Fausier, âgé de 3 ans, fut porté à la Clinique du Dr G. le 20 avril 1875, atteint d'une kératite phlycténulaire, depuis le 11 du même mois. Le traitement habituel lui fut prescrit : Atropine et insufflation de calomel porphyrisé, une fois par jour. Le traitement fut continué pendant quatre jours; mais, dès la première nuit qui succéda au début du traitement, la mère observa chez l'enfant un malaise général, puis de très-fortes coliques qui durèrent toute la nuit, pour ne se calmer que le lendemain matin; le reste de la journée le petit malade était relativement calme; pas d'appétit. Les mêmes phénomènes se reproduisaient la nuit suivante, avec la même intensité, et toujours de même pendant quatre nuits; la mère avait remarqué que le malaise commençait chez l'enfant quelques heures après l'insufflation du calomel. Le malade fut ramené à la Clinique, et le Dr Galezowski fit supprimer l'emploi de la préparation mercurielle; dès ce moment l'enfant dormit paisiblement, et toute colique avait disparu. L'appétit revint. Ce bien-être dura trois jours, lorsque, pour la seconde fois, il lui fut prescrit l'emploi de la poudre de calomel en insufflation ; et dès la première nuit les mêmes phénomènes se produisaient, malaise et fortes coliques; la nuit suivante était une répétition de la précédente, lorsque, pour la seconde fois, l'usage du calomel fut suspendu. A partir de ce moment toutes douleurs cessèrent, et, depuis, l'enfant a continué à reposer paisiblement toutes les nuits; la kératite est entrée en voie de guérison.

REVUE BIBLIOGRAPHIQUE.

I. — Influence des maladies du cœur sur la pupille.

Analysé par le Dr Boggs,

Le professeur Giovanni (*Annali universali di Medicina*) a observé récemment, dans trois cas de maladies organiques du cœur, arrivées à une période avancée, le myosis bilatéral, et il

déduit de cette observation quelques conclusions intéressantes. Ces trois cas étaient accompagnés d'une dyspnée très-accentuée. Il y avait, dans le premier, rétrécissement et insuffisance de la valvule mitrale; dans le deuxième, rétrécissement et insuffisance de l'aorte; et, dans le troisième, rétrécissement aortique, avec insuffisance mitrale; cette dernière dans tous les trois; le myosis bilatéral existait et était plus ou moins prononcé, suivant que la dyspnée était plus ou moins accentuée. Ceci confirme les observations de Pourfour, du Petit, Bernard, Biffi, Eulemberg, Guttmann, et autres qui ont démontré que toutes les affections qui produisent la compression du grand sympathique dans le cou sont suivies de sténose pupillaire. D'après l'auteur, ce myosis est de nature paralytique, et peut provenir de trois sortes de lésions, savoir : 1° lésions du cordon cervical; 2° lésions des ganglions de la partie supérieure du cou; 3° lésions des filaments terminaux du grand sympathique qui aboutissent aux fibres longitudinales de l'iris. En examinant avec le microscope le grand sympathique et quelques sections du cordon cervical des malades en question, l'auteur a trouvé une grande hyperémie des ganglions du sympathique, avec plus ou moins d'infiltration des éléments lymphoïdes. En même temps le tissu des ganglions était plus mou et plus infiltré qu'à l'état normal. Ces différentes lésions sont la conséquence de la stase du sang produite par l'état du cœur, et il est probable qu'elles existent chez tous les malades de cette catégorie, quoiqu'elle ne soit pas toujours manifeste. Les maladies qui ont leur source dans le grand sympathique sont comparables à celles qui naissent de l'encéphale ou de la moelle épinière. Chez certains malades atteints de maladies du cœur, on a constaté une excitation cérébrale, chez d'autres la somnolence. Le myosis, dans les maladies du cœur, a une signification très-distincte : il indique non-seulement une stase du sang, mais une lésion profonde des cellules ganglionnaires, d'où résulte la paralysie. La lésion ganglionnaire affecte le cœur et les poumons qui puisent leur innervation dans les cellules ganglionnaires. L'action cardiaque et la circulation pulmonaire sont, par conséquent, lorsque le myosis

existe, plus sérieusement affectées que dans les cas où ce symptôme n'existe pas. L'auteur conclut de ces faits, au point de vue du pronostic, que le myosis dans les affections du cœur est un symptôme d'un pronostic grave, et qu'il annonce la présence d'une lésion des ganglions du grand sympathique qui exerce son influence sur le cœur et sur les poumons.

II. — De l'hémorrhagie rétinienne et de ses rapports avec les lésions cérébrales, cardiaques et rénales.

Analysé par le Dr Boggs.

Le *American Journal of the Medical Sciences*, juillet 1874, contient un article important sur ce sujet par le Dr Charles S. Bull. Il traite d'abord de l'histoire générale et l'étiologie de l'hémorrhagie rétinienne; il passe ensuite en revue les rapports de forme de l'hémorrhagie avec les maladies de l'encéphale, du cœur et des reins, aussi complètement que l'état actuel de nos connaissances sur ce sujet nous le permet.

Les hémorrhagies rétiniennes peuvent avoir une origine double, c'est-à-dire que leur cause déterminante peut être intrinsèque ou dans l'œil comme neuro-rétinite, rétinite, glaucome, et extrinsèque lorsqu'elle est due à une maladie cardiaque, ou à une affection chronique des reins.

Le Dr Bull est d'accord avec la plupart des auteurs, en décrivant trois formes d'hémorrhagie, savoir : les hémorrhagies punctiformes arrondies, bien limitées et multiples; les hémorrhagies linéaires ou en forme de pinceau, lorsque le sang est épanché dans la couche des fibres nerveuses ; et, enfin, les hémorrhagies en larges taches irrégulières, qui ont lieu généralement dans le voisinage des grandes veines. Dans quelques cas, alors que l'hémorrhagie est très-étendue, le corps vitré peut être compromis, mais, en règle générale, le sang tend à gagner la choroïde.

L'apoplexie rétinienne, quelle que soit sa cause, a de la tendance à se reproduire, et, comme lésion primitive, on la rencontre rarement, excepté dans l'âge avancé. Elle est presque constamment associée à quelque autre lésion de structure. Elle

se présente avec les maladies du cœur, et surtout quand celles-ci sont associées à la dégénérescence athéromateuse généralisée. Dans tous les cas de rétinite, les parois des vaisseaux sont bientôt nécessairement envahies.

Quant à ce qui concerne les symptômes subjectifs, il peut y avoir ou non des phénomènes prémonitoires; mais la caractéristique de ces lésions c'est qu'elles se produisent brusquement.

Il n'est pas encore certain que la syphilis constitutionnelle prédispose à l'hémorrhagie rétinienne. On dit généralement que la rétinite syphilitique est rarement marquée par des hémorrhagies; mais, d'après un rapport de Mandelstamm, sur neuf cas de rétinite syphilitique, qui furent observés à Wiesbaden, de 1863 à 1866; quatre d'entre elles furent accompagnées d'hémorrhagie. Elle paraît être plus commune chez les hommes que chez les femmes, et après l'âge de cinquante ans. De fait, dans le même rapport, de 26 cas d'apoplexie rétinienne, ci-dessus mentionné, 22 se présentèrent chez des malades de 50 à 80 ans, et 24 sur 26 étaient chez des hommes.

Le point le plus important dans l'histoire de l'hémorrhagie rétinienne est de savoir si on doit la regarder comme un symptôme prémonitoire de l'apoplexie cérébrale. On n'a pas réuni encore un assez grand nombre de faits, mais il y a déjà assez de preuves pour regarder cette conception comme certaine.

Le Dr Reynolds admet qu'on peut considérer les caillots de la rétine comme des symptômes de lésion cérébrale; le docteur Tanner en parle de la même manière; et le Dr Hammond avance qu'il a vu des hémorrhagies rétiniennes précéder d'une année des lésions plus graves.

Le Docteur Coloman a fait connaître, dans le *Berliner Klin. Wochsch.* (février 1870), une série de cas dont quelques-uns furent suivis d'hémorrhagie cérébrale; et le Dr Bull a observé 4 cas dans lesquels une apoplexie cérébrale se produisit quelque temps après la lésion intra-oculaire. Il les rapporte longuement dans son travail. Enfin, le Dr Berthold, *Klin. Monatsblatt für Augenheilk* d'avril 1874, rapporte le cas d'une femme de 35 à 40 ans, qui vint le consulter. Elle avait une hémorrhagie

dans la macula lutea. Durant un examen ophthalmoscopique, elle tomba tout à coup à la renverse et mourut avec tous les symptômes d'une apoplexie cérébrale.

Le Dr Bull expose, en dernier lieu, les relations existant entre l'hémorrhagie rétinienne et la maladie chronique de Bright, d'après la théorie du Dr George Johnson, publiée dans le *Medical Times and Gazette* du 2 juillet 1870; et tout en admettant la justesse des idées de Johnson, quant à ce qui regarde l'hypertrophie de la couche musculaire des petites artères, il avance que, dans les cas où il ne se produit pas d'hémorrhagie, on peut expliquer ce fait par l'augmentation de résistance des vaisseaux capables de contrebalancer l'augmentation de puissance du cœur; et il admet que l'hémorrhagie est causée par l'absence de sa compensation, ce qui a lieu quand le ventricule gauche hypertrophié lutte contre les petites artères dont l'hypertrophie n'a pas suivi une marche proportionnelle. Le petit nombre d'observations consignées démontrent que l'hémorrhagie a pour siége et pour source les capillaires, ou tout au moins les petits vaisseaux.

III. Luxation spontanée du cristallin cataracté dans la chambre antérieure. — Extraction par l'incision linéaire; irido-choroïdite purulente; phthisie du globe oculaire.

Par le Dr Bruté fils (de Rennes).

Mme X..., âgée de 22 ans, propriétaire, se présente chez moi, le 8 novembre 1874, à huit heures du soir, me priant d'examiner son œil gauche, dont l'aspect anormal l'a tout à coup effrayée. Elle me raconte que, depuis sa naissance, cet œil est cataracté et complètement exclu de la vision (elle distingue à peine une faible clarté au milieu du jour). Ce jour-là même, en se frottant l'œil, elle a éprouvé une sensation particulière, et, en ayant fait part à son mari, celui-ci lui a fait remarquer la brusque apparition, derrière la cornée, d'une masse blanchâtre, tandis que la pupille présentait une teinte noirâtre inaccoutumée. Je n'ai aucune peine à reconnaître, en effet, à la partie inférieure de la chambre antérieure, le cristallin offrant la forme d'une lentille allongée avec une teinte blanche crayeuse, et adossé à l'iris, qui est tremblotant. L'état de la vue n'est d'ailleurs pas modifié. Je propose l'extraction immédiate de la cataracte; mais, redoutant l'opération et n'éprouvant d'ailleurs aucune souffrance, cette dame remet

au lendemain pour prendre une décision. Dès le matin, en effet, je revois la malade, qui a souffert toute la nuit. L'œil, qui n'a cessé de pleurer, est rouge, sensible à la moindre pression. Le cristallin luxé repose toujours sur la circonférence inférieure de la chambre antérieure, présentant son plus grand diamètre transversal.

La malade étant allongée sur une chaise longue, je pratique, avec le couteau de de Graefe, une incision linéaire dans la cornée, à 2 millimètres environ au-dessus de son extrémité inférieure, et faisant, avec la pointe de l'instrument, basculer la cataracte de manière que son grand diamètre devienne vertical, j'en obtiens facilement la sortie à travers la petite plaie. J'applique un bandeau compressif modérément serré, et l'opérée est reconduite chez elle en voiture. Le noyau extrait est d'une dureté pierreuse, et présente deux surfaces hérissées d'aspérités.

Le 10 novembre, dans l'après-midi, douleurs assez vives dans l'œil opéré, et qui vont en augmentant pendant la nuit. Le lendemain 11, l'œil est extrêmement sensible au toucher; douleurs circum-orbitaires très-violentes. La plaie est presque fermée; mais sur ses bords se voit une petite traînée jaunâtre. Au-dessus d'elle, masquant en partie la pupille, on remarque deux points arrondis, grisâtres, offrant l'apparence de petits abcès. Cependant il n'y a qu'une très-légère injection conjonctivale.

J'avertis la famille de l'imminence d'une suppuration générale de l'œil, et prescris des lotions chaudes, l'instillation, toutes les deux heures, d'une goutte d'un collyre concentré d'atropine, un lavement purgatif.

Les jours suivants, mes craintes ne sont que trop justifiées; les douleurs persistent malgré l'adjonction, aux moyens précédents, de frictions mercurielles, du calomel à l'intérieur, de pédiluves aiguisés d'acide. L'injection de la conjonctive se développe, les petites masses purulentes intra-oculaires s'étendent, se rejoignent, et bientôt la chambre antérieure est totalement envahie par le pus; en même temps, la cornée proémine en avant. Les moyens chirurgicaux sont cette fois repoussés d'une manière absolue, et la maladie abandonnée à elle-même.

Aujourd'hui, l'œil est complètement atrophié.

Faut-il, dans ce fait, attribuer à la luxation du cristallin et à l'opération qu'elle a nécessitée l'irido-choroïdite purulente qui a entraîné la perte de l'œil? Ou bien plutôt ne peut-on pas admettre qu'il y a eu là un processus inflammatoire marchant d'arrière en avant; des lésions primitivement développées dans la choroïde, qui, en gagnant le corps ciliaire de Zinn, ont rompu les attaches du cristallin, déterminé son déplacement, et envahi en dernier lieu le segment antérieur du globe oculaire? Le peu d'inflammation qui habituellement accompa-

gne l'incision linéaire de la cornée, dans un œil sain, me porterait à admettre cette dernière hypothèse, que la nature même de la cataracte et l'absence de la vue, après son déplacement, semblent encore autoriser. (*France médicale.*)

IV. — Manuel d'ophthalmoscopie, du Dr Daguenet.

Analysé par le Dr Hache.

La librairie Masson vient de publier un Manuel d'ophthalmoscopie dû à M. le Dr Daguenet. Nous devons remercier M. Daguenet d'avoir rassemblé tant de choses dans un tout petit volume. L'ordre dans lequel il a groupé les principaux symptômes fonctionnels, le soin qu'il a mis à les rapprocher des signes ophthalmoscopiques et le parti qu'il a tiré de ces deux ordres de faits pour le diagnostic différentiel, font de ce mémorandum un livre utile, non-seulement aux étudiants qui débutent dans l'étude des maladies du fond de l'œil, mais aussi aux médecins qui n'ont pas pu antérieurement se familiariser avec l'emploi de l'ophthalmoscope.

Ce n'est point en effet un simple Manuel d'opthalmoscopie, mais un bon résumé des affections du fond de l'œil; car on y trouve les renseignements principaux concernant l'étiologie, le pronostic et le traitement.

Ce livre est divisé en trois parties :

La première comprend, en quelques pages claires et concises, la technique de l'ophthalmoscopie :

1° Explication théorique de la marche des rayons lumineux dans les différents cas (image droite, image renversée, etc.).

2° et 3° Ophthalmoscopes et maniement de ces instruments.

Dans la seconde partie, l'auteur s'étend avec raison sur les symptômes fonctionnels; il donne la méthode à suivre pour les recherches et termine par quelques considérations sur la valeur respective de deux ordres de symptômes : fonctionnels et ophthalmoscopiques.

La troisième partie enfin, de beaucoup la plus importante, est consacrée à l'étude du fond de l'œil. Nous regrettons que, en restreignant ainsi son sujet, l'auteur ait cru devoir passer sous silence l'emploi du miroir ophthalmoscopique dans les maladies du cristallin. Il est souvent utile de recourir à l'éclairage par le réflecteur, quand il s'agit de diagnostiquer les luxations du cristallin ou le siége des opacités de cet organe. Signalons encore l'omission des colobomas de la rétine et de la choroïde, et surtout l'absence d'une affection moins rare que les précédentes : le tubercule de la choroïde. Mais à côté de ces imperfections faciles à corriger, ce livre se recommande par des qualités réelles. Etiologie, symptomatologie, diagnostic et pronostic,

tout s'y trouve condensé, et l'élève peut ainsi acquérir rapidement une grande habitude dans le diagnostic des maladies profondes.

Nous avons particulièrement remarqué la délimitation symptomatologique et la classification des différentes formes d'atrophies de papilles. Le tableau qui suit cette description, en mettant tout à fait en lumière les caractères différentiels, fait nettement ressortir la réalité de cette division. Plus loin, dans un second tableau, M. Daguenet met en présence les exsudats choroïdiens, rétiniens et les plaques atrophiques. Ce rapprochement rend plus facile un diagnostic que beaucoup d'auteurs regardeut comme difficile et parfois même impossible.

Après avoir passé en revue toutes les affections où l'ophthalmoscope révèle des altérations matérielles, l'auteur classe les différentes amblyopies d'après les causes étiologiques et termine son livre en donnant en quelques pages tous les symptômes ophthalmoscopiques qui permettent d'arriver à un diagnostic rapide et précis des divers degrés d'amétropie.

Renfermer dans un petit livre, beaucoup de choses pratiques et utiles, tel a été le but de M. Daguenet, et il a, croyons-nous, complètement réussi.

V. — Congrès périodique international des sciences médicales.

Section d'ophthalmologie.

Par Poncet.

Nous extrayons du *Progrès médical* l'intéressante correspondance sur le Congrès international de Bruxelles, de notre éminent confrère le Dr Poncet.

Le nombre des membres formant la sixième section s'élevait à peu près à 30, parmi lesquels nous citerons MM. Hairion de Louvain, président, Donders, président-adjoint, Critchett, Bowmau, Weber, Liebreich, Perrin, Giraud-Teulon, Javal, Galezowski, Mayer, Testelin, Warlomont, Osio, etc., et de nombreux représentants de la Hollande, du Danemarck, de la Russie et de l'Espagne, etc.

La question à l'ordre du jour, et sur laquelle M. Duwez (de Bruxelles), avait rédigé un remarquable rapport, était la suivante :

Des défectuosités de la vision au point de vue du service militaire.

La discussion s'est immédiatement engagée avec un caractère pratique qui donnera aux conclusions formulées par le congrès une autorité d'autant plus grande que, sans chercher les moyens d'exécution, dont elle laisse le choix à chaque pays, la section, par l'organe de son illustre président Donders, s'est bornée à émettre des règles simples, précises, mais aussi, croyons-nous, de la plus haute valeur scientifique.

Il ne faut pas oublier, en effet, que le Congrès avait l'honneur de posséder les hommes qui dans l'univers entier se sont le plus occupés de ces questions de réfraction oculaire. Les arrêts rendus par ce tribunal peuvent donc être considérés comme l'expression la plus éminente de la science ophthalmologique.

Nous essaierons de les résumer, et cela en aussi peu de mots qu'ils ont été formulés.

La première question sur laquelle la section a discuté est celle de l'acuité visuelle dans l'amblyopie.

Tout conscrit possédant une acuité visuelle de 2/5, telle qu'on la mesure avec les échelles actuelle en usage, est déclaré apte au service militaire.

L'assemblée avait d'abord pensé qu'il serait bon d'admettre comme limites extrêmes 1/4 à 1/2 pour l'œil droit, en abaissant pour l'œil gauche le chiffre exigé. Après discussion approfondie, le chiffre 2/5 a prévalu.

L'acuité visuelle aux couleurs n'a point paru devoir être envisagée d'une façon spéciale, car les amblyopies entre 5 et 8 vingtièmes ne laissent guère reconnaître les couleurs.

Nous ferons remarquer aussi que le Congrès a compris sous le nom d'amblyopie, surtout les lésions de la membrane nerveuse, se réservant d'examiner les défauts de transparence soit de la cornée, soit du corps vitré.

Le strabisme interne de l'œil droit très-prononcé doit amener l'exemption.

Le *strabisme concomitant* de l'œil gauche l'aménera également si la vision du côté gauche est assez diminuée pour que la portion externe du champ visuel soit de beaucoup rétrécie.

En résumé, il faut que l'homme puisse viser avec l'œil droit et voir assez de son œil gauche pour conserver ce que l'on a nommé, avec raison, *champ visuel de défense.*

Il n'a pas été fait mention spéciale du strabisme paralytique, qui se modifie rapidement en une autre variété, et qu'on jugera suivant les règles précédentes.

Les taches de la cornée ont été examinées non pas selon leur nature, mais d'après les troubles qu'elles produisent dans la vision. Ces opacités gênant surtout l'acuité par la réfraction anormale des rayons lumineux, et d'autre part le soldat devant surtout vivre en plein soleil, il a paru nécessaire *d'élever à 1/4 l'acuité visuelle exigible*, en faisant l'expérience non pas à la lumière peu intense, mais le conscrit regardant directement au grand jour.

Nous ne nous dissimulons pas combien ce principe sera d'une application difficile; car les cas de simulation ou d'exagération sont surtout fréquents dans les lésions cornéennes, et le médecin devra

surtout s'en rapporter au dire de l'examiné, au siége et à la qualité de la lésion.

Tous les troubles du corps vitré sont des motifs d'exemption, en raison des récidives des maladies graves de l'œil auxquelles la vie militaire exposerait les hommes atteints une fois de cette lésion.

Les *cataractes* sont, en général, un motif d'exemption : toutefois, la cataracte polaire stationnaire laissant une acuité visuelle 1/4 n'entraînerait pas l'exemption.

La *pseudochromatopsie* congénitale laisse une acuité visuelle compatible avec le service militaire.

La même affection acquise est un motif d'exemption; car elle accompagne une diminution de S au-dessous de 2/5.

Avant d'aborder la question de l'amétropie, la section a pris, *à l'unanimité*, une importante décision, ainsi conçue :

Considérant que le défaut de correction de l'amétropie éloigne des rangs une quantité considérable de jeunes conscrits intelligents qui ont le droit de servir leur pays, sans être relégués dans les services dits secondaires de l'armée, la section pense que *le port de lunettes doit être admis dans les rangs.*

La gravité de cette décision n'échappera à personne, et les représentants de toutes les nations ont été unanimes pour reconnaître combien ce motif d'exemption était injuste et préjudiciable même au niveau intellectuel de l'armée. Deux orateurs, M. Maurice Perrin et Testelin, ont surtout fait resortir, l'un avec un chaleureux accent de patriotisme, l'autre avec toutes les vivacités d'un esprit original, les considérations qui ont amené le vote unanime et spécial de la section sur ce sujet important.

Le Congrès a voulu noter que si les règlements militaires refusaient le port des lunettes, il serait utile de publier hautement que toute myopie même de 1/30 non corrigée ne permet pas de faire un bon soldat : tandis que, avec la correction donnée par les verres, la limite peut être singulièrement éloignée.

Sans accepter toutefois la loi prussienne, qui déclare apte au service tout homme comptant les doigts à 2 mètres, et par conséquent des myopes n° 2; sans descendre au chiffre donné par M. le rapporteur Duvez : 1/12, la Commission a déclaré bons pour le service *les myopes, portant lunettes, avec une amétropie de* 1/7 *à* 1/8 ; ce chiffre correspondant au n° 5 du système métrique, qui sera désormais employé pour la nomenclature.

Pour l'*hypermétropie*, le chiffre de 1/6 a été accepté comme limite au-dessus de laquelle le service n'était pas possible : toujours avec les lunettes.

Pour l'*astigmatisme*, la discussion a été plus longue; car, en présence de la difficulté de trouver des verres, puis de les placer et de

les conserver en place, il semblait peu pratique de faire des soldats les astigmatiques. Ils ne devront pas être acceptés si, correction faite avec les verres cylindriques, l'acuité est inférieure à 2/3 ou 1/4, c'est-à-dire entre 5 et 8 vingtièmes.

Prévoyant le cas peu probable, nous en avons l'assurance, où quelques gouvernements refuseraient d'accepter les lunettes dans les rangs, le Congrès a dû cependant prendre des décisions dans cette hypothèse.

Nous prierons le lecteur de se reporter à la proposition émise plus haut, dans laquelle la limite 1/30 paraîtrait à peine suffisante pour garder des myopes sans verres.

Après plusieurs propositions, qui toutes avaient pour but de forcer, pour ainsi dire, la main aux conseils militaires (Maurice Perrin 1/20 à 1/24) le chiffre 1/12 (3 du nouveau système métrique) a été admis. en faisant bien remarquer que, en descendant à ce degré, on ne saurait avoir que des sujets incapables de rendre de bons services.

Or, comme tout individu à 20 ans pourrait à peu près se rendre myope à un degré aussi faible, il est vraisemblable que, d'après ces avis du Congrès, les gouvernements seront obligés de revenir à la myopie, 1/7 à 1/8 avec correction, comme limite d'exemption.

Pour l'*hypermétropie sans lunettes*, le chiffre est le même qu'avec la correction, c'est-à-dire 1/6.

L'astigmatisme non corrigé par les verres sera motif d'exemption dans les cas où l'acuité visuelle sera descendue *au-dessous de* 1/6.

Telles sont à peu près les conclusions formulées dans cette réunion internationale et unique, on peut le dire, dans les annales de la science. Écartant toutes les discussions particulières à l'organisation de chaque État, le Congrès n'a point voulu, non plus, entrer dans l'application des lois qu'il a établies. Il n'a pas fait la distinction entre le service actif et le service auxiliaire, persuadé qu'il y avait là un véritable danger, une porte ouverte aux abus, à l'inéxécution de ces propositions; et les orateurs français ont surtout démontré les inconvénients de cette division.

D'autres assemblées auront à s'occuper des meilleurs moyens de rechercher la notion exacte des défauts de la vision devant les Conseils de révision; mais, en présence de législations différentes dans les divers États, la durée des assises scientifiques de Bruxelles ne permettent pas d'aborder la question.

Après les séances consacrées à cette discussion, d'autres communications importantes ont été faites sur des sujets variés. Au moment où nous avons quitté Bruxelles, l'une des plus intéressantes était celle de Donders, sur l'usage du système métrique, désormais adopté pour l'ophthalmologie dans l'évaluation des quantités de réfraction.

Nous avons nous-même montré au Congrès des préparations his-

tologiques de la rétine qui, faites suivant les méthodes du Collége de France, ont mérité les approbations des micrographes anglais, danois et allemands, en prouvant que nous allions en ligne pour ce genre d'études.

Nous reviendrons, du reste, plus amplement sur ces différents points.

En terminant cette analyse, il nous est tout particulièrement agréable de rendre hommage à la sympathie avec laquelle les représentants français, au Congrès de Bruxelles, ont été accueillis par les médecins de la Belgique et les habitants de la capitale. Les salons de l'Hôtel-de-Ville et les demeures particulières ont été ouverts aux membres du Congrès, et dans toutes ces réunions publiques, privées ou scientifiques, les cœurs étaient dans les mains qui se serraient.

D'autres rendront un hommage plus autorisé aux organisateurs de cette grande fête scientifique, à son illustre président, mais que M. le secrétaire général, M. le professeur Warlomont, veuille bien recevoir ici une partie du tribut de reconnaissance que lui gardent désormais les adeptes de l'ophthalmologie.

F. Ponget (de Cluny).

INDEX BIBLIOGRAPHIQUE.

De la phosphature a forme diabétique et de son influence sur le résultat de quelques opérations de cataracte, par Joseph Tesnier Lyon, 1875. In-8, 21 pages.

Du diagnostic ophthalmoscopique de l'astigmatisme, par le Dr Bravais (de Lyon), Lyon 1875, avec 2 pl. lithog.

THÈSES DE DOCTORAT (pendant l'année 1875).

Rousset Lyon. Quelques considérations cliniques sur l'héméralopie essentielle, in-8 de 36 pages.

Delaroche. De la blépharoptose, de ses causes et de son traitement.

Nicati. Des fibres nerveuses dans les nerfs optiques et dans la rétine.

Wenis. Considérations sur les procédés employés dans le traitement des staphylomes de la cornée.

J. Kœnig. Etude historique et critique sur la nature des amauroses consécutives aux blessures de l'orbite.

NÉCROLOGIE.

La science médicale française vient de subir une grande perte : M. Duchenne (de Boulogne) a succombé à une douloureuse maladie. Cet homme éminent, dont les œuvres remarquables ont rendu son nom immortel en France et à l'étranger, sera regretté par tous ceux qui de près ou de loin ont pu apprécier son caractère élevé et son talent.

Un de nos éminents confrères de Madrid le Dr Delgado Jugo, vient de succomber à Vichy à la suite d'une attaque d'apoplexie.

Né à Maracaïbo (Vénézuela) Delgado Jugo commença ses études médicales à Paris et succéda à de Graefe comme chef de clinique de Desmarres, poste qu'il occupa pendant près de huit années.

Reçu docteur, il alla se fixer à Madrid et ouvrit chez lui une clinique pour les maladies des yeux, où il donnait chaque jour des consultations gratuites à 2 ou 300 malades accourus de tous les points de l'Espagne. Grâce à la munificence du roi Amédée, il put installer sa clinique dans un édifice appartenant au domaine de la couronne et y joindre une trentaine de lits pour les opérés. Mais après l'abdication de son protecteur, l'Institut ophthalmologique n'aurait pu continuer à exister sans le Dr Delgado Jugo, qui non-seulement ne voulut jamais accepter d'honoraires comme directeur, mais encore pendant trois ans a entretenu de ses deniers cet hôpital que l'Etat vient enfin de prendre à sa charge.

C'était un opérateur très-habile, un professeur brillant qui captivait son auditoire par la chaleur avec laquelle il exposait ses doctrines. Il a formé une pépinière de professeurs instruits et expérimentés, animés de son feu sacré, et qui répandent aujourd'hui, les traditions de leur cher maître.

On lui doit de nombreux mémoires d'oculistique. Nous citerons entre autres : *Du diagnostic de certaines maladies de la vue; Traité des maladies des yeux; De l'hygiène oculaire*, etc.

C'est donc une grande perte que la science ophthalmologique vient de faire et qui sera aussi vivement ressentie dans le monde médical qu'elle l'est dans le cœur de ses nombreux élèves qui furent tous ses amis (*Progrès médical*).

Le Rédacteur en chef, Gérant : GALEZOWSKI.

Paris. A. Parent, imprimeur de la Faculté de Médecine, rue Mr-le-Prince, 31.

TABLE

ALPHABÉTIQUE ET ANALYTIQUE

DES MATIÈRES CONTENUES

DANS LE TOME II (2e SÉRIE).

(Année 1875).

A.

Abcès de la cornée dus à l'usage de l'atropine, 165.
ACCOLAS. Notes sur les affections oculaires observées en Afrique, 234.
Affections oculaires consécutives à la suppression des règles. V. *Galezowski.*
— oculaires en Afrique, V. *Accolas.*
— provenant de la lésion de la 5e paire, V. *Galezowski.*
Afrique (Affections oculaires observées en). V. *Accolas.*
Altération visuelle dans l'hypermétropie, 21.
Amaurose. V. *Ory.*
— déterminé par le venin d'un serpent. V. *Lourenço.*
— simulée. V. *Vieusse.*
— sympathique des lésions dentaires, 87.
Amblyopie, 176.
— croisée, V. *Charcot.*
Aménorrhée, 176.
Anagnostakis (procédé d'), 351.
Atrophie de la papille, 336.
— rétinienne. V. *Ory.*
Atropine (accidents dus à l'), 158.

B.

BARION. Contribution à l'étude de l'hémorrhagie cérébrale, 289.
BAUDON. Blessure de la conjonctive sur un œil atteint d'anomalie congénitale de la rétine, 350.
BECKER. Transplantation de la conjonctive du lapin dans le sac conjonctival de l'homme dans un cas de symblépharon, 88.
BLOC. Conjonctivite lacrymale, 274.
BOGGS. Influence des maladies du cœur sur la pupille, 366
— De l'hémorrhagie rétinienne et de ses rapports avec les lésions cérébrales, cardiaques et rénales, 378.
BRUTÉ fils. Luxation spontanée du cristallin contracté dans la chambre antérieure. Extraction par incision linéaire ; irido-choroïdite purulente ; phthisie du globe oculaire, 370.
Bruxelles (Congrès de), 286.
BULL. De l'hémorrhagie rétinienne et de ses rapports avec les lésions cérébrales, cardiaques et rénales, 93.

C.

Calomel (effets toxiques du). V. *Kohn.*
Cataracte (rigidité de l'iris dans l'opération de la — par le procédé de Küchler), 193.
— (Opération de la), 205.
— capsulaire compliquée d'opacités du cristallin. V. *Gorecki.*

CHARCOT. Hémyopie latérale et amblyopie croisée, 303.
CHIBRET. Rétinite exsudative syphilitique simulant une plaque fibreuse de la rétine, 246.
Choroïdite atrophique, 42.
— tuberculeuse, 189.
Chromopsies atropiniques, 168.
CHRONIS. Modification du procédé d'Anagnostakis pour l'entropion et le trichiasis de la paupière supérieure, 351.
Cicatrisation, 116, 122.
Congrès de Bruxelles, 286.
Cœur (influence des maladies du — sur la pupille), 366.
Conduits lacrymaux (rétrécissements des). V. *Vieusse.*
Conjonctivite atropinique 159.
— lacrymale, 274.
— (Blessure de la), 350.
Cornée (Herpès de la), 179.
— (Nécrose de la), 82. —
— (Ulcères de la— dus à l'atropine), 165.
Corps étranger intra-oculaire, 251.
— dans l'orbite, 94.
— vitré (issue du), 110.
Cristallin (opacités du — dans la cataracte sénile). V. *Gorecki.*
— (Absorption du) 37.
— (sortie du), 109.
— (Luxation du), 370.
CUIGNET. De l'altération de la vue dans certains cas d'hypermétropie, 15. — Remarques pratiques sur la kératotomie sclérale (procédé de de Graefe), 101.
— Essai de pathologie générale clinique, d'après les faits de pathologie oculaire, 116.
— Paralysie des muscles de l'œil, 125.
— Xérophthalmie, 197.
— Ophthalmies des nouveau-nés, 221.

D.

Dacryodénite, 270.
DAGUENET. Manuel d'ophthalmoscopie, *Anat. bibl.*, 372.
DELGADO JUGO (nécrologie), 378.
DEL MONTE. Herpès de la cornée, 179.
Délire atropinique, 169.
Dentaires (lésions — cause d'amaurose sympathique), 87.
DRANSART. Des affections sympathique de l'œil, 95.
DUCHENNE (de Boulogne), nécrologie, 378.
DUSAUSSAY. Clinique du professeur Richet. — Récidive du sarcôme mélanique de l'œil. Opération. Guérison, 291.
DUSAUSSAY. — Sarcôme angiolitique du nerf optique gauche. Ablation. Méningite de la convexité. Contracture. Mort, 295.

E.

Ectropion limité V. *Ory.*
Eczéma de la cornée, 179.
Entropion, 351.
Ethmoïde (sarcôme de l'), 96.
Exophthalmie, 96.

F.

FÉRÉOL. Goître exophthalmique, 98.
FIEUZAL. Note sur le rôle physiologique de la membrane connue sous le nom de *peigne chez les oiseaux*, etc., 282
FIOUPE. Névralgie trifaciale droite, perte de la vue et de l'odorat, 182.
FITZ-GERALD. Notes sur l'opération de la cataracte, 285.

G.

GALEZOWSKI. Des affections oculaires consécutives à la suppression des règles, 41, 156.
— Quelques considérations sur l'ophthalmie purulente et sur son traitement, 53, 257.
— Observations cliniques, 79.
— Des accidents consécutifs à l'usage de l'atropine, 158.
— De l'inflammation de la glande lacrymale, 270.
— Sur les affections oculaires provenant de la lésion de la 5e paire, 353.
Glande lacrymale (Inflammation de la), 270.
Glaucôme hémorrhagique, V. *Hache.*
Globe oculaire (phthisie du), 370.
Goître exophthalmique, 98.
GORECKI. Opacités de la partie postérieure de la capsule du cristallin, compliquant la cataracte sénile ordinaire, 32.
— Myopie progressive. Guérison spontanée par absorption du cristallin, 37.
Grain de plomb ayant traversé la paupière supérieure. V. *Jolivet.*
GUENIOT. Note sur un cas singulier de projection de l'œil hors de l'orbite, 172.

H.

HACHE. Glaucôme hémorrhagique, 58, 134.